This is a digital copy of a book that was preserved for generations on library shelves before it was carefully scanned by Google as part of a project to make the world's books discoverable online.

It has survived long enough for the copyright to expire and the book to enter the public domain. A public domain book is one that was never subject to copyright or whose legal copyright term has expired. Whether a book is in the public domain may vary country to country. Public domain books are our gateways to the past, representing a wealth of history, culture and knowledge that's often difficult to discover.

Marks, notations and other marginalia present in the original volume will appear in this file - a reminder of this book's long journey from the publisher to a library and finally to you.

Usage guidelines

Google is proud to partner with libraries to digitize public domain materials and make them widely accessible. Public domain books belong to the public and we are merely their custodians. Nevertheless, this work is expensive, so in order to keep providing this resource, we have taken steps to prevent abuse by commercial parties, including placing technical restrictions on automated querying.

We also ask that you:

+ *Make non-commercial use of the files* We designed Google Book Search for use by individuals, and we request that you use these files for personal, non-commercial purposes.

+ *Refrain from automated querying* Do not send automated queries of any sort to Google's system: If you are conducting research on machine translation, optical character recognition or other areas where access to a large amount of text is helpful, please contact us. We encourage the use of public domain materials for these purposes and may be able to help.

+ *Maintain attribution* The Google "watermark" you see on each file is essential for informing people about this project and helping them find additional materials through Google Book Search. Please do not remove it.

+ *Keep it legal* Whatever your use, remember that you are responsible for ensuring that what you are doing is legal. Do not assume that just because we believe a book is in the public domain for users in the United States, that the work is also in the public domain for users in other countries. Whether a book is still in copyright varies from country to country, and we can't offer guidance on whether any specific use of any specific book is allowed. Please do not assume that a book's appearance in Google Book Search means it can be used in any manner anywhere in the world. Copyright infringement liability can be quite severe.

About Google Book Search

Google's mission is to organize the world's information and to make it universally accessible and useful. Google Book Search helps readers discover the world's books while helping authors and publishers reach new audiences. You can search through the full text of this book on the web at `http://books.google.com/`

Über dieses Buch

Dies ist ein digitales Exemplar eines Buches, das seit Generationen in den Regalen der Bibliotheken aufbewahrt wurde, bevor es von Google im Rahmen eines Projekts, mit dem die Bücher dieser Welt online verfügbar gemacht werden sollen, sorgfältig gescannt wurde.

Das Buch hat das Urheberrecht überdauert und kann nun öffentlich zugänglich gemacht werden. Ein öffentlich zugängliches Buch ist ein Buch, das niemals Urheberrechten unterlag oder bei dem die Schutzfrist des Urheberrechts abgelaufen ist. Ob ein Buch öffentlich zugänglich ist, kann von Land zu Land unterschiedlich sein. Öffentlich zugängliche Bücher sind unser Tor zur Vergangenheit und stellen ein geschichtliches, kulturelles und wissenschaftliches Vermögen dar, das häufig nur schwierig zu entdecken ist.

Gebrauchsspuren, Anmerkungen und andere Randbemerkungen, die im Originalband enthalten sind, finden sich auch in dieser Datei – eine Erinnerung an die lange Reise, die das Buch vom Verleger zu einer Bibliothek und weiter zu Ihnen hinter sich gebracht hat.

Nutzungsrichtlinien

Google ist stolz, mit Bibliotheken in partnerschaftlicher Zusammenarbeit öffentlich zugängliches Material zu digitalisieren und einer breiten Masse zugänglich zu machen. Öffentlich zugängliche Bücher gehören der Öffentlichkeit, und wir sind nur ihre Hüter. Nichtsdestotrotz ist diese Arbeit kostspielig. Um diese Ressource weiterhin zur Verfügung stellen zu können, haben wir Schritte unternommen, um den Missbrauch durch kommerzielle Parteien zu verhindern. Dazu gehören technische Einschränkungen für automatisierte Abfragen.

Wir bitten Sie um Einhaltung folgender Richtlinien:

+ *Nutzung der Dateien zu nichtkommerziellen Zwecken* Wir haben Google Buchsuche für Endanwender konzipiert und möchten, dass Sie diese Dateien nur für persönliche, nichtkommerzielle Zwecke verwenden.

+ *Keine automatisierten Abfragen* Senden Sie keine automatisierten Abfragen irgendwelcher Art an das Google-System. Wenn Sie Recherchen über maschinelle Übersetzung, optische Zeichenerkennung oder andere Bereiche durchführen, in denen der Zugang zu Text in großen Mengen nützlich ist, wenden Sie sich bitte an uns. Wir fördern die Nutzung des öffentlich zugänglichen Materials für diese Zwecke und können Ihnen unter Umständen helfen.

+ *Beibehaltung von Google-Markenelementen* Das "Wasserzeichen" von Google, das Sie in jeder Datei finden, ist wichtig zur Information über dieses Projekt und hilft den Anwendern weiteres Material über Google Buchsuche zu finden. Bitte entfernen Sie das Wasserzeichen nicht.

+ *Bewegen Sie sich innerhalb der Legalität* Unabhängig von Ihrem Verwendungszweck müssen Sie sich Ihrer Verantwortung bewusst sein, sicherzustellen, dass Ihre Nutzung legal ist. Gehen Sie nicht davon aus, dass ein Buch, das nach unserem Dafürhalten für Nutzer in den USA öffentlich zugänglich ist, auch für Nutzer in anderen Ländern öffentlich zugänglich ist. Ob ein Buch noch dem Urheberrecht unterliegt, ist von Land zu Land verschieden. Wir können keine Beratung leisten, ob eine bestimmte Nutzung eines bestimmten Buches gesetzlich zulässig ist. Gehen Sie nicht davon aus, dass das Erscheinen eines Buchs in Google Buchsuche bedeutet, dass es in jeder Form und überall auf der Welt verwendet werden kann. Eine Urheberrechtsverletzung kann schwerwiegende Folgen haben.

Über Google Buchsuche

Das Ziel von Google besteht darin, die weltweiten Informationen zu organisieren und allgemein nutzbar und zugänglich zu machen. Google Buchsuche hilft Lesern dabei, die Bücher dieser Welt zu entdecken, und unterstützt Autoren und Verleger dabei, neue Zielgruppen zu erreichen. Den gesamten Buchtext können Sie im Internet unter `http://books.google.com` durchsuchen.

Harvard University

Library of
The Medical School
and
The School of Public Health

Henry F. Sears, M.D.

97

Archiv

für

pathologische Anatomie und Physiologie

und für

klinische Medicin.

Herausgegeben

von

Rudolf Virchow.

Band 144.

Folge XIV. Band IV.

Mit 13 Tafeln.

Berlin,

Druck und Verlag von Georg Reimer.

1896.

HARVARD UNIVERSITY
SCHOOL OF MEDICINE AND PUBLIC HEALTH
LIBRARY

41

Inhalt des 144. Bandes.

Erstes Heft (10. April).

		Seite
I.	Ueber die Entzündung der Hornhaut. Von Prof. Dr. Paul Grawitz in Greifswald.	1
II.	Das multiple Adenom der Leber. (Aus dem Königl. pathologischen Institut zu Halle a. S.) Von Dr. E. Marckwald, Assistenten am Pathologischen Institut.	29
III.	Ueber die feinere Struktur der hämoglobinlosen und hämoglobinhaltigen Knochenmarkzellen. Von Prof. Dr. Julius Arnold in Heidelberg. (Hierzu Taf. I und II.)	67
IV.	Gallertkrebs der Leber nach primärer Geschwulst der Gallenblase. Von Dr. Karl Aczél, em. Assistenten des Path.-anat. Universitätsinstitutes in Budapest. (Hierzu Taf. III.)	86
V.	Ueber die pathologisch-anatomischen Veränderungen in den Knochen wachsender Thiere unter dem Einfluss minimaler Phosphordosen. (Aus dem Pathologisch-anatomischen Institut in St. Petersburg.) Experimentelle Arbeit von Dr. A. Kissel, Privatdocenten der Kinderheilkunde an der Universität zu Moskau, älterem Ordinator am St. Olga Kinderspitale.	94
VI.	Blutveränderungen bei Anämien. (Aus dem chemischen Laboratorium der medicinischen Klinik des Herrn Prof. Dr. H. Eichhorst in Zürich.) Von Sophie v. Moraczewska aus Warschau. (Hierzu Taf. IV und V.)	127
VII.	Das Ausschliessungsverhältniss zwischen Herzklappenfehlern und Lungenschwindsucht. (Aus der Medicinischen Universitätsklinik des Herrn Prof. Dr. Eichhorst in Zürich.) Von Johanne Otto.	159
VIII.	Ein Fall von versteinertem Uterusmyom. Von Dr. med. K. Yamagiwa, Professor an der kaiserl. Japan. Universität zu Tokio. (Hierzu Taf. VI.)	197

Zweites Heft (6. Mai).

IX.	Zur Kenntniss der fibrinoiden Degeneration des Bindegewebes bei Entzündungen. Von Prof. E. Neumann in Königsberg i. Pr. (Hierzu Taf. VII.)	201
X.	Ein Fall von Lymphcyste des Ligamentum uteri latum. Beitrag zur Kenntniss von den abdominalen Lymphcysten. (Aus der Universitäts-Kinderklinik zu Heidelberg. Director: Prof. Dr. O. Vierordt.) Von Dr. Victor Lion, Arzt aus Mannheim. (Hierzu Taf. VIII.)	239
XI.	Traumatische Epithelcyste und Fremdkörper-Riesenzellen in der Haut. (Aus der chirurg. Poliklinik des Israel. Krankenhauses zu Hamburg, Oberarzt Dr. A. Alsberg.) Von Dr. H. Bohm, vormals Assistenzarzt. (Hierzu Taf. IX.)	276

Seite

XII. Zur Frage der Entstehung der Riesenzellen aus Endothelien. Von Dr. Anton Brosch, Prosector des militär-anatomischen Institutes in Wien. (Hierzu Taf. X.) 289

XIII. Studien über biologische Interferenz und Erblichkeit. Von Dr. E. Hallervorden in Königsberg i. Pr. 301

XIV. Experimentelle Untersuchungen über Saccharomycosis. Von Privatdocent Dr. Otto Busse, I. Assistenten am Pathologischen Institut der Universität Greifswald. 360

XV. Beiträge zur Lehre der fermentativen Prozesse in den Organen. (Aus dem chemischen Laboratorium des Pathologischen Instituts zu Berlin.) Von Dr. Cesare Biondi aus Florenz. . 373

XVI. Kleinere Mittheilungen.

1. Ueber die Entstehung falscher Darmdivertikel. Von Dr. David Hansemann, Privatdocenten an der Universität und Prosector am Krankenhause im Friedrichshain zu Berlin. (Mit 2 Autotypien.) 400

2. Ein Fall von röhrenförmiger Abstossung der Oesophagusschleimhaut nach Schwefelsäurevergiftung. (Aus dem Pathologischen Institut zu Greifswald.) Von Dr. Curt Horneffer, prakt. Arzt. 405

Drittes Heft (4. Juni).

XVII. Zur Technik der Gefrierschnitte bei Härtung mit Formaldehydlösung. (Aus dem Pathologisch-anatomischen Institut zu Heidelberg.) Von H. Plenge, approb. Arzt. 409

XVIII. Die Tuberculose der Tonsillen vom klinischen Standpunkte. Von Dr. Hans Ruge, Assistenten der II. medicinischen Klinik des Herrn Geh.-Rath Gerhardt zu Berlin. 431

XIX. Ueber die von abgesprengten Nebennierenkeimen ausgehenden Nierengeschwülste. (Aus dem von Prof. T. Carbone geleiteten pathologischen Laboratorium des Mauriziano-Hospitals zu Turin.) Von Dr. Gerolamo Gatti, Assistenten an der von Prof. A. Carle geleiteten chirurgischen Abtheilung. (Hierzu Taf. XI und XII.) 467

XX. Zur Genese der multiloculären Ovarialkystome. (Aus dem Pathologisch-anatomischen Institut der Universität Zürich.) Von Dr. Georg Burckhard, II. Assistenten des Institutes. 498

XXI. Ueber das Verhältniss der Leber und des Zwerchfells zu den Nabelschnur- und Bauchbrüchen. Von Dr. Ludwig Aschoff, I. Assistenten am Pathologischen Institut zu Göttingen. . . 511

XXII. Beitrag zur Involution der Thymusdrüse. Von Dr. G. Sultan, Privatdocenten und Assistenzarzt der Kgl. chirurg. Universitäts-Klinik zu Göttingen. (Hierzu Taf. XIII.) 548

XXIII. Ueber Ammoniakausscheidung. Vorläufige Mittheilung und Erwiderung an Herrn Hallervorden. Von Th. Rumpf in Hamburg. 563

Archiv
für
pathologische Anatomie und Physiologie
und für
klinische Medicin.

Bd. 144. (Vierzehnte Folge Bd. IV.) Hft. 1.

I.

Ueber die Entzündung der Hornhaut.

Von Prof. Dr. Paul Grawitz in Greifswald.

Der im Sommer 1893 von mir herausgegebene „Atlas der pathologischen Gewebelehre“ enthält auf den Tafeln IX—XIII eine Auswahl von Photogrammen, welche eine grosse Mannichfaltigkeit in der Reaction des Hornhautgewebes je nach Intensität und Zeitdauer des Entzündungsprozesses zur Anschauung bringen. Der grössere Theil der hier wiedergegebenen Präparate ist von Ludwig Heydemann bei Anfertigung einer Arbeit: „Beitrag zur Histogenese der Hornhauttuberkel“ (Diss. Greifswald, 4. Juli 1894) gewonnen worden, und zeigt, dass bei einer centralen frischen Wunde der Hornhaut, welche mit Reincultur von Tuberkelbacillen inficirt worden ist, eine Reaction zuerst in den Hornhautzellen beginnt, deren Kerne eine intensive Chromatinfärbung annehmen. Schon 1½ Stunden nach der Verletzung ist nahe dem Wundrande an derjenigen Seite, welche dem Saftstrome zugekehrt ist, die Zahl der Hornhautzellen mit solchen chromatinreichen Kernen ungleich grösser, als in den benachbarten Gebieten die Anzahl der normalen Hornhautkörper auf gleich grossem Raume ist, und nach 4 Stunden besteht schon ein Bild, wie es in der Literatur als „kleinzellige Infiltration“ bezeichnet wird, wobei die Kerne nahe am Wundrande den nor-

malen Hornhautkernen bereits sehr unähnlich sind, so dass man nur an der Grenze des zellreichen Wundrandes die sattelförmig über die Fläche gekrümmten Hornhautkerne auch in ihrer intensiv gefärbten Modification sicher wiedererkennen kann. Ueber die Entstehung dieser Kerne und Zellen aus dem Hornhautgewebe selbst kann, ganz abgesehen von den morphologischen Gründen, meines Erachtens kein Zweifel sein, da ein Eindringen von Leukocyten vom Rande zur Mitte der Hornhaut nach der Berechnung von Key und Wallis 8 Tage in Anspruch nimmt, und da ein Eindringen vom Wundspalte her voraussetzen würde, dass in der ersten Stunde, in der das Gewebe selbst noch frei ist, bereits im Wundspalte Zellen vorhanden seien, was wir niemals beobachtet, sondern durch eine besondere Versuchsanordnung durch ein Netzwerk von Schimmelfäden im Wundspalte direct ausgeschlossen haben. Wer dieser Beweisführung nicht traut, braucht nur ein gekochtes Eiweissstück von Watte umschlossen in die Bauchhöhle zu legen, so wird er nach Herausnahme und Härtung massenhafte Wanderzellen in den Maschen der Wattefäden und an den Rändern und in den Spalten des Fremdkörpers finden. Das Bild sieht durchaus anders aus, als die Photogramme auf Taf. IX und X.

Für mich kam es darauf an, zu zeigen, dass ich mit Recht darauf aufmerksam gemacht hatte, dass bei Wunden und Entzündungen die erste Reaction in einer Chromatinvermehrung besteht, welche ein- oder mehrfache Kernformen liefert, und zwar nicht nur in den relativ weitläufig aus einander liegenden, normal färbbaren Hornhautzellen, sondern überall zwischen ihnen, wo unsere Kern- und Protoplasmafärbungen entweder nichts färben, oder so völlig durch die Entfärbung wieder entfernt werden, dass diese „Intercellularsubstanz“ uns als zellenfrei erscheint. Shakespeare hat 1892 in der Berl. klin. Wochenschr. darauf aufmerksam gemacht, dass man bei anderer Technik viele Zellen zur Anschauung bringen kann, welche keine färbbaren Kerne besitzen, und sich also in einem inactiven Schlummerzustande befinden, dass diese Schlummerzellen aber bei der Entzündung hervortreten, und an der kleinzelligen Infiltration ihren Antheil hätten. Da ich mit zahlreichen Histologen annehme, dass die „Intercellularsubstanz“ speciell in der Cornea durch allmählichen Ueber-

gang von Zellen entsteht, so finde ich in den Angaben von Shakespeare eine vollkommene Bestätigung der von meinen Gegnern als „Schlummerzellentheorie“ bezeichneten Beschreibung — da es mir aber auf die Formulirung einer Theorie ganz und gar nicht angekommen ist, noch heute darauf ankommt, so habe ich in dem Atlas überall auf die Thatsache hingewiesen, dass intensiv färbbare Kerne in den permanenten Zellen und zwischen ihnen zu sehen sind (auftauchen), welche vorher nicht färbbar waren, und habe mich für keine Theorie, sondern nur gegen die Emigrations- oder genauer gesagt gegen die Immigrationstheorie erklärt.

Die Folgen sind nicht ausgeblieben. Meinem dringend geäusserten Wunsche auf Nachprüfung meiner Hornhautversuche ist von keiner Seite entsprochen worden. Die in dem Streite gegen Böttcher früher erprobten Waffen von Cohnheim, Key und Wallis, Senftleben, Eberth sind aus der Rüstkammer hervorgeholt und in's Feld geführt worden. Die in dem Werke von Leber niedergelegten Anschauungen über den Entzündungsprozess sind als Axiome angenommen, und nun ist in einer durch keine mühevollen Untersuchungen getrübten Kritik unter Uebergehung der von mir vorgebrachten morphologischen Gegenbeweise alle kleinzellige Infiltration als „Leukocyteneinwanderung“ ausgegeben und anerkannt worden (s. Beneke in Schmidt's Jahrbüchern).

Bei dieser Sachlage ist dann auch der Eifer Stricker's für Inanspruchnahme seiner Priorität anscheinend erlahmt, er hat wenigstens die angekündigten Momentphotographien, welche die Zellenbildung aus Grundsubstanz zeigen sollten, noch zurückgehalten, und den Kampf mit den zahlreichen Gegnern wie früher aufgegeben — oder doch vertrauensvoll mir überlassen.

Ganz leicht ist die Aufgabe nicht. Von Anfang an handelte es sich in dem Streite über die Keratitisfrage darum, ob die je nach der Zeitanschauung als „Wanderzellen“, „Eiterkörperchen“, „Spiessfiguren“, „Körnchenzellen“ bezeichneten, den normalen Hornhautzellen unähnlichen Gebilde in loco entstanden oder eingewandert seien. Stricker, v. Recklinghausen, Hofmann, Fuchs haben an überlebender Froschhornhaut am herausgeschnittenen Kopfe oder der frei präparirten Cornea selbst die Entstehung contractiler, glänzender, rundlicher Zellen zum Theil

direct unter dem Mikroskop gesehen. Der mit der Literatur nicht vertraute Leser wird deshalb annehmen, dass eine so überzeugende Untersuchungsmethode von allen Gegnern, welche statt der Zellenentstehung in loco eine Einwanderung von aussen für richtig hielten, nachgeprüft worden sei. Weit gefehlt! Fuchs hatte an ausgeschnittenen Hornhäuten, welche mehrere Tage in einer feuchten Kammer gelegen hatten, Zellen gefunden, welche mit den contractilen sogen. Wanderzellen übereinstimmten, also unter Bedingungen, welche ihre Abstammung aus der Hornhaut absolut sicher stellten. Darauf erwiderte Senftleben[1]), der die Versuche nicht nachgeprüft hat: „Fuchs beantwortet den Kernpunkt der Frage, ob die fixen Hornhautzellen Eiterkörperchen liefern oder nicht, nicht bestimmt, und giebt nur an, dass sich aus denselben Rundzellen und Spiesse entwickeln, sagt aber nicht, ob er diese Produkte der fixen Hornhautzellen für Eiterkörperchen hält.“ Meines Erachtens ist dies völlig gleichgültig, wenn Senftleben, wie wir später noch sehen werden, zu dem Fundamentalsatze gelangt, dass Hornhautzellen immer nur Hornhautzellen und nie etwas Anderes hervorbringen, so musste er die Angaben von Fuchs, der aus den Hornhautzellen doch etwas Anderes hervorgehen sah, nachuntersuchen, gleichgültig, ob Fuchs die aus den Hornhautzellen entstandenen Rundzellen für Eiterkörper hielt oder nicht.

Angeblich dient die Arbeit von Senftleben dazu, die Einwanderung von Leukocyten bei der Randkeratitis durch die Sclera und bei der centralen Keratitis durch den Conjunctivalsack zu beweisen, thatsächlich nimmt er aber diese Einwanderung bereits in der Einleitung für eine selbstverständliche Thatsache an, er spricht gar nicht von der Möglichkeit contractil gewordener Hornhautkörper, sondern sagt bereits S. 543: „Bei der kleinen Froschcornea gelingt die Darstellung einer centralen Aetzung mit ihren Folgen so gut wie niemals, ohne dass es früher oder später zu einer mehr oder weniger reichlichen Einwanderung von Wanderzellen in der Hornhautperipherie kommt.“ Habe ich da nicht Recht, wenn ich sage, bei den Vertretern der Emigrationstheorie steht das Thema probandum in der Voraussetzung?

[1]) Beiträge zur Lehre von der Entzündung und den dabei auftretenden corpusculären Elementen. Dieses Archiv. Bd. 72. S. 542.

Genau so ablehnend steht Leber den Versuchen v. Recklinghausen's und Hofmann's gegenüber, die er eben so wenig wie diejenigen von Stricker und Fuchs nachprüft. Er sagt in seinem Werke S. 430: „Da indessen in dem ausgeschnittenen Auge und besonders dem ganzen Kopfe immer noch zahlreiche Wanderzellen enthalten sind, so ist nicht einzusehen, warum diese nicht auch nach aufgehobener Circulation ebenso gut an den Ort des Reizes gelangen sollten, wie sie während des Lebens in der gefässlosen Hornhaut den Weg vom Rande bis zur Mitte derselben finden.“ Dies ist die Antwort Forschern gegenüber, welche mit guter Arbeit sich die Ueberzeugung verschafft haben, dass es keine eingewanderten Zellen sind, welche den Weg vom Rande zur Mitte finden, sondern dass diese Elemente in loco zwischen Rand und Mitte contractil gewordene Hornhautzellen sind. Wer für die Beweisführungen Leber's einen kleinen Commentar wünscht, wird ihn in der Dissertation von Heydemann finden, in welcher S. 24 nachgewiesen wird, dass Leber, obgleich er weiss, dass Hornhautkörper leukocytenartige Kerne annehmen können, doch folgendermaassen argumentirt: Entweder sind die Zellen klein, ihre Kerne mehrfach, ihre Zahl reichlich — alsdann entscheidet ihre Aehnlichkeit mit den Formen der Leukocyten für ihre Identität. Es mag dann noch so unwahrscheinlich sein, dass bei aseptischen Wunden grosse Mengen farbloser Zellen aus dem Blut auswandern sollten, ohne dass rothe Blutkörperchen mit durchtreten; es wird in ergossenem Blut, welches resorbirt werden muss, oder in nekrotischen Wundrändern die chemotactische Ursache für die Emigration gesucht und — gefunden. Andererseits, wenn bei Quecksilber- oder Crotonölinjectionen grosse, mit langen Ausläufern versehene Zellen das Oel aufgenommen haben, oder wenn im Aetzbezirk minimal kleine Kernfiguren liegen, so sind sie trotz der Formverschiedenheit doch Leukocyten, da der Prozess der Entzündung angehört.

Nun möchte ich den Kritikern meiner Photogramme nicht den Vorwurf machen, dass in den Arbeiten von Senftleben und Leber gar keine wirklichen Versuche enthalten seien, auf welche hin meine eigenen Deutungen der kleinzelligen Infiltration hätten angezweifelt werden können. Senftleben erklärt nehm-

lich, dass es ihm gelungen sei, den Entzündungsprozess in seiner ganz reinen Form — soll heissen die Leukocytenwanderung in ihrer reinsten Form — d. h. unter Ausschluss jeder störenden Mitbetheiligung des Gewebes zu studiren, zu welchem Ende er todte Hornhäute in die Bauchhöhle lebender Thiere einbrachte. Es zeigte sich dabei, dass auf die Aetzung mit Höllenstein unter diesen Bedingungen dieselben Bilder auftraten, wie sie an der lebenden Hornhaut in situ beobachtet werden, also Spiesse mit einem oder mehreren Kernen, kleine ein- oder mehrkernige Zellen, welche schon durch die Richtung der Spiesse von der Peripherie der Hornhaut zum Centrum erkennen liessen, dass eine Wanderung in der besagten Richtung stattfände. „Die Wanderzellen wählen nach Senftleben das System der Saftlücken, oder sie drängen sich zwischen den Fibrillen der Hornhautgrundsubstanz, oder sie wandern entlang den Nervenbahnen, diese oft vollkommen verdeckend.“ An einer anderen Stelle heisst es von den Regenerationsspiessen S. 552: „je zahlreicher und grösser die Regenerationsspiesse werden .... um so protoplasmareicher werden die zuerst aufgetretenen Spiesse, besonders um die Kerne herum, die in gewissen, oft ziemlich weiten Abständen in den Spiessen immer von Neuem auftauchen“. Diese Ausdrucksweise setzt voraus, dass Senftleben die Vorgänge am frischen Objecte studirt hat, was aber nicht der Fall ist, da er nur an fixirten Schnittpräparaten seine Beobachtungen angestellt hat. Meines Wissens ist ihm hieraus niemals ein Vorwurf gemacht worden, obgleich es am gehärteten, vergoldeten Objecte unerlässlich gewesen wäre, in einem Streite über eingewanderte und fixe Zellen, wenn man das Wandern nicht sehen konnte, solche bestimmten Erkennungsmerkmale anzugeben, an welchen in jedem zweifelhaften Falle der gehärtete Kern einer Wanderzelle von dem veränderten Kerne einer Hornhautzelle unterschieden werden kann. Als ich denselben Ausdruck „des Auftauchens von Kernen in weiten Abständen“ einmal für meine Beweisführung gebrauchte, wurde diese Ungenauigkeit von Weigert zurückgewiesen, so dass ich hier wohl darauf aufmerksam machen darf, dass auch Senftleben die Zellen nicht entlang den Nervenbahnen hat wandern sehen, sondern dass er nur ihr Vorhandensein an diesen

Stellen mit Recht behaupten durfte. Leber hat die Versuche Senftleben's in der Art wiederholt, dass er Hornhäute von Schweinen bis zu einem gewissen Grade eintrocknen liess, eine entzündungserregende Substanz einspritzte, und sie in die Bauchhöhle von Kaninchen verpflanzte. Er beschreibt, dass sich hierbei nicht nur die Randinfiltration, sondern auch am Orte der Entzündung die centrale Keratitis genau so abgespielt haben, wie es die lebende Hornhaut zeigt, und er macht am Ende dieser Mittheilungen den Schluss, dass die Uebereinstimmung der Entzündungsvorgänge in der todten transplantirten Hornhaut mit den in situ sich abspielenden Entzündungserscheinungen die sicherste Stütze dafür seien, dass auch in situ alle bei der Entzündung gefundenen Elemente auf dem Wege des Eindringens von aussen in das Hornhautgewebe gedeutet werden müssten. „Die Aehnlichkeit der Befunde mit den am lebenden Thier beobachteten ist so auffallend, dass auch der letzte Zweifel an der Entstehung derselben durch Leukocyteneinwanderung schwinden muss. Wirkt ein Entzündungsreiz in der todten Hornhaut in gleicher Weise als Attractionscentrum für die Leukocyten, wie in der lebenden, so können die Elemente des Hornhautgewebes nicht in activer Weise betheiligt sein.“ Dies ist die Basis geworden für die Kritiken von Beneke u. A., welche nunmehr mit anscheinend ganz richtiger Logik argumentirten: Die in dem Atlas, Taf. IX u. s. w., photographirten Zellen stimmen durchaus mit den Bildern der todten Hornhaut überein, welche ihre Entzündungsveränderungen in der Bauchhöhle sogar einer fremden Thierart durchmacht; da hierbei die Thätigkeit der Hornhautkörperchen ausgeschlossen ist, so ist auch in den mit Tuberkelbacillen inficirten 4stündigen Wunden kein Zweifel daran, dass alle jene Kernformen von eingewanderten Zellen herrühren, — denn über die von mir dagegen angeführten Gründe darf man sich ebenso wie über Stricker, v. Recklinghausen, Fuchs u. A. hinwegsetzen.

Gegen die Richtigkeit dieser Logik wird ein Kritiker, der unbeeinflusst von eigenen Erfahrungen auf diesem schwierigen Forschungsgebiete seine Meinungen zum besten giebt, nichts einwenden können, ich beanspruche aber für mich die Anwendung der gleichen Logik, nehmlich: Wenn es mir gelingen sollte, in

dieser Arbeit nachzuweisen, dass Senftleben und Leber unter Vernachlässigung solcher controlirender Versuche, welche für die Frage der Zellenherkunft von entscheidender Bedeutung sind, zu einem Trugschlusse gekommen sind, wenn es nicht wahr ist, dass die geätzte todte Hornhaut unter Anwesenheit von Wanderzellen in der Bauchhöhle eines lebenden Thieres dieselben Veränderungen zeigt, wie ich sie als Keratitis in meinem Atlas abgebildet habe, wenn mir der Nachweis gelingt, dass in die todte Cornea in der Bauchhöhle eines lebenden Thieres innerhalb vieler Tage keine einzige fremde Zelle einwandert — alsdann beanspruche ich das unumwundene Zugeständniss, dass alle Kritiken hinfällig sind, welche von dieser falschen Voraussetzung aus die Kernvermehrung, die in meinen Photogrammen dargestellt ist, als Leukocyteneinwanderung gedeutet haben.

Ich habe alsdann mit Recht behauptet, dass die schon nach 4 Stunden massenhaft im Wundrande färbbaren Kerne (Taf. X und XV) aus dem Gewebe selbst hervorgegangen sind, und es wird sich später auf dieser Grundlage darüber discutiren lassen, ob alle Kerne aus einer directen Abschnürung der normal färbbaren Hornhautkerne erklärt werden können, oder ob auch eine protoplasmatische Umwandlung der Faserbündel und besonders ihrer Belegschicht zur Erklärung der „Spiesse“ und „Wanderzellen“ mit herangezogen werden muss.

Versuche an der Froschcornea.

A. Transplantation überlebender Hornhaut.

Nachdem ich alle früher angewandten Untersuchungsmethoden und sehr viele der wesentlichen Experimente über die Umwandlung von Hornhautkörperchen in contractile Wanderzellen an der Froschcornea nachgeprüft, und die Ergebnisse zum Theil in den Dissertationen von J. Anders, „Beobachtungen über Entstehung von wandernden Zellen in der überlebenden geätzten Hornhaut des Frosches“, und G. Buddee, „Experimentelle Untersuchungen über die Hornhautentzündung“ (Greifswald, 9. Mai 1894), habe veröffentlichen lassen, so möchte ich auch hier die Schicksale der in überlebendem Zustande transplantirten Cornea zuerst an der Froschhornhaut beschreiben. Bestimmend für die Wahl der Froschcornea war die vorher gewonnene Bekanntschaft mit den

direct zu beobachtenden Umwandlungen der Hornhautkörper, ferner der Umstand, dass sie in toto vor und nach der Transplantation frisch untersucht werden kann, ferner, dass sich alle Arbeiten der früheren Periode und auch die neue Arbeit von Clemensciewicz über eitrige Entzündung auf dieses Streitobject beziehen, und endlich die Erwägung, dass die von Senftleben geäusserten Bedenken, dass sich keine dünnen Flachschnitte gewinnen liessen, durch die verbesserte Technik völlig hinfällig geworden sind.

Wird die Cornea frisch dem getödteten Frosche entnommen, und central mit Arg. nitr. leicht geätzt einem curaresirten lebenden Frosche in die Bauchhöhle oder in die Subcutis eingelegt, so verlaufen die Gewebsveränderungen oft viel schneller als bei der in situ belassenen Hornhaut. Während die Epithelschicht bei dem Verfahren von Fuchs, v. Recklinghausen, Hofmann nach 1—2 Tagen häufig trübe wird, und durch das deutliche Hervortreten der Zellgrenzen und Kerne, sowie deren Färbbarkeit mit wässriger Methylenlösung anzeigt, dass die Zellen abgestorben sind, so erhält sich bei der Transplantation das Epithel nicht nur eine Reihe von Tagen hindurch lebend, sondern es proliferirt auch an der neuen Stätte. In der Hornhaut ist die Randschicht nach 24 Stunden ganz von rechtwinklig gekreuzten Spiessfiguren eingenommen, deren kleinste weder am frischen, noch am vergoldeten oder gehärteten und mit Anilinfarben gefärbten Objecte Kerne enthalten, während in den grösseren Spiessen einfache, platte, über die Fläche gebogene Kerne enthalten sind, welche oft wie Hobelspähne gekrümmt an 2 oder 3 Stellen eine runde Fläche darbieten, und leicht für 2 getrennte Kerne gehalten werden können, zumal auch solche in grosser Zahl vorkommen. Wenn man die Hornhaut in toto frisch untersucht, und die aussen in grosser Zahl anhaftenden Wanderzellen der Lymphe nicht abpinselt, so ist die Aehnlichkeit dieser wirklichen Wanderzellen mit den im Gewebe selbst hervortretenden glänzenden Gebilden vollkommen. Sobald man aber Ameisensäure hinzusetzt, oder in Sublimat fixirt, so werden alle aussen frei oder in einer Fibrinhaut eingeschlossenen Zellen rund, in ihnen treten 1 oder mehrere Kerne auf, während die innerhalb der Cornea gelegenen Wanderzellen ihre gestreckte oder ovale Gestalt be-

halten, und dadurch total anders erscheinen als Leukocyten. Auch ihr zeitweiliges Hervortreten und Verschwinden (Stricker) bildet ein Unterscheidungsmerkmal. Um den Aetzhof, und wenn derselbe sehr oberflächlich war, auch zwischen ihm und der Membr. Desc. finden sich Spiesse und degenerirte Hornhautkörperchen in wechselnder Menge. Das Bild entspricht also dem der lebenden Cornea in situ. Anstatt einer ausführlichen Beschreibung der röhrenförmigen Spiesse am Rande und nahe dem Schorfe, will ich hier nur für das Studium dieser von Cohnheim, Senftleben, Eberth, Leber als unzweifelhafte Eiterkörperchen **anerkannten** Gebilde folgendes Verfahren empfehlen. Die Hornhaut, welche 1—4 Tage in der Subcutis gelegen hat, wird mit Glasnadeln herausgenommen, frisch untersucht, mit Kochsalzlösung abgepinselt und nun mit Ameisensäure und Goldchlorid nach Cohnheim's Vorschrift vergoldet. Ist sie nach 24 Stunden tiefblau geworden, so wird sie 1 Tag ausgewässert, dann mit einem Gefriermikrotom in 6—12 dünne Flachschnitte zerlegt, die Schnitte direct aus dem Wasser mit wässriger Methylenblaulösung gefärbt, und ohne Entfärbung direct in reinem Glycerin untersucht und aufbewahrt.

Bei diesem Verfahren lassen sich schon nach 2 Tagen die grossen, mehrfach gekrümmten, schaufelartigen oder wie die Schrauben eines Dampfers gebogenen „Protoplasmaballen" untersuchen, welche den aussen anhaftenden Wanderzellen so unähnlich sehen, dass man zu ihrer Erklärung mittelst der Emigrationstheorie bis auf Clemensciewicz hin ein Confluiren der Leukocyten zu Hülfe genommen hat, obgleich Niemand je dergleichen am frischen Objecte beobachten konnte.

Es finden sich auch reichliche, schwarz pigmentirte Wanderzellen in der Cornea, auf welche ich nachher noch zurückkommen muss, da sie von Senftleben u. A. als ganz sichere Beweise für das Einwandern pigmenthaltiger Zellen von aussen her aufgeführt worden sind. Ferner beweist diese technische Behandlung, wie unzuverlässig die Goldmethode allein Aufschluss über die Kerne giebt, wie vorsichtig man deshalb die Angaben Senftleben's über Zahl und Form von Kernen aufnehmen muss, da Senftleben sich „fast ausschliesslich" der Vergoldung ohne die von Eberth empfohlene Nachfärbung mit Hämatoxylin bedient

hat. Da Senftleben grosse Bezirke, welche mit Chlorzink geätzt waren, bei der Vergoldung ohne Hornhautkörperchen fand, so schloss er, dass solche Stellen zellentodt seien, und baute weitere biologisch schwer verständliche Folgerungen darauf auf; oft färben sich aber sehr gut die Kerne, wo die Vergoldung der Zellen ausgeblieben ist.

Nach 1—4 Tagen zeigen diese Hornhäute in grossen Abschnitten keine Spur der normalen Hornhautkörperchen mehr und widerlegen schlagend, was Cohnheim als das „Punctum saliens" bezeichnet hat, auf das allein es ankomme, dass nehmlich die Hornhautkörperchen überall intact erhalten blieben, und von Wanderzellen nur umgeben würden. Nur da, wo die Wirkung des Höllensteins die Gewebszellen betroffen hat, sind noch nach 2 Tagen deutlichere Hornhautkörper zu sehen, im Entzündungsbezirke fehlen sie vollständig.

Am 3. und 4. Tage ist das Bild oft wenig verändert, nur zeigt sich häufig der Schorf losgelöst; zuweilen ist schon eine so völlige Erweichung eingetreten, dass das Präparat nur schwer von anhaftenden Fibrinhäuten getrennt werden kann. Später erfolgt Anheilung oder Schmelzung mit Resorption.

B. Transplantation todter Hornhaut.

Das Tödten des Gewebes geschieht durch Kochen des ganzen Auges. Wenn man die Hornhaut des Frosches kocht, so schrumpft sie nicht entfernt in dem Grade, wie die Cornea vom Schweine, Hasen, Kaninchen, das Gewebe bleibt ziemlich klar, lässt die Struktur der Hornhautkörper am ungehärteten Objecte etwas körnig, aber sehr deutlich hervortreten. Die Vergoldung giebt ausgezeichnete Präparate. Mit Arg. nitr. geätzt und in die Subcutis eines lebenden Frosches transplantirt, bietet nun die Cornea ein Probeobject, um „den Entzündungsprozess in seiner reinen Form ohne die störende Anwesenheit lebender Hornhautzellen" zu studiren.

Die Befunde sind denn auch von denen der ersten Versuchsreihe vollständig verschieden. Die nach 1 Stunde, nach 1 Tage, nach 2—5 Tagen herausgenommene, gekochte Hornhaut ist ebenso von Wanderzellen umgeben, wie die überlebende; sobald man aber anhaftende Fibrinhäutchen und Zellen sorgfältig durch Pin-

seln entfernt hat, so ist weder um den Aetzbezirk, noch in der Randzone, noch in dem Scleralringe irgend eine glänzende contractile Zelle zu finden. Wenn am 3. oder 4. Tage der Schorf losgelöst, und ein Loch entstanden ist, so geben wohl einige Hornhautkörper in der Nähe eine besonders gute Kernfärbung, aber Spiesse, reihenweise angeordnete Kerne, pigmenthaltige Wanderzellen, grosse Protoplasmaballen mit Kerntheilungsfiguren (Clemensciewicz) sind nirgends zu entdecken.

Allmählich wird die Hornhaut weich, wenn aseptisch verfahren ist, so wird sie nach und nach unter Betheiligung der Wanderzellen resorbirt, und verschwindet oft schon vom 3. Tage an spurlos. Sind Bakterien im Gewebe, so finden sich an der Grenze des Schmelzungsgebietes oft dichte Schwärme, welche augenscheinlich die Erweichung beschleunigen, ohne dass diese fast zerfliessend weichen, von Bakterien durchsetzten Hornhautränder im allergeringsten anlockend auf die aussen liegenden Wanderzellen wirken. Die gekochte und geätzte Froschhornhaut liefert nach 1—5tägigem Verweilen im Lymphsacke beim Vergolden vorzügliche Bilder der anastomosirenden Hornhautkörper, welche bessere Kernfärbung zeigen, als die nicht transplantirten, während die gleich lange transplantirten, überlebenden Hornhäute kaum noch einzelne Hornhautkörper mit Ausläufern, sondern Gitter, Spiesse, Zellen und Kerne in Menge enthalten.

Der Gegensatz dieser Versuchsergebnisse zu denen von Senftleben, welche nicht nur für Leber, sondern für die Mehrheit der „selbständigen Forscher“ (Ziegler) maassgebend geworden sind, ist so schroff, als möglich. Dort die Angabe, dass im todten Gewebe die Entzündung, wie im lebenden verläuft, hier das Ergebniss, dass das todte Gewebe absolut reactionslos bleibt, dass nach 3—4 Tage langem Aufenthalt im Lymphsacke in der vergoldeten Cornea nicht eine Wanderzelle oder Spiessform zu sehen ist.

Senftleben schreibt S. 561: „Absolut genau dasselbe Bild hochgradigster Keratitis erhält man dadurch, dass man Hornhäute von schon mehrere Tage todten Kaninchen, welche man, um alle Zweifel an der etwaigen Productionsfähigkeit der fixen Hornhautzellen zu beseitigen, zuvor ½ Stunde lang auf +50° erwärmen kann, in die Bauchhöhle eines lebenden Kaninchens

bringt. Nach 6—8 Tagen hat dann zumeist eine sehr beträchtEinwanderung von Wanderzellen stattgefunden, genau in derselben Weise, wie nach Einspritzung von Terpenthinöl in die vordere Augenkammer."

Senftleben hat also von den Arbeiten Stricker's, v. Recklinghausen's, Hofmann's, Fuchs' so wenig Notiz genommen, dass er die 2—3 Tage an der überlebenden Hornhaut gemachten Beobachtungen nicht nur nicht controlirt, sondern im Gegentheil hier vorausgesetzt hat, dass das Gewebe in dieser Zeitdauer todt sein müsse. Ferner hat Senftleben durch keine Controlversuche festgestellt, dass die Erwärmung auf 50° sicher den Tod des ganzen Gewebes bedingt, und seine Angabe „zumeist" habe eine beträchtliche „Einwanderung" stattgefunden, lässt vermuthen, dass es ausnahmsweise auch anders gewesen sei. Es folgt dann die merkwürdige Angabe, dass die Versuche nicht gelingen, wenn es zu einer Abscessbildung in der Bauchhöhle kommt, „da dann so gut wie gar keine Einwanderung von Wanderzellen stattfindet". Wie es möglich gewesen ist, dass die unter Cohnheim's persönlicher Leitung gefertigte Arbeit veröffentlicht worden ist, ohne dass man diese negativen Befunde bei Abscessbildung in der Bauchhöhle aufzuklären versucht hat, ist absolut unverständlich. Senftleben spricht von der Einleitung an durch alle Beschreibungen hindurch bis zum Schlusse seiner Arbeit der vorgefassten Theorie zu Folge von dem Eindringen von Eiterkörperchen in die Hornhaut als von etwas Selbstverständlichem, ohne dass es ihm irgendwie befremdlich erscheint, dass gerade in dem einzigen Falle, in welchem die Hornhaut unzweifelhaft rings von Eiter umgeben ist, nehmlich bei der Abscessbildung in der Bauchhöhle, die Einwanderung ausbleibt. Die Thatsache wird erwähnt, das Warum mit Stillschweigen übergangen, auch die Kritik nimmt keinen Anstoss daran[1]).

Leber spricht ähnlich, wie Senftleben, von „den letzten Zweifeln" an der Richtigkeit der Emigrationstheorie, aber wirkliche Zweifel hat er selbst entweder nicht gehegt, oder wenigstens nicht durch systematisch angestellte Controlversuche geprüft.

[1]) Die Erklärung ist aus den später hier folgenden Experimenten leicht zu entnehmen, da durch Bakterien und ihre Gifte das Gewebe abgetödtet werden kann wie durch Kochen.

Leber hat die Hornhäute von Schweinen eintrocknen lassen, sie aufgeweicht, mit Fäulnissflüssigkeit injicirt, in die Bauchhöhle von Kaninchen transplantirt, und nach einigen Tagen untersucht. Alles was er alsdann an Entzündungsvorgängen gefunden hat, ist a priori auf Einwanderung bezogen worden, und hat dazu gedient, um in den weitesten Kreisen den Satz zu befestigen, dass in todten Geweben die Entzündung ebenso abläuft, wie in lebenden, dass also eine Betheiligung der Gewebszellen bei der Eiterung nebensächlich sei. Darüber, dass dieser Fundamentalsatz ein Irrthum ist, sollen folgende Versuche Sicherheit bringen:

C. Transplantation geschädigter Hornhäute.

1. Erwärmung. Nachdem sich bei Uebertragung der Froschhornhaut in so überzeugender Weise herausgestellt hat, dass nur das lebende Hornhautgewebe „Eiterkörperchen und Spiesse" liefert, während das todte nichts davon zeigt, so schien es mir um so nothwendiger, die Grenzen zwischen lebend und todt festzustellen, als bei dem gegen mich bisher eingeschlagenen Verfahren der Kritisirung ohne Nachprüfung sicher der Einwand zu erwarten wäre, dass die Eiweissgerinnung beim Kochen oder etwas Aehnliches vollkommen erklärlich machte, weswegen sich die Leukocyten von meinen getödteten Hornhäuten nicht anlocken liessen. Hierbei zeigt sich nun, dass für die Froschcornea die Grenze etwa bei 50°—55° C. liegt, wenn 5—10 Minuten lang erwärmt wird. Ich habe bei 48° (48°—50° 5 Minuten) noch Spiesse u. s. w. an den Rändern und auch in der Mitte der Hornhaut angetroffen; bei 55° C. und darüber ist das Verhalten stets ebenso passiv gewesen wie bei der gekochten Cornea. Dieser geringe Unterschied von 5—6° macht sich durch keine Veränderung in der Consistenz, Trübung, Vergoldungs- oder Färbungsvermögen kenntlich, und doch hört jenseits dieser Grenze alles auf, was bisher als das Eindringen von Wanderzellen bei Keratitis gedeutet worden ist. Bei Warmblütern liegt die Grenze noch höher als 55° C., es kommt aber so sehr auf die Dauer und Gründlichkeit der Durchwärmung, auf Faltenbildungen u. s. w. an, dass ich keine absoluten Zahlenangaben machen will, sondern mich begnüge, bestimmt festgestellt zu haben, dass die von Senftleben angewendete Erwärmung auf 50° eine Viertelstunde

lang keine Gewähr für das Abgestorbensein bietet. Senftleben hat also keine todte, sondern lebensfähige Cornea in die Bauchhöhle transplantirt.

Diese Versuche haben nun aber noch einen Vorzug: Als Dr. Kruse seiner Zeit die in der Hornhaut zwischen den normal färbbaren Hornhautkörperchen aufgetauchten „Schlummerzellen" beschrieb, da hatte er sich nach Weigert einer willkürlichen Umdeutung der maassgebenden Erklärungen Senftleben's schuldig gemacht, d. h. er hatte die angeblich in den Saftlücken (Spiessfiguren) marschirenden Leukocyten für Gewebsbestandtheile angesehen und beschrieben, wie sie es verdienen. Wenn man nun Froschhornhäute mit breitem Skleralringe versehen ätzt, sie 5 Minuten lang auf etwa 45°—48° C. erwärmt, und transplantirt, so wird man in den meisten Fällen nach 2 Tagen zahlreiche, oft sehr reichliche Spiesse mit ein oder mehreren Kernen antreffen. Namentlich die „Randinfiltration", die mit schwarzem Pigmente versehenen Wanderzellen, welche angeblich beim lebenden Auge von den Gefässen der Sclera her eindringen, sind reichlich vorhanden; aber an der Grenze zur Sclera hören diese Spiessformen wie abgeschnitten auf. Da die Vertreter der Emigrationstheorie nie um Auswege verlegen waren, so könnten sie hier einwenden, dass bereits alle mit Pigment beladenen Leukocyten durch die Sclera hindurchgewandert, und in der Cornea angekommen seien, oder sie könnten wie bei Leber's Versuchen[1]) mit der Zinnoberinjection schnell wieder ausgewandert sein, allein beim Frosche kann man öfters die Hornhaut herausnehmen, wieder in den Lymphsack zurücklegen, und sich so überzeugen, dass zu keiner Zeit diese Wanderzellen mit oder ohne Pigment oder die Spiesse mit Kernen in der Sclera vorhanden sind, sondern dass sie gleich Anfangs nur an den Hornhauträndern vorkommen. Die einfachste Deutung dieses Befundes scheint mir darin zu liegen, dass das Scleragewebe früher abstirbt als das der Hornhaut, dass also in letzterer noch Reaction zu sehen ist, während die Sclera bereits ebenso reactionslos ist wie nach dem Kochen.

[1]) Ludwig Heydemann, Beitrag zur Histogenese der Hornhauttuberkel. Diss. Greifswald, 4. Juli 1894. S. 16.

2. Auch die Aetzung mit Chlorzink ist als Mitte Hornhautgewebe zu tödten, von Senftleben benutzt worde und zwar in doppelter Weise: a) hat er an der central geätzte Cornea die Regeneration in ihrer reinen Form (ohne vermeint liche Leukocyteneinwanderung) studirt, und gefunden, dass i dem durch das Aetzmittel getödteten Bezirke, so lange das Epi thel erhalten blieb, keine Wanderzellformen gefunden wurden Bei dieser Versuchsanordnung beschreibt er ein Auswachsen de benachbarten Hornhautzellenfortsätze zu langen protoplasma tischen Ausläufern, in denen immer von Neuem Kerne auf tauchen, welche den normalen Hornhautkernen gleichen. Diese Beschreibung sehr ähnlich sind die in meinem Atlas Taf. IV. Pl. 2 erörterten Kernbildungen im derben Bindegewebe nahe einer Krebswucherung, und ich kann dieser objectiven Darstellung daher beistimmen; nur die Schlussfolgerung, welche Senftleben daraus herleitet, scheint mir nicht zulässig. Er folgert nehmlich: Da die Sprossenbildung der Hornhautkörperchen unter dieser besonderen Versuchsanordnung zur Bildung neuer Hornhautkörper führt, so sei dadurch bewiesen, dass unter allen Umständen *die* Hornhautzellen nur im Stande seien, dieselben vielverzweigten Gebilde mit ovalen, hellen Kernen hervorzubringen, und niemals etwas Anderes. Die Unrichtigkeit dieser Folgerung liegt auf der Hand, und es ist bemerkenswerth, dass man sie unbemerkt gelassen hat, da doch der von Senftleben beschriebene Vorgang der Sprossenbildung in erheblichem Maasse von dem anerkannten Modus der directen oder indirecten Zellentheilung abweicht. Die seitdem bekannt gewordene mitotische Kerntheilung beweist schon allein, dass der von Senftleben beschriebene Vermehrungsprozess nicht das einzige sein kann, was an vitalen Vorgängen den Hornhautkörperchen zukommt. Senftleben benutzt nun aber seinen Trugschluss „Hornhautkörper können nichts Anderes hervorbringen, als immer nur verästelte Hornhautkörper“ dazu, um erstens die Beobachtungen, welche das Hervorgehen von Wanderzellen aus Hornhautzellen ergeben haben, als widerlegt hinzustellen, und zweitens um daran den Gedanken anzuknüpfen: Wenn nun in einem durch Chlorzink abgetödteten Hornhautgewebe dennoch Wanderzellen vorkommen, so müssen diese von aussen, und falls sich dies Vorkommen im Centrum

der Cornea ereignet, müssen sie vom Conjunctivalsacke her eingewandert sein.

b) Dieser Erwägung auf der Grundlage des erörterten Trugschlusses folgend hat Senftleben die Kaninchencornea im Auge mit Chlorzink geätzt, dann durch den „abgestorbenen" Aetzbezirk einen Faden hindurchgezogen, und beobachtet, dass von diesem centralen Loche aus „ein dichter Schwarm von Wanderzellen" in die völlig abgetödtete Cornea „eingewandert" sei. S. 565 liest man in gesperrtem Drucke und fetter Schrift: „Hier treten in einem Bezirk, wo keine einzige fixe Hornhautzelle mehr vorhanden ist, wie auf Commando eine Menge von Wanderzellen auf zu einer Zeit, wo ohne diese willkürliche Eröffnung des Hornhautgewebes auch nicht eine einzige sichtbar ist. Wo anders als aus dem Conjunctivalsack her können diese Eindringlinge stammen!"

Diese Diction im Tone absoluter Sicherheit dürfte durch folgende Versuche eine Abschwächung erfahren: Wenn man eine Froschhornhaut ganz und gar in 50procentige Chlorzinklösung oder 2 Tage lang in Sublimat 1 : 10000 einlegt, dann abspült, einen Faden hindurchlegt, und in den Lymphsack eines lebenden Frosches einbringt, so ist nach 48 Stunden auch nicht eine einzige Wanderzelle oder sonstiger Eindringling um den Faden zu sehen. Wenn man aber nach dem Durchziehen eines Fadens nur für einen Augenblick das Chlorzink oder Sublimat einwirken lässt, alsdann sogleich abspült, und transplantirt, so kann man es erleben, dass Wanderzellen längs der Falten oder an anderen Stellen im Hornhautgewebe vorhanden sind, wo gar keine willkürliche Eröffnung des Gewebes gemacht worden ist. Die Thatsache ist also, dass Chlorzink und Sublimat bei genügend intensiver Einwirkung die Hornhautzellen tödtet, alsdann kann sie ganz und gar von Wanderzellen umgeben sein, und obenein einen Faden enthalten, das reactionslose Bild entspricht dem der gekochten Froschhornhaut; sofern aber noch Stellen vorhanden sind, welche leben, so verhalten sich diese reactionsfähig, wie die transplantirte lebende Cornea und zwar mit und ohne hindurchgezogenen Faden. Der Versuch von Senftleben zeigt nur, dass man es einer dicken Kaninchenhornhaut nicht ansehen kann, wie tief die Aetzwirkung gereicht hat, und ob auch oberflächlich wirklich jede Zelle abgetödtet ist.

Thatsächlich sind aber diese Versuche zur festesten Stütze für den schon vorher deductiv gewonnenen Satz von dem Eindringen von Wanderzellen aus dem Conjunctivalsacke geworden. Dieser „Beweis“ hat so überzeugend gewirkt, dass bei der Beurtheilung meiner Photogramme auf Taf. X nur durch diesen Senftleben'schen Beweis von der Möglichkeit der Immigration von der Conjunctiva her alle meine morphologischen Argumente als hinfällig betrachtet worden sind. Vielleicht wird man Angesichts dieser Nachprüfung der berühmten Senftleben'schen Beweise doch anerkennen, dass selbst sehr erfahrene Pathologen aus meinem Atlas einiges über pathologische Histologie lernen können. — Mit meinen Ergebnissen, dass in die wirklich durch Aetzung getödtete Hornhaut keine Schwärme von Eiterkörperchen eindringen, stimmen auch die von den Gegnern angeführten objectiven Beobachtungen überein. So beschreibt Leber bei der durch Aspergilluswucherung hervorgerufenen Keratitis Folgendes: „Um so überraschender ist es zu sehen, wie am inneren Rande des Infiltrationsringes fast plötzlich die zellige Einlagerung aufhört, und an ihrer Stelle völlig klare Hornhautsubstanz auftritt, welche, wie bemerkt, nicht einmal die normalen Hornhautkörperchen erkennen lässt, und sich dadurch als nekrotisch gewordenes Gewebe darstellt.“ Senftleben und Leber haben beide angeblich todtes Hornhautgewebe in die Bauchhöhle transplantirt, und daran lebhafte Eiterinfiltration beobachtet; Senftleben hat in situ die Cornea mit Chlorzink „getödtet“ und Schwärme von Wanderzellen in dem „todten“ Bezirke gefunden, — und hier machte plötzlich zu Leber's Ueberraschung die Eiterung vor dem todten Gewebe halt! Da Leber keine Erklärung dafür giebt, so möchte ich die Vermuthung aussprechen, dass diesmal das Gewebe wirklich todt war, wie ich solches bei Aspergillusmykose in der menschlichen Cornea gesehen habe, alsdann konnte keine Reaction eintreten, obwohl die aus dem lebenden Gewebe entstandenen Eiterkörperchen rings um den todten Bezirk in Menge vorhanden waren.

3. Der dritte Factor, der bei Senftleben's Versuchen eine Hauptrolle spielt, ist das Abgestorbensein des Thieres, dem die Hornhaut entnommen ist. Ich habe Froschhornhäute 2 oder 3 Tage lang als Membranen in einem Dialysator benutzt, sie alsdann einem Frosche geätzt in den Lymphsack gesteckt,

und am nächsten Tage fast noch mehr „Entzündungsspiesse“ angetroffen als an einer frisch entnommenen Cornea. Wenn man die Hornhäute nach 2 Tagen aus dem Dialysator nimmt, so finden sich oft am Rande Anfänge der Randkeratitis, glänzende Hornhautkörperchen, die nicht sicher von „Wanderzellen“ zu unterscheiden sind. Viele davon enthalten Pigment, zuweilen haben zahlreiche Hornhautzellen körnigen Farbstoff aufgenommen, man kann also hier die Anfänge der pigmentirten Wanderzellen sehen, die ganz mit Unrecht als Beweise für die Einwanderung betrachtet werden. Auch Degenerationsformen trifft man an, die sich später zum Theil in der Subcutis wieder erholen. Bei diesen Versuchen wird der Scleralring möglichst breit herausgenommen, und in 2 über einander geschobene Glasröhrchen fest eingeklemmt. Die Folge dieser Quetschung ist ähnlich derjenigen, welche man durch Erwärmung auf 45°—48° C. erhält, die Sclera stirbt vor der Cornea ab, sie enthält nach der Vergoldung keinerlei Spiessfiguren, noch gitterartig gekreuzte Zellencomplexe, noch pigmentirte „Wanderzellenformen“, während die rings von dieser zellenfreien Membran eingeschlossene Hornhaut ganz davon erfüllt ist. Die Randkeratitis ist die von jeher sicherste Domäne der Immigrationstheorie gewesen, sie ist von Eberth, Walb und noch jüngst von Clemensciewicz als die einzige Quelle der Einwanderung in Anspruch genommen worden, obgleich Cohnheim längst gegen Böttcher das Zugeständniss gemacht hat, dass sie bei centraler Keratitis fehlen könne. Wie sollte bei der Randkeratitis auch die Einwanderung bestritten werden? Cohnheim und seine Anhänger behaupteten, dass die an der Froschzunge beobachteten Vorgänge der Auswanderung Beweis genug seien, um für die Cornea die Einwanderung von den Scleralgefässen her zu erklären, und Böttcher mochte so feine Versuchsanordnungen ersinnen, dass dieselben die Bewunderung seiner Gegner erregten, da er den Fehler beging, Bedingungen zu suchen, welche rein theoretische Einwände widerlegen sollten, so drang er nicht durch. Solche Experimente kann Niemand ersinnen, bei denen Gewebe wuchert, während theoretisch die Möglichkeit[1]) ausgeschlossen wird, dass

[1]) S. die oben angeführten Citate von Senftleben über Fuchs und von Leber über v. Recklinghausen, Hofmann.

Leukocyten auf irgend einem Wege in die Nähe kämen; diesen Fehler vermeiden meine Versuche, bei welchen zu gleicher Zeit die todte Sclera und die lebende Cornea der theoretisch möglichen Einwanderung preisgegeben werden. Der Erfolg ist, dass die Sclera von Zellen frei bleibt, und die Cornea die ausgeprägteste Randkeratitis zeigt. Hier allein ist eine klare Erkenntniss möglich, und diese spricht unzweideutig für die Entstehung der Randkeratitis aus dem lebenden Gewebe ohne die geringste Betheiligung einer Einwanderung von aussen.

Versuche an der Cornea verschiedener Thierarten.

Auf die Bedeutung des a) Abgestorbenseins der Thiere und b) der Wirkung der Eintrocknung bei der vorliegenden Frage muss ich unter Hinzuziehung weiterer Thierarten eingehen, da man mir sonst den Vorwurf machen würde, dass die Hornhäute des Kaninchens (Senftleben) und des Schweines (Leber) empfindlicher sein könnten, als die des Frosches.

a) Ich habe also Hornhäute von Hühnern und Fischen bis 30 Stunden nach dem Schlachten, Hornhäute von Hasen, welche 2—12 Tage lang bei Frostwetter gehangen hatten, und Tyrosinabscheidungen an der Oberfläche, Schimmelfäden im Innern enthielten, nach 1—2tägigem Verweilen im Lymphsacke des Frosches wieder sich erholen sehen. Das Ueberleben einer Hasenhornhaut bis zum 12. Tage ist mit den a priori festgesetzten biologischen Vorstellungen, wie sie Senftleben zum Ausdrucke bringt, nicht zu vereinigen, die Thatsache steht aber fest, dass die eine Hälfte der Cornea, welche sogleich nach dem Aufthauen vergoldet wurde, weder Gold- noch Kernfärbung zeigt, während die andere in Stücke getheilt, nach 1—4 Tagen im Lymphsacke der Froschhaut zwar noch viele reactionslose Stellen, daneben aber solche mit schönster Vergoldung, sowie mit intensiver Kernfärbung kleiner und grosser, den rechtwinklig gekreuzten Bündeln eng anliegender Zellplättchen aufweist. Das Morphologische dieser kleinzelligen Infiltration, die Uebereinstimmung mit den Reactionen der Hornhaut des Frosches, des Huhnes, des Barsches, Kaninchens, Schweines werde ich bei anderer Gelegenheit eingehend besprechen, hier genügt es, festzustellen, dass nicht a priori, sondern nur nach

dem Maassstabe exacter Versuche über die Frage der Lebensfähigkeit der Cornea entschieden werden sollte.

b) Eintrocknen der Cornea. Die Froschhornhaut ist ziemlich empfindlich gegen völlig harte Eintrocknung; ich habe gelegentlich eine rein centrale, bis zur Schmelzung gelangte Zellenbildung nur im Centrum dadurch erhalten, dass ich die Cornea am Rande fest hatte eintrocknen lassen, während die Kuppe relativ feucht geblieben war. Da ich nun das Deckglasstückchen, an dem die Cornea haftete, sammt der Cornea in den Lymphsack geschoben hatte, so war nach 2 Tagen die Cornea zwar abgelöst, aber doch war der ganze Rand weich und durchaus zellenfrei geblieben, das Centrum allein hatte durch Zellenbildung reagirt; also auch hier war der Rand todt, das Centrum lebte.

Um den Versuchen von Leber gerecht zu werden, habe ich gemeinsam mit meinem Assistenten Dr. Busse über 1 Jahr lang mehr als 100 Experimente mit Schweinehornhäuten angestellt, welche wegen der Dicke und der Neigung zum Schrumpfen viele technische Schwierigkeiten verursachen, ohne die bequeme Uebersichtlichkeit darzubieten, wie die Froschcornea. Die frische Cornea vom Schweine oder Kaninchen, geätzt oder nach Leber injicirt, reagirt, in die Bauchhöhle von Kaninchen oder Meerschweinchen eingebracht, sehr ungleich. Grosse Stellen sind kernlos, andere mit Spiessfiguren und Gitterbildern mannichfacher Gestalt, theils vergoldbar, theils auf Kernfärbung reagirend, dicht erfüllt, andere mit mehrkernigen Rundzellen, andere mit Degenerationsformen. Die getrocknete Cornea vom Schweine ist nach 2—4 Tagen Verweilens in der Bauchhöhle von der frisch transplantirten nicht wesentlich verschieden, es kommen an ihr dichteste Kernanhäufungen, wie bei der Keratitis vor, aber auch Vergrösserungen der Hornhautkörper, Anschwellen ihrer Ausläufer, wie die von Senftleben als Regenerationsspiesse beschriebenen Formen. In einem Falle vom 4. Tage nach Einbringung der genau nach Leber getrockneten, mit Fäulnissflüssigkeit injicirten Schweinecornea in die Bauchhöhle des Kaninchens fanden sich längs der Membr. Desc. lange Anastomosen und zahlreiche, gut fixirte Mitosen in den Hornhautzellen, die auch in weiterer Entfernung von der Oberfläche mit schönen ovalen Ker-

nen erhalten waren. Auf Einzelheiten will ich hier nicht eingehen, sondern nur bemerken, dass die Mitosen der Kerne ein sicheres Zeichen sind, dass bei dem Verfahren der Eintrocknung keine Gewähr für den Tod des Gewebes geboten ist. An gründlich gekochten Hornhäuten des Schweines haben wir nach Tagen und Wochen in der Bauchhöhle des Kaninchens eben so wenig, wie an den beim Frosche transplantirten gekochten Hornhäuten Rundzellenhaufen oder Spiessfiguren oder mitotische Kerntheilungen angetroffen; wer den Entzündungsprozess an Schweinehornhäuten in der Kaninchenbauchhöhle studiren will, der bringe nach Aetzung oder Injection eine gekochte und eine getrocknete Cornea zusammen hinein, und er wird den Satz bestätigt finden, dass entzündliche Reaction nur am lebenden Gewebe auftritt, wenn dieses auch durch Eintrocknung geschädigt ist.

Noch weniger, als das Trocknen, bietet eine Gewähr für das passive Verhalten der Hornhautzellen der Umstand, dass die Cornea einer fremden Thierart transplantirt ist. Wenn man die schönen Erfolge liest, welche Wolfe vor mehr als 20 Jahren und später v. Hippel mit der Einheilung von Kaninchenhornhaut beim Menschen erzielt haben, so darf das Fortleben einer durchaus lebensfähigen Schweinehornhaut beim Kaninchen nicht befremden. Hätte Leber über diese Grundlage seiner späteren Schlussfolgerungen Controlversuche gemacht, so würde er sich überzeugt haben, dass seine transplantirten Hornhäute nicht todt, sondern lebend waren, und dass lebende Cornea vom Schweine in der Bauchhöhle des Kaninchens active Zellveränderungen eingeht.

Aetiologisches.

Bekanntlich hatte Cohnheim in allen seinen späteren Arbeiten über den Entzündungsprozess den Austritt der rothen und farblosen Blutkörperchen als Filtrationsvorgang gedeutet. Der Entzündungsreiz wirkte „durch directe Insultation auf die Gefässe selbst“ [1]). Diese Lehre, auf die Cornea angewandt, lautet, dass nicht das Corneagewebe auf Entzündungsreize reagirt, sondern die Sclerагefässe, bezw. die Conjunctivalgefässe, dieselben er-

[1]) Ausführliche Citate s. in der Diss. von Buddee, S. 11.

weitern sich, Leukocyten filtriren hindurch und bilden die „Randinfiltration“. Dass diese Randinfiltration der Cornea zu Stande kommt ohne Scleragefässe und bei reactionslos todter, zellenfreier Sclera habe ich oben an 2 Stellen bewiesen.

Nun ist aber die Cohnheim'sche Deutung verlassen worden. Die Entzündungslehre hat durch die Vertreter der Emigrationslehre manche wichtige Aenderung erfahren, indem man, wie ich früher einmal sagte, Beobachtungen aus den verschiedenartigsten Gebieten, die absolut nichts mit Entzündungsprozessen gemeinsam haben, mosaikartig zusammenstellte, und aus ihnen die Gewebsveränderungen bei der Entzündung construirte. So ist nun die Chemotaxis an Stelle der directen Insultation der Gefässe getreten. Nach Leber beruht alle Zellenanhäufung auf Leukocytenwanderung, alle Aetiologie auf Chemotaxis, d. h. Fernwirkung; sogar bei der aseptischen Wundheilung muss irgend ein chemischer Körper (selbst Glas) in Lösung gegangen sein, der die Leukocyten anlockt, oder wenigstens das Vorhandensein kleiner Rundzellen mit der chemotactischen Theorie in Uebereinstimmung bringt.

Bei Leber's oben klargestellten Transplantationsversuchen spielt nun die Chemotaxis ebenfalls eine grosse Rolle, da nach ihm die in der vermeintlich todten Hornhaut enthaltenen Zellen allesammt angelockt sind. Obgleich ich nun schon das Irrthümliche der Zellenherkunft dargethan habe, so will ich doch zur Klärung der Chemotaxis noch etwas beitragen. Ich habe bisher sowohl bei Besprechung der lebend übertragenen, als der gekochten, der erwärmten, gefrorenen, getrockneten Hornhäute nur von central geätzten oder injicirten gesprochen und von ihnen dargethan, dass sich eine Keratitis mit den allseitig als Eiterkörperchen gedeuteten Zellen nur entwickelt, so lange das Gewebe lebt, dass die Keratitis ausbleibt, sobald die Cornea todt ist. Nunmehr füge ich hinzu, dass unter all' den verschiedenartigen Bedingungen die Gewebsveränderungen entweder die gleichen oder noch stärkere sind, wenn gar keine Höllensteinätzung, keine Injection von Fäulnissjauche oder sonst etwas geschehen war.

Eine frische oder 2 Tage aufbewahrte oder getrocknete oder bis etwa 50° erwärmte Cornea, welche in die Subcutis des

Frosches oder in die Bauchhöhle eines Meerschweinchens oder Kaninchens transplantirt, und nach 2 Tagen untersucht wird, zeigt, genau wie eine geätzte Cornea, am Rande dieselben Spiesse in derselben Anordnung und Kreuzung, dieselben Zellen längs der Nerven, aus welchen Senftleben geschlossen hat, dass sie die Richtung bezeichneten, welche die Leukocyten einschlagen, um von aussen her an die Stelle der Aetzung zu gelangen. Wenn die Aetzung wegfällt, so fällt auch die „Fernwirkung" weg, und es muss hier betont werden, dass auch in dieser Beziehung von Leber keine Controlversuche vorliegen, aus denen er sich über die Tragweite der chemotactischen Theorie bei den transplantirten Schweinehornhäuten vergewissert hätte. Es ist uns wiederholt aufgefallen, dass wir bei Injectionen abgetödteter Bakterienflüssigkeit in die Schweinecornea (nach Leber) gerade an denjenigen Schnitten, welche die Bakterien enthielten, keine „entzündliche Reaction" antrafen, während weit entfernt davon ohne erkennbare Ursache dichteste kleinzellige Infiltration vorlag. Als wir dann die Injectionen fortliessen, so gab es ebenfalls reichliche Kernvermehrung, oft auf lange Strecken nahe der Membr. Desc. und die Versuche an Froschhornhäuten zeigten ganz ausnahmslos, dass die Bildung der Wanderzellen als solcher von der Chemotaxis unabhängig ist. Sie hängt ab vom Zustandekommen eines Saftstromes. Senftleben hat daran gedacht, dass bei der Einbringung einer Hornhaut in die Bauchhöhle doch vielleicht ausser der Anwesenheit der Leukocyten noch andere Factoren in Rechnung kommen könnten, und hat eine Controle darauf hin ersonnen, deren Beweiskraft hier beleuchtet werden muss: Er halbirte nehmlich die mit Carmin injicirte Kaninchenhornhaut, legte eine Hälfte frei in die Bauchhöhle, während er die andere „zuvor in ein dünnes Glasröhrchen eingeschlossen" hatte. Da nun farbstoffhaltige Körnchenzellen nur in der freiliegenden Cornea gefunden wurden, während die eingeschlossene durch das injicirte Carmin diffus roth gefärbt war, so argumentirt Senftleben folgendermaassen: Nach seinen Versuchen über Hornhautregeneration hat sich ergeben, dass Hornhautzellen nichts als Hornhautzellen liefern können; hier finden sich Körnchenzellen mit Pigment und zwar nur in derjenigen Hälfte, welche frei im Bauchraume lag; da

nun die andere Hälfte gleichfalls in der Bauchhöhle gelegen und an allen Vorzügen trotz des Einschlusses im engen Glasröhrchen theilgehabt hatte, so ist es bewiesen, dass die Körnchenzellen eingewanderte Leukocyten sind — und dieser Beweis ist natürlich überall da anwendbar, wo Zellen mit körnigem Inhalte vorkommen, wie bei Encephalomalacie u. s. w.

Hoffentlich werden spätere Generationen naturforschender Pathologen lächeln, wenn sie lesen, durch welche Logik die Macht der Emigrationstheorie Jahrzehnte lang gestützt worden ist, und welchen Anfeindungen sich der ungläubige „Fachgenosse" von heute aussetzt, der an dieser Weisheit zu rütteln wagt. Entweder ist der Einschluss in das enge Glasröhrchen so vollkommen gewesen, dass keine Leukocyten hineindringen konnten, alsdann konnte auch kein Saftstrom zu Stande kommen oder sonstige „Momente", ausser etwa die Wärme, zur Wirkung gelangen, dann konnte Senftleben das Röhrchen ebenso gut in einen Wärmeschrank, wie in die Bauchhöhle eines lebenden Thieres einlegen: Oder die Leukocyten hatten Zutritt auch zu dieser Hälfte, dann beweist der Versuch gerade, dass die Leukocyten nicht das Entscheidende sein konnten, da sie ja, angelockt durch die Zinnoberkörnchen, in diese Hornhaut ebenso gut hätten einwandern können, wie in die andere. — Wir haben durch Einwickeln der Hornhäute in verschiedene Papiersorten versucht, den Saftstrom im Lymphsacke langsamer wirken zu lassen, womöglich während die Wanderzellen abfiltrirt wurden. Die Verzögerung der entzündlichen Reaction war deutlich, aber absolute Sicherheit für das Fernbleiben von Zellen liess sich schon deshalb nicht erzielen, als auch das lebende Epithel massenhafte runde Zellformen liefert, welche die Reinheit des Versuches völlig unmöglich machen.

Der verstärkte Saftstrom ist der ausschlaggebende Factor für die mannichfachsten Gewebsveränderungen progressiver und regressiver Art, auf ihn ist in meinem Atlas in jedem Capitel hingewiesen. Im lebenden Auge bringt eine Wunde nicht rings um den Wundspalt die kleinzellige Umwandlung des Gewebes hervor (s. Atlas Taf. X und Ludw. Heydemann, a. a. O.), sondern nur an dem Gewebstheile, welcher der Saftströmung zu gelegen ist. Bei Aetzungen am lebenden Kaninchen (Buddee) habe ich

Frosches oder in die P[illegible] neben dem Aetzschorfe Kaninchens tr[illegible] gefunden, während die zeigt, [illegible] vereinzelte Kerne entin d[illegible] kaum der [illegible] nicht die willkürliche Erdi[illegible] welche die Leukocyten anlockt, [illegible] Stande kommt, und lebendes Gewebe antrifft, dort entsteht die Reaction, ob die Cornea geätzt oder nicht, ob ein Faden durchgezogen ist oder nicht. Ob bei den Transplantationen nach Leber ein Reiz angebracht wird oder nicht, die Reaction erfolgt zuerst dort, wo die Saftströmung aus der gefässhaltigen Umgebung zu Stande kommt, sie bleibt an der „gereizten" Stelle aus, wenn dort die Saftströmung nicht zur Entwickelung kommt.

Nun möchte ich nicht so verstanden werden, als hielte ich die Aetzung oder Bakterienwirkung bei den Transplantationsversuchen in die Bauchhöhle für ganz unwesentlich für die histologischen Veränderungen und noch weniger möchte ich so verstanden werden, dass die Keratitis nach Aetzung beim Lebenden unabhängig von der chemischen Wirkung sei. In der Bauchhöhle oder in der Subcutis findet oft an denjenigen Stellen, wo der Aetzschorf dem lebenden Gewebe anliegt, die erste und stärkste Saftströmung statt. Diese directe Läsion gefässhaltiger Gewebe bewirkt aber in todter geätzter Cornea nichts, nur die lebende Cornea zeigt unter Umständen, die sich nicht absolut sicher beurtheilen lassen, Entzündungserscheinungen — aber nicht immer. Sobald ein normaler, nicht durch Bakterien veränderter Saftstrom die frische oder doch lebensfähige, nicht faulige Schweinecornea in der Kaninchenbauchhöhle durchströmt, da beginnen die Hornhautzellen sich zu vergrössern, ihre Kerne nehmen an Chromatingehalt zu, es kann zu mitotischer Kerntheilung kommen. Wo aber in derselben Hornhaut der Saftstrom ein Gewebe trifft, welches durch injicirte Jauche geschädigt ist, da verliert der Satz von Senftleben seine Gültigkeit, dort liefern die Hornhautkörper nicht immer nur wieder ihresgleichen, sondern dort kommen jene massenhaften abortiven Kernformen zur Entwickelung, welche bisher scrupellos für eingewanderte Leukocyten gehalten worden sind. Nachdem ich hier bewiesen habe, dass diese Kernformen niemals in die todte Hornhaut durch Ein-

wanderung hineingelangen, sondern immer nur durch Umwandlung der Gewebsbestandtheile selbst hervorgebracht werden, werden sich meine Kritiker sammt und sonders nach einer anderen Umdeutung aller meiner, in dem Atlas veröffentlichten Bilder umthun müssen. Ich bestätige hier nur, was ich in meinen früheren Arbeiten über Entzündung und Eiterung in diesem Archiv bereits bewiesen habe, dass nahe dem Entzündungsreiz das Gewebe reichliche Eiterkörperchen lieferte, während oft bis dicht an die Schmelzung in den Gewebszellen mitotische Vermehrung eintritt. Wer sich, wie Leber, Weigert, Marchand, Ziegler u. A., nicht am Furunkel von der Richtigkeit dieser Auffassung, dass Eiterungsprozess und Regeneration beide am Gewebe selbst verlaufen, überzeugen kann, der versuche es einmal mit der Nachprüfung meiner Transplantationsversuche der Froschcornea.

Die Vorstellung, dass die Gewebe geschädigt werden können, dass sie eine Zeit lang eine abnorme Ernährung durchmachen, dass sie aber später zur Norm zurückkehren können, findet sich von Virchow im Capitel der parenchymatösen Entzündung ausführlich behandelt. Diese Vorstellung ist der Cohnheim'schen Schule abhanden gekommen, ihre Anhänger kennen nur Leben, Degeneration, die zum Untergange führt, und Tod. Der Entzündungsprozess ist nach ihren Vertretern ein unter mancherlei Modificationen verlaufender Prozess des Absterbens, alle kleinzelligen Gebilde wandern, angelockt durch chemische Substanzen, an den Ort der Degeneration, sie dienen dazu, das Todte zu entfernen (Phagocytosis), die Umgebung leistet die Proliferation, d. h. den Anfang der Heilung. Auf diese Weise ist es möglich, dass Marchand die Einheilung von Schwamm- und Hollunderstücken, sowie von poröser gehärteter Lunge in der Bauchhöhle ernsthaft mit dem Entzündungsprozess in Parallele bringt. Das Gewebe bei der Entzündung verhält sich passiv wie Hollundermark; die Eiterkörperchen sind alle eingewandert wie die Wanderzellen in den Poren der Fremdkörper; die mitotischen Theilungen der weiteren Umgebung kommen hier wie dort vor — ergo studirt Marchand die Entzündung an Hollunderstücken in der Bauchhöhle!

Ich habe das völlig Verfehlte dieser Grundanschauung von Marchand in dieser Arbeit genügend betont. Nach der Cellularpathologie, welche hier ihre Bestätigung findet, ist Entzündung

eine Reaction gereizter oder geschädigter aber lebensfähiger Gewebe, die unter verstärkter Saftströmung stehen. Dass dieser Saftströmung rothe und farblose Blutkörper beigemischt sein können, versteht sich in allen gefässhaltigen Geweben von selbst. Dass eitrige Schmelzung ohne jede Betheiligung fremder Wanderzellen im Hornhautgewebe vorkommt (Stricker, Böttcher) habe ich hier wiederholt klargestellt.

Jetzt zum Schluss: Das Ziel, welches ich mir in dieser Mittheilung gesteckt hatte, nachzuweisen, dass die seither an meinem Atlas geübte Kritik verfehlt ist, weil sie von ganz irrthümlichen Voraussetzungen ausgegangen ist, betrachte ich als erreicht. Gleichzeitig glaube ich gezeigt zu haben, dass es ein unhaltbares Unterfangen ist, über so schwierige Gebiete, deren Grundlagen noch so schwankend sind, ohne eingehendes eigenes Studium Kritik zu üben (Beneke, Marchand) oder die von mir beeinflussten Arbeiten in jenem Feuilletonstil zu besprechen, wie es Ribbert in der Deutschen med. Wochenschr. für angebracht hält. Durch Machtmittel der Presse lassen sich Thatsachen nicht aus der Wissenschaft herausdrängen, und durch Majoritäten, wie Ziegler es hofft, lasse ich mir nicht imponiren. Es steht jetzt fest, dass bei verstärkter Saftströmung das Bild der kleinzelligen Infiltration ohne Leukocyteneinwanderung zu Stande kommt; ich habe die amitotische Kerntheilung niemals als Erklärung unterschätzt, aber ich halte sie heute wie früher nicht für ausreichend. Ob ich recht hatte zu sagen, dass im derben Bindegewebe Zerklüftungen in immer feinere Unterbündel vorkommen, dass in den Belägen dieser Unterbündel immer wieder Chromatinsubstanz und Zellenprotoplasma färbbar würden, das mag jetzt den Gegenstand ernster eingehender Untersuchungen bilden. Wem die in meinem Atlas gegebenen Beispiele, diese Vorgänge kennen zu lernen, nicht genügen, dem empfehle ich die lebend transplantirten Hornhäute vom Frosche, Huhn, Barsch u. a. nach der oben angegebenen Technik zu behandeln, und zu untersuchen; vielleicht wird er bei Anwendung von Oelimmersion erstaunt sein, was alles man für Leukocyten hat ausgeben können, so lange man die Theorie über die Thatsachen gestellt hat.

II.

Das multiple Adenom der Leber.

(Aus dem Königl. pathologischen Institut zu Halle a. S.)

Von Dr. E. Marckwald,
Assistenten am Pathologischen Institut.

Zu den relativ seltensten Affectionen der Leber gehören die Neubildungen, welche ihren Ursprung von den eigentlichen Parenchymzellen der Leber nehmen, und die daher mit Recht als Adenome der Leber bezeichnet worden sind.

Trotzdem die ersten Publicationen in die Zeit fortgeschrittener Erkenntniss der pathologischen Veränderungen auf Grund mikroskopischer Untersuchungen fallen, und trotzdem gerade die ersten Arbeiten das Bild des multiplen Leberadenoms in geradezu klassischer Weise so festlegten, dass die damaligen Beschreibungen auch heute noch ihre volle Gültigkeit haben und nur in Einzelheiten Erweiterungen und Ergänzungen erfahren konnten, sind doch Verschiedenheiten in der Auffassung des ganzen Prozesses nach und nach hervorgetreten, die sowohl anatomisch-descriptive Fragen, als auch solche nach der Aetiologie und der pathologischen Dignität der Veränderung betreffen.

Der Grund für diese Differenzen scheint mir, abgesehen von vereinzelten, fehlerhaften Beobachtungen, darin zu liegen, dass fast sämmtlichen Autoren als Grundlage für ihre Beschreibungen und theoretischen Erwägungen nur ein Fall, wenigen eine geringe Anzahl von Fällen zur Verfügung stand.

Aus demselben Grund sind technische Hülfsmittel, die sonst wohl geeignet sind, zweifelhafte anatomische Verhältnisse aufzuklären, wie Injectionen von den Blutgefässen und Gallengängen aus, Fixirungen in den modernen Conservirungsmitteln zur Untersuchung der feineren Zellveränderungen, Kerntheilungen u. s. w. bisher fast ganz unterblieben.

In den letzten Jahren hatte ich Gelegenheit, eine Reihe einschlägiger Beobachtungen zu machen, mit einigen älteren, in

der Sammlung des hiesigen Pathologischen Institutes befindlichen Präparaten zusammen bilden dieselben ein relativ grosses Material, das mir einer Veröffentlichung werth erschien. Wenn es mir auch äusserer Verhältnisse wegen nicht gelungen ist, den bisherigen Anschauungen durch Anwendung der letztgenannten Mittel neue Momente hinzuzufügen, so stellten sich doch namentlich in Bezug auf casuistisch-klinische und ätiologische Gesichtspunkte eine ganze Reihe von Verschiedenheiten zwischen vielen der letztveröffentlichten Beobachtungen und meinen eigenen heraus, durch welche die Beschreibung meiner Fälle ein allgemeines Interesse für sich in Anspruch zu nehmen geeignet sein dürfte.

Der Beschreibung meiner eigenen möchte ich eine kurze Skizzirung der bisher veröffentlichten Fälle vorausschicken, um so den gegenwärtigen Stand der ganzen Frage zu recapituliren. Ich berücksichtige in meiner Arbeit nur die Fälle von Leberadenom, die durch die Mächtigkeit der Veränderungen auf die Beschaffenheit der Leber und den Gesammtorganismus ihres Trägers einen nennenswerthen Einfluss übten, die sogenannten „multiplen Adenome“ und schliesse die Fälle aus, bei denen in der Leber nur eine geringe Anzahl von Adenomen gefunden wurden; nicht so sehr, weil ich beide Veränderungen für anatomisch grundsätzlich von einander verschieden halte, sondern deshalb, weil die letzteren, die sogenannten solitären Adenome, einen immerhin häufigen, zufälligen Leichenbefund ohne irgendwelche pathologische Dignität darstellen. Ein näheres Eingehen auf diese Bildungen würde meine Arbeit ungebührlich ausdehnen, ohne die Lösung der Frage, die uns hier beschäftigt, erheblich zu fördern.

Genannt seien von den Autoren, die hauptsächlich derartige solitäre Tumoren beschrieben haben: Rokitansky[1], Förster[2], Hofmann[3], Klob[4].

Die Erkrankung, welche den Gegenstand der vorliegenden Arbeit abgeben soll, wurde zuerst von Griesinger[5] bei einem Patienten beobachtet und beschrieben und von Rindfleisch[6] und Eberth[7] eingehend mikroskopisch untersucht.

Es handelte sich um einen Patienten mit einem grossen, unregelmässigen Tumor in der Leber. In Folge zunehmender,

allgemeiner Stauungserscheinungen mit enormen Oedemen und starker, allgemeiner Prostration erfolgte der Exitus.

Bei der Obduction fand sich die Leber stark vergrössert, von massenhaften Tumorknoten durchsetzt. Dieselben waren bis gänseeigross, die grössten unter ihnen zerfallen. Schon der makroskopische Befund wies durch die Aehnlichkeit mit den von Rokitansky[1] beschriebenen, solitären Tumoren der Leber auf die Diagnose: multiple Adenome der Leber hin.

Am Schluss der Veröffentlichung resumirt Griesinger[5]: „Es kommt in der Leber aus bis jetzt unbekannten Ursachen eine Neubildung von Leberdrüsengewebe nach einem eigenen, vom gewöhnlichen abweichenden Typus in Form umschriebener, von Bindegewebskapseln umgebener Tumoren vor.“ „Im frühen Kindesalter und im erwachsenen Alter kann sich diese Erkrankung entwickeln, sie ist im Ganzen sehr selten.“

Rindfleisch[6] untersuchte dann die Leber mikroskopisch und stellte dabei im Wesentlichen fest: „Jeder Knoten bietet in Bezug auf die Anordnung der Elementartheile den Typus einer tubulösen Drüse dar, indem er seiner Hauptmasse nach aus vielfach in einander gewundenen, epithelgefüllten Drüsenschläuchen zusammengesetzt erscheint. Tunicae propriae können freilich nicht an diesen pathologischen Drüsenschläuchen nachgewiesen werden, auch das centrale Lumen wird hier und da vermisst, bei den meisten indessen zeigt ein gelbgefärbter Schleimpfropf die Stelle dieses Lumens an. Endlich giebt es Knötchen, bei welchen das Lumen der Schläuche durchweg so weit ist, dass es die Hälfte und über die Hälfte des Gesammtcalibers beträgt. In diesem Falle tragen die Epithelien mit Evidenz den Charakter des Cylinderepitheliums, sie sind radial gestellt, und es ist vom rein anatomischen Standpunkte aus nicht der leiseste Unterschied zwischen einem solchen Kanal und etwa dem Durchschnitt einer Lieberkühn'schen Drüse aufzufinden. Das wichtigste Merkmal der Geschwulst ist heerdweise Neubildung von Drüsensubstanz.“ Von durchschnittenen Gallengängen aus konnten die Knoten injicirt werden. Aus diesem Umstand wie aus der cylindrischen Form der Zellen der Neubildung vermuthet Rindfleisch ätiologische Beziehungen zu den Gallengängen, präcisirt indessen seine Meinung über die Ent-

stehung der Tumoren dahin, dass „die erste Bildung unserer Geschwulst direct und unmittelbar von den Leberzellen ausgeht und als Hyperplasie derselben aufzufassen ist".

Für das Weiterwachsen der Geschwulst nimmt Rindfleisch centrales Wachsthum an. „In der Peripherie des wachsenden Knotens kommt es zu einer entzündlichen Reizung und damit zu einer Neubildung von Bindegewebe." „Die Innenfläche dieser Hülle ist spiegelglatt und mit serösem Epithel bekleidet." Die Capillargefässe wachsen wahrscheinlich mit, aber nur bis zu einer gewissen Grösse; dann scheint die Gefässbildung mit dem rapiden Wachsthum der Geschwulst nicht Schritt halten zu können, wenigstens ist in allen, über kirschengrossen Knoten ein entschiedener Nahrungsmangel zu constatiren. Daher tritt in deren centralen Partien fettige Degeneration ein.

Eberth[7] fand eine in gleicher Weise veränderte Leber bei einem Hunde und konnte auch bei dieser die Befunde Rindfleisch's[6] grösstentheils bestätigen. Nach ihm sind die Zellen, welche die Tumoren zusammensetzen, Leberzellen ähnlich, zeigen aber Transformation in mehr cylindrische Formen, ausserdem auch noch zum Unterschied von den normalen Zellen eine weitgehende, körnige Trübung. Die Auskleidung der Innenseite der bindegewebigen Kapsel mit Endothel (Rindfleisch) konnte Eberth nicht bestätigen.

Nach Eberth bestehen die Veränderungen in einer Hyperplasie und mitunter auch Hypertrophie der Secretionszellen, die an beliebigen Punkten der Acini beginnt und auf benachbarte sich verbreitet, oder vielleicht auch mehrere Läppchen zugleich befällt. Mitunter beginnt schon in den kleinsten Tumoren eine Transformation der Secretionszellen in mehr cylindrische, rein epitheliale Formen, wobei die Zellenbalken sich bedeutend vergrössern und wahrscheinlich auch durch Sprossen vermehren, während die ursprünglich soliden Zellenstränge in anastomosirende, zellige Hohlcylinder sich umbilden. Eine Betheiligung der Ausführungsgänge an diesen Bildungen ist bis jetzt unerwiesen.

Ich habe die vorstehenden Arbeiten eingehender referirt, weil sie, wie Eingangs erwähnt, eine mustergültige Beschreibung der uns interessirenden Erkrankung geben, so dass sie geradezu

als Paradigma sämmtlicher folgender, einschlägiger Veröffentlichungen aufgefasst werden können, von denen ich mich begnügen werde, Abweichendes oder die durch die obigen Untersuchungen gefundenen Thatsachen Erweiterndes kurz anzuführen.

Den zweiten sicher hierher gehörenden Fall beschreibt Friedreich[8] unter dem Titel „Multiple knotige Hyperplasie der Leber und Milz". Trotz der abweichenden Nomenclatur identificirt Friedreich auf Grund der Ergebnisse der mikroskopischen Untersuchung seine Beobachtung mit der Griesinger's[5]. Besonders erwähnenswerth ist die Friedreich'sche Arbeit deswegen, weil der beschriebene Fall mit Cirrhose in den von Adenomen weniger befallenen Theilen complicirt war, ein Verhältniss, das im ersten Fall nicht erwähnt, in den meisten späteren als überaus constanter Befund aufgeführt wird. In ätiologische Beziehungen bringt Friedreich die beiden Erkrankungen noch nicht, ich möchte indessen gleich hier erwähnen, dass bald danach eine grössere Anzahl von Autoren diesen Zusammenhang herzustellen versuchen. Wir werden uns mit dieser Frage noch eingehend zu beschäftigen haben.

Nach Friedreich lieferte Willigk[9] einen „Beitrag zur Histogenese des Leberadenoms". Es handelt sich um einen klinisch und pathologisch-anatomisch im Ganzen wenig ausgeprägten, mit Lebercirrhose combinirten Fall. Als Curiosum erwähne ich, dass Willigk die Abstammung der Tumorzellen aus den Zellen des neugebildeten Bindegewebes behauptet und, wie er meint, bewiesen hat.

Eine sehr klare und eingehende Schilderung der Erkrankung vor Allem auch der klinischen Erscheinungen geben dann Kelsch und Kiener[10] an der Hand zweier von ihnen beobachteten Fälle.

Sie unterscheiden scharf die latent verlaufenden, miliaren und grösseren, solitären, oder doch nur in sehr geringer Anzahl vorhandenen, von den „ächten" Adenomen der Leber auf Grund der klinischen Erscheinungen. Die letzteren rufen Localerscheinungen hervor, Schmerzen, Circulationsstörungen in der Leber, dann, wenn sich die Tumoren nach Zahl und Grösse vermehrt haben, treten Allgemeinerscheinungen: Hydrops, Diarrhöe, schliesslich Kachexie, Marasmus und der Tod ein. Auch die Fälle

dieser Autoren sind mit Cirrhose combinirt, daneben wird Milzvergrösserung und Atheromatose erwähnt.

Die mikroskopische Beschreibung weicht in Einzelheiten von der der früheren Autoren nicht unerheblich ab. Kelsch und Kiener legen den aus den Leberzellen neugebildeten Drüsenschläuchen, die sie in ihrem Verlauf mit Gehirnwindungen vergleichen, eine Membrana propria (paroi propre) von 1—1,5 μ Durchmesser bei, und lassen die einzelnen Drüsenschläuche von mehreren Zellschichten gebildet werden, von denen die der Membrana propria zunächst gelegene cylindrische Form hat, während die übrigen aus Pflasterepithelien bestehen.

Diese Zellschläuche werden von einem System von Spalten und Lücken umgeben, die ein Netz bilden, in denen das Blut circulirt und die Zellschläuche von allen Seiten umspült. Dieses Kanalsystem entspricht deutlich dem Capillarnetz des normalen Acinus, nur ist es der eigenen Wand beraubt oder wenigstens seine Wände vermischen sich mit der bindegewebigen Wand der epithelialen Schläuche. In einzelnen Tumoren fliessen diese Gefässe zu einem der Centralvene entsprechenden Hohlraum ohne Wandungen zusammen.

Eine Kritik dieser Befunde dürfte kaum nothwendig sein, das Aufgeben der Blutgefässwandungen zu Gunsten der „paroi propre“ kritisirt sich eigentlich selbst. Aus den der Abhandlung beigegebenen Abbildungen lässt sich der geschilderte Befund auch in keiner Weise entnehmen.

Während bis zu diesem Punkte die Fälle, welche mit der Bezeichnung multiple Adenome der Leber versehen wurden, im Grossen und Ganzen übereinstimmen, jedenfalls mit Sicherheit zu den Leberadenomen gerechnet werden konnten, treten in der Folge eine Reihe Veröffentlichungen auf, deren Nichtzugehörigkeit kaum zweifelhaft ist, und die nur erwähnt werden sollen, weil sie unter dem Titel „Adenome“ publicirt und mehrfach ohne Betonung des eigentlich von den bisherigen Veröffentlichungen abweichenden referirt worden sind. Es sind dies grösstentheils primäre Carcinome der Leber, die theils von den Gallengängen ausgegangen sind, theils sich durch ihre Struktur, namentlich reichliche Entwickelung eines bindegewebigen Stroma u. s. w. von der uns beschäftigenden Affection trennen lassen,

und die daher besser nicht mit dem Namen Adenom bezeichnet worden wären. Es gehören hierher namentlich die Fälle von Mahomed[11], Brigidi[12], Greenish[13].

Kurze Erwähnungen vereinzelter Fälle von multiplem Leberadenom finden sich sodann in dem Atlas der pathologischen Histologie u. s. w. von Thierfelder[14], sowie in den Lehrbüchern von Klebs[15] und Birch-Hirschfeld[16]. Im letzten Fall wird als Complication eine starke Wucherung der interacinösen Gallengänge erwähnt.

Sabourin[17] beschrieb 3 Fälle von Adenom der Leber, von denen der erste allerdings so geringe Ausbildung zeigt, dass er kaum den übrigen Fällen gleichgesetzt werden kann. Bei Fall 2 und 3 findet sich zum ersten Male ein Einbruch der Tumoren in die Pfortader erwähnt. In allen 3 Fällen wurde Cirrhose beobachtet, und Sabourin nimmt an, dass beide Veränderungen in ätiologischem Zusammenhang stehen, die Adenombildung die Folge der Cirrhose sein möchte.

Derselbe Gedanke findet sich bei Jungmann[18], dessen Fall noch dadurch besonderes Interesse verdient, dass die Neubildung Metastasen in der Milz gesetzt hatte.

Die Veröffentlichungen von Merklen[19], Sevestre[20], Simmonds[21], Burger[22], Wiese[23] und Frohmann[24] bieten nichts Bemerkenswerthes und sollen nur der Vollständigkeit wegen aufgezählt sein. Sie weichen von einander und auch von den bisher referirten Arbeiten in manchen Einzelheiten ab, auf diese Differenzen näher einzugehen, würde mich zu weit führen.

Einen grossen Fortschritt hat uns dagegen die Arbeit Siegenbeek van Heukelom's[25] gebracht. Ihm ist es bei dem frischen Material, das er zu bearbeiten in der Lage war, und mit Anwendung geeigneter Fixirungsmittel gelungen, die Bildung der Tumoren bis in ihre ersten Anfänge zurückzuverfolgen. Auch seine Fälle zeigten Combination mit Cirrhose und gerade in den Theilen, in welchen die Adenome noch verhältnissmässig sehr wenig entwickelt waren, konnte Siegenbeek van Heukelom ihre Entstehung aus einzelnen Leberzellen beobachten.

In einem „Leberbälkchen" fällt es auf, dass plötzlich eine der Zellen im Vergleich mit ihrem Vorgänger riesengross er-

scheint, ja man bemerkt in seltenen Fällen, dass die Zelle an der einen Seite von normaler Breite, an der anderen dagegen stark vergrössert und so gewissermaassen flaschenförmig geworden ist. Die darauf folgende Zelle zeigt dies in noch stärkerem Maasse und dahinter erscheinen in dem nun schon atypisch gewordenen Bälkchen mehrere Zellen in unregelmässigen Reihen, bis dasselbe ungestaltet dick geworden ist und eine Anzahl von polymorphen Zellen umfasst, durch deren Vermehrung und Wucherung sich die Tumoren bilden. Die Kerne dieser Zellen der Neubildung sind grösser und chromatinreicher wie die der gewöhnlichen Leberzellen, vor Allem fallen sie durch besonders grosse Nucleoli auf, die starke Affinität zu Anilinfarben besitzen. Das Protoplasma wird in den sich umwandelnden Zellen farblos, gröber gekörnelt als in der Norm, dann treten bei ihm die vielfach beobachteten, degenerativen Veränderungen in Gestalt von Vacuolen und Fettkugeln auf. Die Veränderungen im Kern gehen denen im Protoplasma voraus, denn es finden sich zwar Leberzellen mit normalem Protoplasma und verändertem Kern, aber keine Zellen mit verändertem Protoplasma und normalem Kern.

Ein ganz besonders grosses Gewicht legt Siegenbeek van Heukelom auf die Combination der Erkrankung mit der Cirrhose, die auch er für die Ursache der Adenombildung zu halten geneigt ist. Ich komme weiter unter darauf zurück.

Ich habe somit 18 Fälle von „multiplem Leberadenom“ aus der Literatur zusammenstellen können, die unter einander, in den Hauptsachen Uebereinstimmung zeigend, ungefähr folgendes Krankheitsbild erkennen lassen:

Bei im Ganzen gesunden Individuen treten Stauungserscheinungen im portalen Kreislauf, in Form eines zunehmenden, meist einen auffallend hohen Grad erreichenden Ascites auf, die neben einem weniger constanten, geringen Icterus, die einzigen Symptome der Krankheit bilden. Unter zunehmendem Marasmus, zu dem sich sub finem vitae oft Diarrhöen und Blutungen in den verschiedensten Organen gesellen, tritt der Exitus ein und man findet bei der Section eine fast stets von Cirrhose begleitete Neubildung der Leber, welche in Form sehr charakteristischer, relativ weicher, von derberem Bindegewebe

umgebener, stark icterisch gefärbter Knoten von verschiedener Grösse und kugliger Gestalt den grössten Theil des Lebergewebes zerstört und ersetzt hat. Die Neubildung nimmt ihren Ausgang von den Parenchymzellen der Leber. An der Wucherung betheiligen sich in seltenen Fällen die Gallengänge. Relativ häufig ist ein Durchbruch der Tumoren in die venösen Gefässe der Leber und in die Pfortader, sehr selten eine Metastasirung in andere Organe beobachtet worden.

Die Milz ist in allen Fällen stark vergrössert, mit allen Zeichen chronischer Stauung gefunden worden.

Die Erkrankung betraf in den bisher veröffentlichten Fällen ausschliesslich Männer in höherem Lebensalter (etwa 50 Jahre).

Die Anzahl von 17 Fällen von „multiplem Leberadenom" bleibt nun hinter der der beobachteten Fälle wahrscheinlich nicht unerheblich zurück. Es liegt das wohl einmal daran, dass vielleicht der grösste Theil der obducirten Fälle nicht veröffentlicht ist. So sind mir theils durch mündliche Mittheilungen, theils durch eigene Anschauung eine ganze Reihe gesammelter Präparate bekannt geworden (Prof. Dr. Neelsen verfügte z. B. über 7 derartige Präparate). Andererseits könnte man durch Hinzunahme von veröffentlichten und wahrscheinlich hierher gehörenden Fällen die oben angegebene Zahl nicht unbeträchtlich vermehren. Mir schien es gerathen bei dem in den Einzelheiten im Ganzen noch wenig scharf umschriebenen Bilde, das uns in vielen der letzterschienenen Veröffentlichungen entgegentritt, nur die Fälle anzuführen, welche ich aus der Beschreibung mit vollster Sicherheit als Adenome erkennen konnte.

Nicht aufgenommen sind ferner Fälle, die von ihren Autoren selbst anderen Krankheitskategorien zugerechnet wurden, ein Verfahren, das allerdings bei einer grösseren Anzahl von Beschreibungen von sog. „multiplen, knotigen Hyperplasien der Leber" manchmal recht schwer durchführbar war, mir aber namentlich dann geboten erschien, wenn die betreffenden Autoren, wie z. B. Simmonds[21]*), einen directen Gegensatz zwischen beiden Erkrankungen construiren.

*) Wenn Simmonds von seinen multiplen, knotigen Hyperplasien schreibt, dass es sich dabei um das Vorkommen multipler Knoten handelt, die in sonst pathologisch veränderten Organen vorkommen, wenn

Aus diesen Gründen stimmt meine Statistik nicht mit der anderer Autoren der letzten Jahre überein, von denen Simmonds[21], Burger[22], Wiese[23] und Siegenbeek van Heukelom[25] eine mehr oder weniger ausführliche Zusammenstellung geben.

Ich habe abweichend von Simmonds[21], der gegen die Ansichten der Autoren, die ausdrücklich die Uebereinstimmung ihrer Fälle mit dem Griesinger-Rindfleisch-Eberth'schen betonen, die geschilderte Erkrankung als „multiple knotige Hyperplasie" auffasst, z. B. die Fälle Friedreich[8] und Willigk[9] unter die referirten aufgenommen. Dagegen habe ich mich nicht entschliessen können, Fälle von primärem Lebercarcinom, die nicht nach dem Typus der Adenome gebaut sind, in meine Statistik aufzunehmen, wie dies Siegenbeek van Heukelom gethan hat, unter dessen 31 Fällen ausserdem eine Anzahl namentlich aus der ausländischen Literatur stammender sich befinden, deren ich nicht habhaft werden konnte, und deren Stellung ich in Folge dessen unentschieden lassen muss. Wiese[23] erwähnt, dass ungefähr „ein Dutzend Fälle" bisher bekannt geworden sind, Burger[22] spricht von 32 Fällen. Beide Autoren haben es jedoch unterlassen, die ihre Ansicht belegenden Fälle aufzuführen, so dass der Grund für die unter einander und von meiner Aufstellung abweichenden Resultate ihrer Zählung unklar bleibt.

Die von mir untersuchten Fälle sind folgende:

Fall I.

N. N., 66jähriger Mann, war nach einer Verletzung des Kniegelenks inficirt in die Königliche chirurgische Klinik gebracht worden und nach wenigen Tagen unter den Erscheinungen des Tetanus gestorben. Es war

sämmtliche Knoten aus Leberzellen bestehen, die durch ihre Grösse, ihren Mangel an Pigment, ihre dichte Aneinanderlagerung ausgezeichnet sind, wenn, wie in Simmonds' Fall 3, man oft zwischen den Zellbalken Querschnitte von Kanälen findet, die in ihrem Lumen bröcklige Massen enthalten und von einer niedrigen cubischen Epithelschicht ausgekleidet sind, „wie das in Adenomknoten vorkommt", so ist es in der That bei dem Mangel an unterscheidenden Merkmalen schwer zu sagen, warum Simmonds die in dieser Kategorie aufgeführten Fälle nicht zu den Leberadenomen gerechnet hat.

ein geringer Ascites constatirt worden, für den ein Grund nicht gefunden werden konnte.

Die Obduction am 3. März 1878 ergab: Synovitis prolifera et arachnitis deformans utriusque genu. Arthrotomia et arthritis purulenta genu sin. Phlegmone intra- et intermuscularis femoris et cruris sin. Pneumonia (hepatisatio rubra) lobi inferioris utriusque. Oedema piae matris. Trichinosis. Adenoma [Adenocarcinoma(?)] hepatis.

Aus dem Sectionsprotocoll gebe ich den Befund der Leber wieder:

Leber etwa von gewöhnlicher Grösse, vielleicht im linken Lappen ein wenig verkleinert; die Gallenblase den vorderen Leberrand etwa 5 cm weit überragend, strotzend gefüllt mit dunkelbrauner Galle.

Die Leberoberfläche zeigt namentlich an der concaven Seite, sowie an der vorderen Hälfte der convexen äusserst zahlreiche, höckrige, senfkorn- bis erbsengrosse, und auch grössere Prominenzen, welche sich auch sonst, jedoch in geringerer Anzahl an ihrer Oberfläche vorfinden und ihr im Ganzen das Aussehen einer cirrhotisch veränderten Leber geben. An der convexen Oberfläche des Organs, nicht weit vom hinteren Rand entfernt, prominirt ein reichlich taubeneigrosser, kugelrunder Tumor, welcher scharf begrenzt und offenbar eingekapselt ist, eine ziemlich mürbe Consistenz besitzt und mit einer theils weisslichen, theils bräunlich-rothen Färbung durch die Serosa der Leber deutlich hindurchscheint. In seiner Umgebung zeigt sich noch eine erhebliche Anzahl ähnlicher, jedoch nur etwa kirschkerngrosser, oder kleinerer Geschwülste von blassgelber Farbe und vollständiger Opacität, so dass sie auf den ersten Blick an die fettig veränderten Centren von Gummigeschwülsten erinnern. Sie zeigen indessen fast alle sehr regelmässige, runde Formen und bei weiterer Untersuchung zeigt sich, dass auch das übrige Leberparenchym eine ungemein grosse Anzahl hanfkorn- bis haselnussgrosser Tumoren einschliesst, welche unregelmässig durch das Organ zerstreut sind und zum Theil durch ihr blasses, anämisches Aussehen, ihre hellgelbe Farbe und ihre Prominenz über die Schnittfläche sehr deutlich hervortreten, sich denn auch mit Leichtigkeit aus der sie umgebenden Kapsel in toto herausdrücken lassen, während eine Anzahl etwas dunklerer ähnlicher Bildungen fester mit der Umgebung zusammenhängt und für das blosse Auge den Eindruck macht, wie die Inseln des erhaltenen Leberparenchyms in cirrhotischem Bindegewebe.

Endlich zeigen sich auch in einzelnen, zum Theil ziemlich weiten, bis bleifederdicken Aesten der Lebervenen thrombotische Massen von mürber Consistenz, theils röthlicher, theils schmutzig-weisser Farbe und mikroskopisch aus umfänglichen, grosskernigen Zellen zusammengesetzt, welche vorzugsweise an Leberzellen erinnern. Solche thrombosirende Geschwulstmassen lassen sich auch an verschiedenen Stellen des Organs aus den Lumina kleinerer, durchschnittener Gefässe herausdrücken.

Die Pfortader ein wenig erweitert, ihr Lumen vollständig frei auch in ihren feineren Verzweigungen.

Milz etwa auf das Doppelte vergrössert, ziemlich fest und blutreich.

Von dieser Leber fand ich ein grösseres und eine Anzahl kleinerer, in Alkohol aufbewahrter, zum Theil in Müller'scher Flüssigkeit vorbehandelter Stücke vor, an welchen eine grosse Anzahl kleinerer bis etwa erbsengrosser Knoten sichtbar waren, die durch zarte, bindegewebige Stränge von einander getrennt waren. In einigen kleineren durchschnittenen Blutgefässen waren die im Sectionsprotocoll erwähnten Thromben sichtbar.

Die Behandlung der zu schildernden mikroskopischen Schnitte war, wie ich gleich hier bemerken will, überall die gleiche. Nochmalige Härtung in Alkohol, sorgfältige Einbettung in Paraffin oder in Celloidin. Die Schnitte wurden grösstentheils auf dem Objectträger gefärbt in Canadabalsam conservirt. Bei der Färbung zeigte es sich bald, dass die gewöhnlichen Kernfärbemittel, wie Alauncarmin und Hämalaun, nur blasse, wenig übersichtliche Bilder gaben. Nach mannichfachen Versuchen fand ich als bestes Färbemittel die Cochenille nach Czokor namentlich für die älteren Präparate, wenn ich mich auch von der differencirenden Kraft dieser Farbe: Tumorzellen glänzendroth, Leberzellen mattroth zu färben, die die enthusiastische Empfehlung von Kelsch und Kiener[10] ihr vindiciren, nicht überzeugen konnte.

Die Ergebnisse der mikroskopischen Untersuchung der Präparate des Fall I will ich genauer geben, da sie bemerkenswerthe Befunde darstellen, die für das Verständniss der Entstehungsweise der Tumoren von allergrösster Wichtigkeit sind, und da ich dieselben weder in den übrigen Sammlungspräparaten, noch in den von mir selbst obducirten Fällen wieder erheben konnte.

Wie schon aus der Krankengeschichte hervorgeht, hatte die Neubildung intra vitam bedrohliche Erscheinungen nicht gezeitigt, sondern war erst bei der Obduction als gewissermaassen zufälliger Befund bemerkt worden. Den Grund für dieses Verhalten sehe ich darin, dass, wie die mikroskopischen Präparate zeigen, noch relativ viel Lebergewebe neben den Tumoren vorhanden ist. Für die Untersuchungsergebnisse war aber gerade dieser Umstand von grösstem Vortheil, denn es liessen sich an

geeigneten Stellen die Beziehungen der Tumoren zu dem Lebergewebe auf das Deutlichste eruiren. Dieser Umstand veranlasst mich, wie gesagt, die betreffenden Präparate genauer zu beschreiben, während ich bei den übrigen Fällen nur besonders Bemerkenswerthes weiter ausführen will.

Die Tumoren in ihrer Entstehung zu beobachten, Zellen zu sehen, wie die von Siegenbeek van Heukelom[25] beschriebenen, ist mir nicht geglückt. In den frühesten Stadien, in welchen ich die Tumoren sah, bestanden sie aus kleinen Conglomeraten von 5—6 Zellen, die, inmitten eines sonst wohl erhaltenen Acinus gelegen, sehr deutlich von den Zellen des letzteren abstachen.

Einmal contrastirt ihre Gruppirung zu einem, ich möchte sagen regellosen Knäuel lebhaft gegen den regelmässigen, linearen Verlauf der normalen Leberzellbalken, sodann ist aber auch die Figur der einzelnen Zellen des Conglomerates eine von der der Leberzellen abweichende. Sie ähneln zwar den Leberzellen, sind polygonale oder annähernd cubische, epitheliale Elemente mit runden Kernen, sind aber reichlich doppelt so gross als gewöhnliche Leberzellen und haben eine weit hellere Farbe als diese. Die hellere Farbe beruht auf dem Verhalten des Protoplasma, welches die feine Granulirung und bräunliche Pigmentirung normaler Leberzellen aufgegeben hat und hell, durchsichtig, pigmentarm, mit gröberen Körnchen und einer Anzahl von Vacuolen (Fetttropfen?) durchsetzt ist.

Der Kern erscheint zunächst wenig verändert, hat runde Form und ist etwas stärker gefärbt als in der Leberzelle, vergleicht man ihn aber direct mit dem einer solchen, so hat er proportional der ganzen Tumorzelle an Volumen zugenommen. Sein Chromatingehalt ist bedeutend vermehrt, wie die lebhafte dunkle Granulirung ohne Weiteres erkennen lässt.

Gleich an dieser Stelle möchte ich bemerken, dass die hier geschilderten Eigenschaften auch in den, frisch obducirten Fällen entnommenen Präparaten zu finden sind. Die grobe Körnelung des Protoplasmas ist in solchen „Ausstrichpräparaten“ ganz besonders deutlich zu sehen. Ich habe bei einer grossen Anzahl Ocularmikrometermessungen (Leitz Obj. 6, Ocul. 4) Zellen von einem grössten Durchmesser von 60 μ und mehr in grosser Menge gefunden, während Leberzellen einen solchen von 30 μ kaum übersteigen.

Die geschilderten Zellen vermehren sich nun offenbar recht rasch, und der scheinbar regellose Typus des ersten Conglomerates ändert sich. Es bilden sich durch Aneinanderlegen von Zellen neue Balken und zusammenhängende Reihen von Zellen aus, die in vielfachen Windungen und Krümmungen verlaufend ein Aussehen bekommen, das mit dem von gewundenen Harnkanälchen und Gehirnwindungen sehr treffend verglichen worden ist. In diesem Stadium bemerkt man auch ein weiteres, wichtiges Charakteristicum der Tumoren, das in einzelnen Beschreibungen sogar vollkommen in den Vordergrund gestellt worden ist: Anordnung von Zellen und Zellbalken, die mit Drüsentubulis zum wenigsten grosse Aehnlichkeit haben. Mitten

unter den im Ganzen in der Längsrichtung neben einander verlaufenden Zellbalken stösst man nehmlich auf eine Gruppe von Zellen, die kreisförmig zusammengetreten sind und ein rundes Lumen umschliessen, welches meist einen gallig gefärbten Inhalt besitzt; hier und da gelingt es, an diese querdurchschnittenen Tubuli sich anschliessende, in der Längsrichtung getroffene Tubuli zu finden, die dann so gruppirt sind, dass an einer Seite des Zellzuges Zellen in einem Kreissegment angeordnet stehen, die sich in, allerdings meist nur aus wenigen Zellen bestehende Doppelreihen fortsetzen, die zwischen sich einen meist unregelmässig ausgebuchteten Kanal eine Strecke weit verfolgen lassen. Diese Kanäle sind ebenfalls häufig mit galligen Massen gefüllt. Auch die Tumorzellen haben sich in diesem Stadium verändert. Ihre Kerne stehen auffallend häufig in der äussersten Peripherie der Zellen vom Lumen der geschilderten Kanäle entfernt, ein Verhalten, welches der Zelle eine der cylindrischen sich nähernde Form verleiht, ohne dass dabei dieselbe ihre Aehnlichkeit mit der normalen Leberzelle irgendwie verliert.

Wie die Bildung dieser „Tubuli" vor sich geht, ob durch Aushöhlung ursprünglich solider Zellzapfen im Anschluss an secretorische Vorgänge oder ob die Lumina mit der Wucherung der Zellen zugleich entstehen, vermag ich nicht zu entscheiden, da ich Bilder, die mit Sicherheit den einen oder den anderen Modus dargeboten hätten, nicht gesehen habe.

Der so entstandene Tumor beeinträchtigt nun durch sein Wachsthum die Zellen des Acinus, dem er angehört, in mit seiner Grösse zunehmendem Maasse. Die Leberzellen werden kleiner, von flacher, langgezogener Gestalt, ihre bräunliche Färbung nimmt stark zu, auch werden sie aus ihrer Richtung verdrängt, zusammengeschoben, kurz sie verhalten sich so, wie die peripherischen Zellen eines Acinus bei starker chronischer Induration, wenn dieselben durch hochgradige Erweiterung der Centralvene und der zugehörigen Capillaren comprimirt werden. Schliesslich werden in ganz schmalen, eng an einander gedrängten Reihen die Einzelindividuen so verschmälert, dass der in diesem Falle sehr intensiv sich färbende Kern die Zellmembran im Zellquerschnitt berührt, nur im Längsschnitt von Protoplasma umgeben ist.

So lange der Tumor völlig intraacinös liegt, ist er von den Leberzellen stets ausschliesslich durch einen Spalt geschieden, der sich in nichts von denen unterscheidet, welche die einzelnen Leberzellbalken von einander trennen. Wenn man bedenkt, dass der Tumor an beliebiger, gewöhnlich peripherischer Stelle des Acinus sich entwickelt und concentrisch wächst, so wird es ohne Weiteres klar, dass nach einiger Zeit ein Bild entstehen muss, in dem der Tumor an einer Seite das interacinöse Zwischengewebe berührt, während er auf seiner entgegengesetzten Seite von atrophischen Leberzellbalken halbmondförmig umgeben wird. In diesem Stadium tritt nun die Neubildung in Verbindung mit den bindegewebigen Elementen der Leber: sie erhält eine Kapsel. Bei dieser Kapselbildung kommt indessen nicht nur das schon bestehende, interacinöse Bindegewebe in Betracht. Ich habe vielmehr Präparate gesehen, in denen zwischen die halbmondförmige Schicht der braunatrophischen Leberzellen und den Tumor feine Bindegewebszüge vom

nebenliegenden, interacinösen Gewebe aus hineinwucherten, die nun den völligen bindegewebigen Abschluss des Tumors, die Kapselbildung, herbeiführten.

Der Grund zu dieser Bindegewebswucherung ist wohl derselbe, wie bei der Lebercirrhose: Die Tendenz, an Stelle des zu Grunde gegangenen Leberparenchyms Narbengewebe zu setzen. Die Wucherung des Bindegewebes in unserem Fall muss offenbar in ausgedehntem Maasse und diffus in der Umgebung aller Tumoren erfolgen, da dieselben meist von Bindegewebszügen von so grosser Mächtigkeit auf allen Seiten umgeben werden, dass zur Erklärung ihres Bestehens die Annahme einer Wucherung sehr hohen Grades unbedingt nothwendig erscheint.

Das Bindegewebe ist in den meisten Partien verhältnissmässig kernreich, doch wechselt dieses Verhalten sehr, und namentlich die stärker entwickelten Lagen des Bindegewebes sind oft derbfasrig, kernarm, ja geradezu sklerotisch. Das interacinöse, ebenso wie das gewucherte Bindegewebe aller Stadien ist an Gallengängen im Ganzen arm. Nur an sehr wenigen Stellen sieht man mehrere derartige Gebilde zusammen liegen, nirgends ist eine Wucherung zu sehen, die im Entferntesten der bei der Lebercirrhose so häufig beobachteten gleichzustellen wäre.

Im Bindegewebe, und zwar von den noch erhaltenen Acinis, ebenso wie von den Tumoren getrennt, sieht man hier und da Leberzellen in geringer Anzahl, meist 3—4 bräunlich atrophische, zu einer Reihe vereinigte Individuen, deren Herkunft und Bedeutung nicht ohne Weiteres klar ist. Auch Siegenbeek van Heukelom beschreibt diese Zellen ausführlich ohne sie mit Sicherheit erklären zu können. Ich[26] habe dieselben Bildungen in einem Falle von Lebercirrhose gesehen und beschrieben und fasse danach auch hier dieselben als stehengebliebene Reste des ursprünglichen Lebergewebes auf, für deren Bestehen nach dem Untergang ihrer Umgebung allerdings Bedingungen vorhanden sein müssen, für welche uns eine Erklärung fehlt.

Dem concentrischen Wachsthum der Tumoren ist nun offenbar keine Grenze gesetzt, wohl aber ihrem Bestehen. Schon bei etwa erbsengrossen Tumoren, hier allerdings selten, häufig bei kirschgrossen und bei grösseren Tumoren wohl stets finden sich Zeichen regressiver Veränderung, die von solchen an einzelnen Zellen bis zu makroskopisch sichtbarem Zerfall grösserer Tumortheile fortschreiten können. Die Erscheinungen, die sich dabei an den Zellen abspielen, sind die bekannten der Nekrobiose: Mangelhafte Färbbarkeit der Kerne, die dabei unregelmässige, zerklüftete Formen annehmen, glasig durchscheinendes Aussehen erst des Protoplasmas, dann der ganzen Zelle, die dabei noch an Volumen zuzunehmen scheint, schliesslich Zerfall der ganzen Zelle in körnigen Detritus.

Die beschriebenen Stadien der Tumorbildung und ihres Zugrundegehens sind nun in dem erwähnten grösseren Stück der Leber sichtbar, ohne dass die Anordnung der einzelnen auf ein regelmässiges Fortschreiten des Prozesses etwa von einer Seite der Leber zur anderen schliessen liesse. Wir müssen vielmehr annehmen, dass die Tumoren an den verschiedensten Stellen des Organs gleichzeitig entstanden sind.

Im mikroskopischen Bilde sind der Zahl nach am häufigsten die Tumoren, die schon völlig abgekapselt sind, aber noch keine Zeichen beginnender regressiver Veränderungen zeigen. Weniger häufig ist namentlich ausgedehnterer Zerfall. Der Grund für diesen Zerfall ist wohl in der schon von Rindfleisch[6] beobachteten geringen Blutzufuhr zu den Tumoren zu suchen. Bei den Tumoren, die mit Müller'scher Flüssigkeit vorbehandelt waren, und in denen die Blutkörperchen recht gut erhalten sind, sieht man zwar im Zwischengewebe reichliche, vielfach stark dilatirte Gefässe verlaufen, in den Tumoren aber sind die Capillaren sehr spärlich gefüllt und anscheinend auf die peripherischen Theile des Tumors im Wesentlichen beschränkt. Dass diese spärliche Blutzufuhr eine weitere Beschränkung erleiden muss, wenn die wachsenden Tumoren einen immer zunehmenden Druck auf das Zwischengewebe ausüben, ist wohl fraglos, ebenso wird diese neue Beschränkung sicher zu beschleunigtem Zerfall der Tumorzellen führen müssen.

Die erwähnten Thromben der Lebervenen bestehen aus Zellen, die denen der Tumoren vollkommen identisch sind. Während sie in den kleineren Gefässen nur ein regelloses Nebeneinanderliegen der einzelnen Zellen erkennen lassen, haben in den grösseren Gefässen die Thromben die Struktur der Adenomknoten beibehalten. Sie lassen den tubulösen Bau auch hier vollkommen erkennen, nur sind die Lumina der Tubuli sehr klein und es sind nirgends in ihnen gallig gefärbte Massen zu erkennen, wie denn auch die Tumorzellen nur hier und da icterisch sind. Die Tumoren sitzen dem Gefässendothel dicht auf, ihre Zellen stehen gerade an der Basis in sehr dichten Reihen, die Kerne dieser basalen Zellen sind verhältnissmässig sehr gross und sehr dunkel gefärbt, stechen so sehr lebhaft von den centraler gelegenen Zellen ab, die viel grösser und blasser gefärbt sind, deren Protoplasma vielfach stark vacuolisirt ist. Die Thromben bestehen aus einer grossen Anzahl kleinster derartiger Tumoren, die von einander sich durch die geschilderte basale Zellschicht, die den einzelnen Tumor völlig umgiebt, abgrenzen lassen. Die centralen Partien der Tumoren zeigen ausgedehnten Zerfall.

Eine Stelle, an welcher das Durchwuchern der Neubildung in die Gefässe hinein erkennbar gewesen wäre, habe ich leider nicht finden können. Es stand mir gerade für diese interessante Untersuchung nur wenig Material zur Verfügung.

Fall II.

Unter dem 5. August 1882 fand ich folgende Notiz im Journal der hiesigen Königlichen Poliklinik. R., 30jährig, männlich, aus Halle. Nach intensiven Schmerzanfällen in der linken Regio hypogastrica trat Ascites auf, der innerhalb 8 Wochen 5mal punctirt werden musste. Es wurde jedesmal ein grosser Eimer klarer Flüssigkeit abgelassen. Tod an Peritonitis (?). Section ergab starke fettige Degeneration der Herzmusculatur. Lungen normal. Darm intensiv geröthet. In der Bauchhöhle viel durch Flocken getrübte Flüssigkeit. Hochgradige, atrophische Lebercirrhose mit Kalkablagerungen in der Leberkapsel.

Ein Sectionsprotocoll ist nicht vorhanden. Die Leber wurde dem hiesigen Königlichen pathologischen Institut überwiesen und hier in toto in Alkohol conservirt.

Das Organ ist, soweit man dies an dem in Alkohol aufbewahrten Präparat sehen kann, nicht unbeträchtlich verkleinert, die Oberfläche vollkommen glatt; die Kapsel, sehr erheblich verdickt, umgiebt das Organ als reichlich millimeterdicke, gleichmässige Hülle, so dass das Organ sehr an das Aussehen der sogenannten Zuckergussleber (Curschmann) erinnert. Die gleichmässige Glätte der Kapsel wird unterbrochen durch ziemlich ausgedehnte, leicht unter das Niveau zurückgesunkene Stellen, die als dicht neben einander gelegene, durch schmale Bindegewebssepta von einander getrennte, bräunliche, ziemlich gleichmässige, etwa linsengrosse Flecke imponiren. Besonders reichlich sind diese Flecke auf der convexen Seite des rechten Lappens vorhanden, wo sie eine etwa handtellergrosse Partie einnehmen, doch sind diese Flecke auch sonst unregelmässig in kleineren und grösseren Abständen über die ganze Leberoberfläche zerstreut.

Die Leber hat eigenthümlich rundliche, brodartige Form, die beiden Lappen sind von einander nicht zu trennen, da vom Lig. suspensorium oder irgend einem sonstigen, die Abgrenzung ermöglichenden Merkmal nichts zu sehen ist.

Die beschriebenen braunen Flecke lassen sich auf dem Durchschnitt als scharf umschriebene Platten einer kalkartigen, gelblichen bis bräunlichen, undurchsichtigen, trüben Masse erkennen, die sich im Zusammenhang leicht aus der Kapsel herausnehmen lassen, an deren Stelle ein klaffender Hohlraum zurückbleibt. Da, wo die grösste Menge dieser Platten liegt, sind sie in 4—5 Etagen über einander geschichtet, die Kapsel ist an diesen Stellen 3—4 mm stark.

Nur an einer kleinen Partie in der Nähe des rechten, hinteren Randes ist die Leberoberfläche grobhöckrig, die Kapsel weich und nicht verdickt.

Das Aussehen der Leberschnittfläche ist ein sehr regelmässiges. Ueber die ganze Fläche prominiren erbsen- bis bohnengrosse, kuglige Tumoren, die von sehr schmalen bindegewebigen Streifen umgeben werden. Eine grössere Anzahl dieser Knoten zeigen centralen Zerfall.

Die Untersuchung der Tumorknoten ergab das Bild des Leberadenoms, wie ich es in Fall I geschildert habe: Deutliche, tubulöse Struktur. Die Zellen der Tumoren sind sehr gross. Von Lebersubstanz ist in den Präparaten nichts zu bemerken, das ganze der Leber entsprechende Organ besteht aus Adenomknoten.

Die oben erwähnten, in der Kapsel gelegenen, harten Platten reagiren auf Salzsäurezusatz mit starker Entwickelung von Gasblasen. Sie lassen sich mit Phloroglucin-Salpetersäure leicht entkalken. Mikroskopisch stellen sie scharf umgrenzte, von einer bindegewebigen Kapsel, von der sie sich im Schnitt leicht retrahirt haben, umgebene Gebilde dar, die eine streifige Struktur ohne Beimengung irgend welcher zelliger Elemente erkennen lassen.

Das Bindegewebe der Kapsel ist sklerotisch und kernarm, lässt aber eine grössere Anzahl blasser, homogener Bildungen erkennen, die sich nach Form und Verlauf noch sicher als Gallengänge feststellen lassen, die allerdings nekrotisch, nahezu vollkommen refractär gegen sämmtliche Farbstoffe sind.

Die Deutung dieser verkalkten, circumscripten Heerde ist nur vermuthungsweise zu geben. Einen Anhaltspunkt bekam ich durch Untersuchung von Schnitten aus einem dicht unter der Kapsel gelegenen Gewebsstück. Hier fanden sich einmal mitten in sonst wohl erhaltenen Adenomknoten Einlagerungen von amorphen Massen, die sich mit Alauncarmin und Hämalaun diffus und sehr intensiv färbten, im ungefärbten Präparat sich bei Salzsäurezusatz ebenfalls als Kalkconcremente erkennen liessen, sodann waren auch in den bindegewebigen Septen zwischen den Tumoren, die aus äusserst kernarmem, geradezu sklerotischem Gewebe bestehen, massenhaft Einlagerungen kleinster glänzender Körnchen, die ich ebenfalls als feinste Kalkconcremente ansprechen möchte, bemerkbar. Da die letztere Kalkansammlung zu diffus ist, um den beschriebenen Befund zu erklären, möchte ich für die kalkgefüllten Hohlräume annehmen, dass sie sich durch Kalkablagerung in Adenomknoten gebildet haben, die im ferneren Verlauf durch die Retraction des sie umgebenden Bindegewebes ihre jetzige kleine, flache Form angenommen haben. Unerklärt bleibt dabei die Ursache für die Kalkablagerung in die Substanz der Adenomknoten überhaupt.

Ob auch in anderen Organen des Trägers sich Kalkablagerungen fanden, ist bei dem Mangel eines Sectionsprotocolles (die Leiche wurde von der Poliklinik aus secirt) nicht festzustellen.

Fall III.

T. G., 12jährig, weiblich. Obduction am 5. Juni 1885.

Ueber den Krankheitsverlauf habe ich leider nichts erfahren können. Eine kurze Notiz auf dem Sectionsprotocoll sagt, dass 1882 eine Schwester der Verstorbenen an den gleichen (welchen? Verf.) klinischen Erscheinungen zu Grunde gegangen sei.

Dem Sectionsprotocoll entnehme ich: Diagnosis post mortem: Adenome der Leber, Herzverfettung, Stauungsmilz, Ascites.

Zart gebaute, muskelarme, jugendliche, weibliche Leiche. Schmutziggelbliche Hautdecken. Die unteren Extremitäten und zwei Drittel des Rumpfes sind stark ödematös. Abdomen stark vorgewölbt, enthält etwa 5 Liter einer bräunlich-gelben Flüssigkeit. Die Leber bleibt handbreit (? Verf.) hinter dem Rippenbogen zurück. Zwerchfellstand rechts am oberen, links am unteren Rand des III. Rippenknorpels. In den Pleurahöhlen je etwa 500 ccm klaren, stark icterischen Serums.

Milz 14 cm lang, 10 cm breit, 6 cm dick. Kapsel zart und durchscheinend. Organ ist äusserst derb, schwarzroth.

Leber im rechten Lappen 12 cm breit, 14 cm tief und bis 4 cm dick, im linken Lappen 6 cm breit, 14 cm tief und bis 3 cm dick. Oberfläche vielfach grobhöckrig durch zahllose, mehr oder weniger flache Prominenzen,

deren Grösse von der einer Linse bis zu der einer Kirsche schwankt. Leberkapsel wenig durchscheinend und besonders auf der Höhe der Prominenzen vielfach hämorrhagisch geröthet. Auf dem Durchschnitt ist die Schnittfläche in ähnlicher Weise von zähen, bräunlich-grauen, anscheinend aus Bindegewebe bestehenden Partien gebildet, in welches zahlreiche runde, über die Schnittfläche prominirende Tumoren eingebettet sind. Die Farbe der Tumoren ist grüngelb, ihre Consistenz viel weicher, als die des umliegenden Bindegewebes. Differenzen in Reichthum oder Art der Einlagerung dieser Tumoren für einzelne Leberabschnitte bestehen nicht. Als solches deutlich erkennbares Leberparenchym ist nirgends sichtbar.

Mikroskopisch ist ebenfalls Leberparenchym nicht mehr nachweisbar, die Tumoren haben dasselbe vollkommen substituirt. Die Tumoren sind unter einander ziemlich gleich, nur wenige der grössten weisen Erscheinungen regressiver Metamorphose auf. Die Tumorzellen sind sehr gross, der tubulöse Bau der Zellbalken sehr deutlich ausgeprägt. Im Bindegewebe überwiegen die kernreichen Partien, auch findet man hier und da eine geringe Wucherung von Gallengängen.

Fall IV.

Ueber die Vorgeschichte dieses Falles habe ich nichts in Erfahrung bringen können.

Aus dem Sectionsprotocoll vom 25. Aug. 1885 entnehme ich:

H. M., 61jährig, männlich.

Diagnosis post mortem: Primäres Lebercarcinom (Adenom?). Embolie der Lungenarterie. Ascites. Icterus.

Mittelgrosse, zartknochige, muskelarme, magere Leiche. Hautdecken atrophisch, schlaff. Keine Oedeme. Starker Icterus. In der Bauchhöhle etwa 3 Liter gelbbräunlicher, klarer Flüssigkeit.

Herz faustgross. Endocard und Klappen zart und functionsfähig. Hinter den Tricuspidalsegeln hängen an einigen Stellen eigenthümliche, mit den Sehnenfäden verwickelte Gerinnsel, welche aus einzelnen etwa mohn- bis hanfkorngrossen Knötchen zusammengesetzte, thrombenähnliche Gebilde darstellen.

Auf der Schnittfläche der rechten Lunge treten überall anscheinend an die Pulmonalgefässe gebundene Einlagerungen auf, welche den Gerinnseln im Herzen gleichen und nur weicher und lockerer sind, als diese. Dieselben finden sich auch in den mittelgrossen Aesten der Lungenarterie, bilden jedoch nicht dieselbe direct verschliessende Emboli, sondern liegen mehr schlaff den Gefässwänden an, allerdings besonders stark an der Theilungsstelle und an den Austrittsorten kleinerer Seitenzweige. Auch in der linken Lunge Embolie mit icterisch gefärbten Gerinnseln. Die grösseren und mittleren Aeste der Lungenarterie dieser Seite sind leer.

Milz vergrössert, blutreich, schwarzroth, von derber Consistenz.

Vena cava inf. und die vom Magen, Darm und Nieren stammenden Venen enthalten nur geringe Mengen flüssigen Blutes, dagegen ist der Stamm

der Vena portae und der centrale Theil der Vena lienalis erfüllt von lockerem, gelbem Gerinnsel, welches jedoch diese Gefässe nirgends obturirt, auch nirgends den Wandungen ganz anhaftet, dagegen beim Eintritt in die Leber selbst zu viel compacteren und das ganze Lumen erfüllenden Massen zusammentritt. Ein gleicher fester Pfropf verstopft die Vena cava genau an der Stelle, wo sie die Vena hepatica aufnimmt. Dieser Pfropf nimmt seinen Ursprung in den Aesten der Vena hepatica.

Die Leber ist im rechten Lappen 16 cm breit, 23 cm tief, 12 cm dick, im linken 10 cm breit, 16 cm tief, 5 cm dick. Oberfläche mit stellenweise verdickter Kapsel; die gesammte Oberfläche von wenig scharf umschriebenen höckrigen Erhabenheiten besetzt, deren Grösse zwischen der eines Hanfkorns und eines Militärknopfs schwankt. Ausserdem heben sich an der convexen Oberfläche des rechten Leberlappens zwei schärfer zu umgrenzende Tumoren ab, von denen der eine in der Nähe des Lig. suspensorium gelegene derb consistent, apfelgross ist, während der zweite nach rechts daneben liegende etwa doppelt so gross und schlaff fluctuirend ist. Die diesen letzten Tumor ausfüllende Masse gleicht vollkommen dem Inhalt der Gefässe, sie bildet einen morschen, fetzigen Brei von grüngalliger Farbe.

Die Schnittfläche der Leber wird eingenommen von zahllosen, zum grössten Theil kleinen Tumoren, die Erbsengrösse nicht überschreiten. Dieselben sind gallig gefärbt, prominiren über die Schnittfläche und sind umgeben von schmaleren und breiteren Strassen eines hellgrauen Bindegewebes, dasselbe giebt auch den erwähnten grösseren Tumoren ihre Kapsel.

Von den letzteren ist das eine, grössere, feste aus einer grossen Anzahl kleinerer zusammengesetzt, während die Struktur des fluctuirenden durch den Zerfall in die erwähnten galligen Massen verändert, unkenntlich geworden ist. Auch von den kleineren Tumoren zeigt eine grosse Anzahl etwa erbsengrosser und kleinerer Zerfall in dieselben weichen Massen, nach deren Ausspülung bemerkt man, dass der zurückgebliebene Hohlraum von bindegewebigen Leisten vielfach durchzogen wird.

Gewebe, welches normalem Leberparenchym gleichzusetzen wäre, ist makroskopisch nicht sichtbar.

In der Gallenblase viel dunkle, flüssige Galle.

Zur Untersuchung stand mir die in toto conservirte Leber zur Verfügung. Von den Emboli der Lungenarterie war leider nichts conservirt, ich kann deshalb etwas Sicheres über die Natur derselben nicht aussagen. Die Thromben, die sich in den Lebergefässen fanden und makroskopisch den Gerinnseln in der Lungenarterie völlig glichen, bestehen aus Zellen, die nach Form, Grösse und in ihrem sonstigen Aussehen denen der Adenome glichen.

In der Leber ist auch bei der mikroskopischen Untersuchung von Lebergewebe nichts mehr zu entdecken, dasselbe ist von den Tumoren völlig substituirt worden. Die Tumorzellen sind sehr gross, der Icterus auch noch in den jetzt angefertigten Präparaten deutlich erkennbar. Zu bemerken wäre noch, dass das bindegewebige Stroma gering entwickelt, kernarm ist, dass die Gallengänge im Bindegewebe sehr spärlich entwickelt sind.

Die Untersuchung des grossen und der kleineren zerfallenen Tumoren gab namentlich in den der Kapsel zunächst gelegenen Partien noch sehr gute Bilder. Von der Kapsel des grossen Tumors aus ragen zahlreiche bindegewebige Septa in das Lumen hinein, die den Schluss rechtfertigen, dass auch dieser Tumor, wie der erwähnte, solide, aus einer grossen Anzahl kleinerer primär zusammengesetzt wurde. Die Struktur der Tumoren selbst ist sehr deutlich, an den zerfallenen Stellen sind namentlich die Tubuli ganz besonders schön zu sehen, hauptsächlich wohl deswegen, weil die im Querschnitt getroffenen Tubuli an dieser Stelle die in der Längsrichtung getroffenen an Menge weit übertreffen. Die Lumina der Tubuli sind viel weiter, als man das sonst zu sehen gewohnt ist, oft ist ihr Durchmesser grösser, als der einer Adenomzelle, stets findet sich in dem Lumen gallig gefärbter Inhalt. Die Zellen der zerfallenen Tumoren sind weit stärker icterisch, als die übrigen, haben oft ein geradezu grauschwärzliches Aussehen. Der Bau der Zelle ist meist eben noch erkennbar, oft sind die Kerne in ihren Contouren sehr verschwommen.

Einen sicheren Grund für den Zerfall der Tumoren habe ich nicht auffinden können. Ob derselbe in der stärkeren Compressiou oder vielleicht gänzlichen Obliteration der zuführenden arteriellen Gefässe, in dem in der Umgebung der zerfallenen Tumoren ganz besonders kernarmen, sklerotischen Bindegewebe zu suchen ist, ob die Gallenstauung, die sich in dem oben geschilderten Befund documentirt, den Zerfall hervorgerufen hat, bleibe dahin gestellt.

Fall V.

Eine Krankengeschichte habe ich nicht erlangen können.

Aus dem Sectionsprotocoll vom 5. November 1890 entnehme ich:

Diagnosis post mortem: Oedema cerebri major. gradus. Arthritis urica. Nephritis urica. Ulcera intestini crassi vetustiora. Ulcus laryngis, laryngitis et tracheitis katarrhalis. Atelectases et bronchopneumoniae in pulmonibus. Adenomata hepatis. Adipositus. Ascites.

Wohlgenährte Leiche eines 40jährigen Mannes. Oedeme an den unteren Extremitäten. Icterus. In der Bauchhöhle etwa 3 Liter klarer Flüssigkeit.

Milz bedeutend vergrössert, 20 : 13 : 4. Kapsel leicht getrübt. Consistenz fest. Farbe schwarzroth. Trabecularsubstanz etwas verdickt.

Leber auf der Oberfläche gleichmässig grobhöckrig. Die einzelnen Höcker sind erbsen- bis kirschgross, scheinen graugelb durch die Kapsel durch. Die Schnittfläche entspricht in ihrem Aussehen genau dem der Oberfläche, indem auch hier durch vertiefte, grauweisse Bindegewebszüge von einander getrennte, kuglige Tumoren prominiren. Dieselben sind stark icterisch gefärbt, ihre Grösse schwankt in geringen Grenzen um Erbsengrösse herum. Einige von ihnen und zwar die relativ grössten sind durch ihren lappigen Bau als aus einer Anzahl kleinerer Tumoren zusammengesetzt erkennbar.

Die Blutgefässe der Leber enthalten dunkles, flüssiges Blut. In der Gallenblase neben viel hellolivfarbener Galle eine Anzahl kleiner, annähernd cubischer Concremente.

Mikroskopisch sind die einzelnen Tumoren unter einander völlig gleich. Alle zeigen den geschilderten, typisch adenomatösen Bau. Das Bindegewebe ist meist kernarm. Gallengänge sind sehr spärlich zu finden. Die Lebersubstanz ist völlig zu Grunde gegangen.

Fall VI.

J. L., 9jährig, weiblich, aus Giebichenstein*).

Patientin stammt aus gesunder Familie und ist bis zu ihrer jetzigen Erkrankung gesund gewesen. Ein Jahr vor der letzten Aufnahme trat zuerst Ascites auf. Derselbe wurde punctirt, sammelte sich indessen bald wieder an. Ausser allgemeiner Mattigkeit hatte Patientin keinerlei Klagen. Auf Wunsch der Eltern wurde L. nach einigen Wochen aus der Behandlung entlassen. Drei Wochen ante exitum Wiederaufnahme. Hochgradige Oedeme und Ascites. Die bestehende Athemnoth zwang zu sofortiger Punction, bei welcher etwa 10 Liter stark bräunlich gefärbter Flüssigkeit entleert wurden. Die Oberfläche der Leber war nach der Punction palpabel, ihre grobhöckrige Beschaffenheit liess die Diagnose auf Neubildung der Leber stellen. Der Ascites sammelte sich sehr schnell wieder an, wurde wiederholt abgelassen. Unter zunehmendem Marasmus Exitus.

Die Section konnte ich etwa 24 Stunden post mortem am 18. October 1892 ausführen.

Diagnosis post mortem: Adenomata hepatis. Intumescentia lienis. Ascites, Hydrothorax, Anasarca, Oedema pulmonum.

Schlecht genährte, jugendliche, weibliche Leiche. Sehr hochgradige Oedeme an den unteren Extremitäten. Leib unförmig, fassartig aufgetrieben. Stark dilatirte, netzförmig ausgebreitete, bläuliche Venen über Brust und Bauch (Caput medusae). Fettpolster des Truncus schwach entwickelt, hochgradig ödematös. In der Bauchhöhle etwa 10 Liter klarer dunkelgelber Flüssigkeit. Die Leber verschwindet unter dem Rippenbogen. Zwerchfellstand rechts am oberen, links am unteren Rand des IV. Rippenknorpels.

Milz etwa um das 4fache vergrössert, von sehr derber Consistenz, schwarzrother Farbe. Follikel deutlich. Trabecularsubstanz leicht verdickt.

Leber ist klein, ihre grössten Durchmesser 15 : 12 : 6 cm, von denen namentlich der letztere nur an wenigen Stellen des rechten Lappens erreicht wird. Ihr Gewicht beträgt 400 g. Die Gestalt der Leber ist annähernd normal. Die Kapsel ist diffus leicht verdickt, die Oberfläche unregelmässig, fast in ganzer Ausdehnung von kleineren und grösseren Prominenzen bedeckt. Die kleineren Erhabenheiten sind etwa erbsengross und nehmen, dicht neben

*) Nachstehende Notizen verdanke ich der liebenswürdigen Mittheilung des Herrn Dr. Wittauer, damaligem Assistenten am hiesigen Diaconissenhause.

einander liegend, den grössten Theil der Leberoberfläche ein, die grösseren bis zu wallnussgrossen, erheben sich im rechten Leberlappen auf der convexen Oberfläche in der Nähe des Lig. suspensorium, während auf der concaven Fläche grössere Tumoren den Lobus Spigelii einnehmen.

Das Lig. teres ist etwa bleifederdick.

Die Consistenz der Leber ist bedeutend vermehrt, setzt dem Durchschneiden einen zähen, lederartigen Widerstand entgegen.

Das Aussehen der Schnittfläche entspricht dem der Oberfläche, indem überall durch breite Bindegewebsstreifen von einander getrennte, scharf abgegrenzte, hirsekorn- bis erbsengrosse und grössere, kuglige Knoten über die Schnittfläche hervorragen. Diese Knoten sind weicher, als ihre Umgebung, sehr blutarm, stark icterisch, an einzelnen Stellen geradezu dunkelgrün gefärbt. Das zwischen den Knoten gelegene Bindegewebe nimmt an der icterischen Färbung nicht theil. Es überwiegt an Masse an den Stellen, wo es nur eine geringe Anzahl kleiner, etwa hirsekorngrosser Knoten einschliesst, und ist hier von ganz besonders derber Consistenz. Es gilt dies namentlich von grösseren, dicht unter der Kapsel gelegenen Partien, besonders des linken Leberlappens, dessen vorderer Rand fast nur aus derartigen Partien besteht. Die centralen Partien der Leber bestehen dagegen im Wesentlichen aus dem weicheren Adenomgewebe, das von sehr viel zarteren Bindegewebsstrassen durchzogen wird.

Die Gallenblase ist prall mit braungelber Galle gefüllt.

Makroskopisch und mikroskopisch ist von Leberparenchym keine Spur mehr aufzufinden. Die Adenomknoten weichen in nichts von den früher beschriebenen ab; nur die grössten Tumoren zeigen etwas weiter gehende Anzeichen regressiver Veränderungen in ihren Centren, in allen übrigen Tumoren sind die Zellen gut erhalten und relativ wenig vacuolisirt und verfettet.

Das zwischen den Tumoren gelegene Bindegewebe weicht dagegen erheblich von dem sonst beobachteten ab. Es fällt dies schon bei makroskopischer Betrachtung des gefärbten Schnittes auf. Während sich sonst das Bindegewebe durch sein blasses Aussehen von den Tumoren abhob, ist es in den zu beschreibenden Schnitten viel dunkler, als die letzteren, und zwar wird dies bedingt durch seinen grossen Kernreichthum. Das Grundgewebe ist ein feinfasriges, sehr zartes Bindegewebe, dessen einzelne Kerne klein und spindelförmig sind und durch wenig helle Zwischensubstanz von einander getrennt sind. Dieser Kernreichthum wird noch vermehrt durch Einlagerung kleiner, wenig scharf begrenzter Heerde, die ausschliesslich aus runden, an Protoplasma armen Zellen bestehen, welche nach Färbung (Alauncarmin: bläulich-roth) und Form nur als Leukocyten aufgefasst werden können.

Dieses Gewebe wird nun durchzogen von zahllosen Gallengängen, die als solche ohne Weiteres durch die cylindrischen Zellen ihrer Wandungen und ihre regelmässige Anordnung erkennbar sind. Sie ziehen als lange, häufig baumförmig verzweigte Stränge unregelmässig nach allen Richtungen

durch das Gewebe. Bei günstigen Schnitten, in welchen man derartige Kanäle auf dem Längsschnitt durch lange Strecken hin verfolgen kann, sieht man sie häufig umbiegen und in der der ersten entgegengesetzten Richtung verlaufen. Grösse und Caliber dieser Kanäle ist in allen gleich.

Es handelt sich offenbar um eine Neubildung von Gallengängen, wie sie in ähnlicher Weise bei der Lebercirrhose beobachtet wird, nur ist die Neubildung in unserem Falle viel hochgradiger, als sie bei der letztgenannten Erkrankung zu sein pflegt. Da, wo die Gallengänge besonders dicht liegen, bilden sie auf Strecken hin, die einem mittelgrossen Leberadenomknoten an Volumen nicht nachstehen, fast die einzigen zelligen Elemente, welche in dem betreffenden Gesichtsfeld aufzufinden sind; sie liegen dicht neben einander, nur durch geringe Mengen feinfasrigen Bindegewebes getrennt. Auch ihr Verlauf ist an solchen Stellen ganz besonders unregelmässig. Nie habe ich in cirrhotischen Lebern so lange und unregelmässig gewundene Einzelexemplare gesehen, als die oben beschriebenen. Ich glaube, dass es sich in unserem Falle um eine selbständige Entwickelung von Gallengängen handelt, wie sie auch Birch-Hirschfeld[16] beschreibt, dass also, wenn man so will, eigentlich eine Combination zweier Tumorbildungen, ein Adenom der Leberzellen und ein Adenom der Gallengänge vorliegt. Es wird dies um so wahrscheinlicher, als gerade in allen den sonst von mir untersuchten Fällen von Leberadenom Gallengänge im interstitiellen Bindegewebe nicht sehr reichlich gefunden wurden.

Fall VII.

Dieser Fall wurde von Herrn Dr. Schlomka, seiner Zeit Assistent an der hiesigen medicinischen Poliklinik beobachtet und obducirt. Das Präparat wurde mir im Februar 1893 behufs Untersuchung und Stellung der Diagnose vorgelegt.

Es handelte sich, soweit ich mich erinnere (auf eine schriftliche Anfrage erhielt ich keine Antwort), um ein Mädchen in jugendlichem Alter (etwa 10—12 Jahre), die unter hochgradigem Ascites und allgemeinem Marasmus zum Exitus kam. Die Leber, welche ich nur als Alkoholpräparat sah, war klein und sehr grobhöckrig. Die vorhandenen Tumoren, welche, soweit ich sehen konnte, das ganze Parenchym der Leber verdrängt hatten, waren gleichmässig fast sämmtlich über erbsengross. Die mikroskopische Struktur entspricht der der Fälle II, III, V und giebt zu weiteren Bemerkungen keine Veranlassung.

Fall VIII.

M. S., 27jährig, weiblich, aus Cöthen, wurde im Februar 1893 in die hiesige Königliche Frauenklinik aufgenommen.

Aus der Krankengeschichte, für deren Ueberlassung ich Herrn Professor Dr. von Herff verpflichtet bin, entnehme ich:

Pat. erblich nicht belastet, hat ausser einer Erkrankung des rechten Beines, die sie selbst als eitrige Kniegelenksentzündung bezeichnet, und die

mit einer Verkürzung von 4 cm heilte, keine Krankheiten durchgemacht. Menstruation mit 17 Jahren, regelmässig, vierwöchentlich. Letzte Menses 18. December 1892. 14. Januar 1893 starke Blutung, danach Menopause. Drei Wochen vor der Aufnahme bemerkte Pat. eine Anschwellung erst des Leibes, dann der Füsse und Beine, die in den letzten acht Tagen rapide zugenommen hat. Klagen über Mattigkeit und Leibschmerzen.

Status praesens. Mittelgrosse, mittelkräftig gebaute Frau mit mässiger Musculatur mit leidlichem Fettpolster.

Auf beiden Lungenspitzen verschärftes Athmen, in der Mitte links Knisterrasseln, ebenso in den hinteren, unteren Partien. Zwerchfell nach oben bis zur IV. Rippe verdrängt durch einen riesigen Peritonäalerguss.

Herzdämpfung nach rechts bis zum rechten Sternalrand, links bis fingerbreit über die vordere Axillarlinie. Spitzenstoss verbreitert, in der Parasternallinie, im IV. Intercostalraum. Ueber der Aorta rauhes, systolisches Blasen, das über den übrigen Ostien bedeutend leiser zu hören ist. 2. Pulmonalton stärker, als 2. Aortenton. Puls mittelhoch und gut. Kein Schwirren über der Aorta fühlbar. In Pleurahöhlen und Pericard kein Transsudat. Abdomen hochgradig ausgedehnt durch einen freien Erguss in der Bauchhöhle mit allen typischen, physikalischen Zeichen. Ringumfang 120 cm. Oedem der Bauchdecken, keine stärkere Dilatation der Bauchhautvenen.

Hochgradiges Oedem der Beine.

Leber und Milz weder durch Percussion, noch durch Palpation nachweisbar.

Harn klar, hochgestellt, spärlich, ohne Eiweiss, ohne Zucker.

Therapie: Digitalis

Verlauf: Da trotz Digitalis Ascites und Oedeme und die Verschlechterung des Allgemeinbefindens zunehmen, wird am 18. Februar 1893 die Incision vorgenommen. (Laparatomia probatoria, Operateur: Geh.-Rath Prof. Dr. Kaltenbach.) Nach einer Incision in der Medianlinie entleeren sich etwa 15 Liter klarer, gelber Flüssigkeit.

Genaue Abtastung der Bauchhöhle ergab im kleinen Becken nichts Abnormes, ebenso an Peritonaeum parietale, Mesenterium und Darmserosa. Milz vergrössert, mit glatter Oberfläche. Leber überragt 2 Finger breit den Rippenbogen, fühlt sich auffallend hart an und zeigt an ihrer Oberfläche wenig hervorragende, harte, etwa erbsengrosse Höcker in Unzahl.

Typischer Verschluss der Bauchhöhle, Druckverband, Digitalis.

Nach auffallend gutem Befinden für die nächsten 36 Stunden, innerhalb welcher auch das erwähnte Aortengeräusch verschwunden ist, wieder bedeutende Zunahme des Ascites, der durch die Bauchdeckenstichkanäle heraussickert. Leichte Benommenheit, kein Fieber, keine Pulsbeschleunigung.

Am 4. Tage nach der Operation stirbt Pat. unter hochgradiger Zunahme von Ascites und Hydrops.

Section am 22. Februar 1893, 24 Stunden post mortem.

Diagnosis post mortem: Adenoma hepatis. Oedema pulmonum. Pneumonia hypostatica dextra. Ecchymosae subpleurales et subepicardiales. Hydrops ascites maximi gradus. Anasarca.

Gut genährte, weibliche Leiche, starke Oedeme an den unteren Extremitäten. Leicht icterische Verfärbung der Haut. Abdomen stark aufgetrieben. In der Mittellinie zwischen Nabel und Symphyse eine etwa 8 cm lange, durch Nähte geschlossene Incisionswunde. Bei Eröffnung der Bauchhöhle entleert sich im Strahl klare, hellgelbe Flüssigkeit, von derselben sind noch annähernd 8 Liter in der Bauchhöhle vorhanden.

Leber erreicht den Rippenbogen, ist mit dem Zwerchfell hier und da durch geringe Adhäsionen verbunden.

Zwerchfellstand beiderseits am unteren Rand des IV. Rippenknorpels.

Milz etwa um das Vierfache vergrössert, von schwarzrother Farbe, sehr fester Consistenz. Trabecularsubstanz verdickt. Follikel nicht erkennbar.

Leber hat etwa entsprechende Form und Grösse, die Oberfläche ist unregelmässig höckrig durch eine grosse Anzahl von grösseren und kleineren, halbkuglig das Niveau überragenden, dicht neben einander stehenden Tumoren. Zwischen den Knoten ist die Kapsel etwas verdickt, weiss und undurchsichtig. Die Consistenz des gesammten Organs ist eine sehr feste.

Das Aussehen der Schnittfläche entspricht im Ganzen dem der Oberfläche, dieselbe ist ebenfalls uneben, es prominiren gelb icterisch gefärbte, weichere Gewebsknoten in überaus grosser Zahl, während zwischen ihnen ein grauröthliches, derb sklerotisches Bindegewebe zurücksinkt. Die Grösse der Knoten ist sehr verschieden. Während die meisten etwa haselnussgross sind, finden sich auch eine Anzahl grösserer, bis etwa wallnussgrosser, und ebenso erreichen viele Knoten nur Erbsen-, ja sogar etwa Hanfkorngrösse. Die grösseren Knoten zeigen häufig deutliche Lappung und scheinen aus einer Anzahl kleinerer hervorgegangen zu sein. Gewebe, welches dem normalen Lebergewebe entsprechen würde, ist nirgends auffindbar.

Im Bauchfellüberzug der Umgebung der Leber, so namentlich über der rechten Niere und dem, dem rechten Leberlappen entsprechenden, serösen Ueberzug des Zwerchfells verlaufen eine grosse Anzahl dicht an einander gelegener, langgestreckter, wenig verästelter, weiter Blutgefässe.

Lig. teres verdickt.

In der Gallenblase viel dünnflüssige, gelbbraune Galle.

Mikroskopisch bietet dieses Adenom nichts Aussergewöhnliches. In einzelnen grösseren Tumoren beginnender Zerfall. Im Bindegewebe überwiegen die kernarmen Partien, nur an sehr wenigen Stellen sind etwas vermehrte Gallengänge sichtbar. Das Lebergewebe ist auch hier völlig durch die Neubildung ersetzt.

Fall IX.

M. K., 11 Jahre alt, weiblich, aus Wackersleben, wurde am 6. Juli 1893 in die hiesige Königliche medicinische Klinik aufgenommen.

Aus der Krankengeschichte, deren Benutzung ebenso wie die der folgenden Fälle mir Herr Geh.-Rath Prof. Dr. Weber gütigst gestattete, sei Folgendes wiedergegeben.

Pat. ist erblich nicht belastet, bisher nie krank gewesen. Ihr jetziges Leiden begann allmählich vor 4 Wochen. Es schwoll zunächst der Unterleib, dann die Beine an. Das Allgemeinbefinden war trotzdem stets gut. Stuhl breiig, regelmässig. Urin soll in derselben Menge, wie früher, entleert worden sein.

Status praesens. Dickes, ziemlich grosses Mädchen, von gesunder Gesichtsfarbe. Am Kopfe nicht Abnormes. Thorax gut gewölbt und kräftig, Athemgeräusch vesiculär. Abdomen stark aufgetrieben. Fluctuation deutlich nachweisbar. Bei Rückenlage vom Nabel bis zur Symphyse absolute Dämpfung. An Armen und Beinen ein acneartiges Exanthem. Beine bis zum Knie stark ödematös. Urin frei von Eiweiss und Zucker.

Therapie: Diuretica und Bäder.

Verlauf: 10. Juli. Eine Ursache für die Oedeme ist nicht nachweisbar. Allgemeinbefinden gut.

7. August. Punction des Ascites. 6,5 Liter entleert. Im Urin Spuren von Eiweiss. Retinitis albuminurica.

12. August. Erneute Punction.

14. August. Kranke ist völlig apathisch, Abends ein urämischer Krampfanfall.

15. August. Die urämischen Krampfanfälle wiederholen sich. Abends beginnendes Trachealrasseln, in der Nacht Exitus lethalis.

16. August. Obduction etwa 12 Stunden post mortem.

Diagnosis post mortem: Adenoma hepatis. Hypertrophia et dilatatio cordis sine endocarditide. Induratio fusca pulmonum. Bronchitis katarrhalis recens. Induratio chronica lienis. Intumescentia lienis. Nephritis parenchymatosa chronica degenerativa. Caput medusae. Varicen an der Oesophagusmündung. Hydrops ascites, hydrothorax, anasarca.

Sehr kräftig gebaute, jugendliche, weibliche Leiche. Starke Oedeme an den unteren Extremitäten. Abdomen aufgetrieben. In der Mittellinie des Abdomen eine Punctionsöffnung, aus welcher seröse Flüssigkeit aussickert. In der eröffneten Bauchhöhle finden sich etwa 5 Liter dunkelgelber seröser Flüssigkeit. Leber schneidet mit dem Rippenbogen ab. Zwerchfellstand rechts am oberen, links am unteren Rand des IV. Rippenknorpels.

Auf der Serosa des Zwerchfells, ebenso in dem Peritonaeum parietale über der rechten Niere und in den anliegenden Partien verlaufen gestreckte, dicht neben einander liegende, stark gefüllte Gefässe.

Milz etwa auf das Doppelte vergrössert, von fester Consistenz, dunkelbraunrother Farbe.

Im unteren Ende des Oesophagus, dicht über der Cardia, treten über das Niveau der Oesophagusschleimhaut zahlreiche, ektatische, geschlängelte, venöse Gefässe hervor.

Leber kleiner, als normal, im Ganzen von entsprechender Form. Auf der röthlich-gelben, mit leicht verdickter Kapsel überzogenen Oberfläche zahllose, kleinere und grössere Knoten. Auf dem Durchschnitt treten durch

die ganze Leber hindurch diese Knoten sehr deutlich hervor, sie sind stark gelbbraun icterisch gefärbt und wölben sich, wie durch das zwischen ihnen liegende straffe und derbe Bindegewebe eingeschnürt, über das Niveau hervor. Sämmtliche Knoten sind sehr scharf abgesetzt, ihre Consistenz ist eine ziemlich weiche, namentlich im Vergleich mit dem Zwischengewebe. Der Blutgehalt der Tumoren ist ein sehr geringer. Das Zwischengewebe ist verschieden stark, bald zu breiten Strassen entwickelt, bald nur als zarte Kapsel zwischen den dicht an einander gelegenen Tumoren aufzufinden.

In der Gallenblase reichliche, dünnflüssige, hellgelbe Galle.

Lig. teres annähernd bleifederdick.

Von Lebergewebe ist auch in diesem Falle makroskopisch nichts mehr zu sehen, mikroskopisch findet man dagegen allerdings erst nach längerem Suchen in einzelnen Schnitten Reste von Lebersubstanz nach Art der oben beschriebenen in der nächsten Umgebung von Tumoren, denselben halbmondförmig angelagert. Auch hier sind die Leberzellbalken stark verschmälert, die Zellen zeigen alle Symptome, die denen der atrophischen Muskatnussleber eigen sind. Von cirrhotischen Veränderungen auch hier keine Spur.

Im interstitiellen Bindegewebe wechseln kernarme und kernreiche Partien; in den letzteren ist eine mässige Vermehrung der Gallengänge unverkennbar, dieselbe ist indessen nicht so stark entwickelt, dass man, wie in Fall VI, von Adenombildung sprechen müsste.

Fall X.

F. S., 15jährig, männlich, aus Halle a. S.

Ueber den Krankheitsverlauf hatte Herr Dr. Zabel aus Halle a. S. die Güte mir Folgendes mitzutheilen:

Pat. ist erblich nicht belastet und war bis zu seinem 12. Lebensjahre stets gesund. Er erkrankte im Sommer 1893 angeblich nach einem kalten Bade an äusserst hartnäckigen Diarrhöen. Dieselben bestanden noch, als Herr Dr. Zabel ½ Jahr später den S. zum ersten Male sah. Milz und Leber waren damals vergrössert, druckempfindlich; Conjunctivae und Haut icterisch, im Urin Gallenfarbstoff. An der Mitralis bestand ein deutliches, blasendes, systolisches Geräusch. Dieser Zustand blieb bis zum Sommer 1894 bestehen. Damals trat eine auffallende Besserung ein. Nur die Milz blieb auf Druck schmerzhaft, und Pat. hatte noch das Gefühl von „Schwere im Leibe".

Ende Januar 1895 erkrankte S. an Influenza, die von einer Otitis media purulenta begleitet war. Im Anschluss daran steigerten sich die Druckerscheinungen im Abdomen, Diarrhöen traten auf. Nach einiger Zeit bildete sich ein Ascites, der bald eine Punction nöthig machte. Der Ascites sammelte sich schnell wieder an, kurze Zeit nach der zweiten Punction starb Pat. im Collaps.

Obduction 17. April 1895, etwa 10 Stunden post mortem.

Diagnosis post mortem: Adenomata hepatis. Endocarditis verrucosa valvulae Aortae cum insufficentia ostii aortici. Myocarditis fibrosa, diffusa, maximi gradus. Infarctus an-

aemici in liene et renibus. Induratio chronica lienis et renum. Icterus. Macies. Hydrops ascites.

Stark abgemagerte, männliche, jugendliche Leiche. Icterische schmutziggelbe Färbung der Haut und der Sclerae.

In der eröffneten Bauchhöhle reichliche, bräunlich-gelbe, etwas trübe, mit reichlichen Fibringerinnseln und Flocken vermischte Flüssigkeit. Darmschlingen durch fibrinöse Beläge unter einander leicht verklebt.

Milz stark, etwa auf das Dreifache der Norm, vergrössert, von äusserst fester Consistenz, schwarzrother Farbe. In der Milz ein reichlich taubeneigrosser, älterer Infarkt.

Leber klein, etwa halb so gross, als in der Norm. Oberfläche unregelmässig, grobhöckrig. Kapsel vielfach, namentlich zwischen den Höckern, verdickt. Consistenz des gesammten Organs sehr fest, lederartig zäh. Auf dem Durchschnitt treten zahllose, kleinere und grössere, scharf abgesetzte, kuglige Knoten über das Niveau der Schnittfläche hervor. Dieselben sind von einander durch breite, grauröthlich durchscheinende Züge vom Bindegewebe getrennt, welches dem gesammten Organ seine feste Consistenz verleiht. Die Knoten sind stark icterisch gefärbt, von weicher Consistenz, ziemlich gleichmässig gross. Die Grösse überschreitet selten die eines Kirschkerns, nur vereinzelt treten bis kirschgrosse Tumoren auf der Schnittfläche hervor, einige der letzteren sind central erweicht und zerfallen.

In der Gallenblase viel dünnflüssige Galle.

Die mikroskopischen Befunde weichen nicht von den anderweitig erhobenen ab.

Bei der relativen Frische der Leiche schien es mir angezeigt, einen Versuch zu machen, die Leber von der Arterie aus zu injiciren. Es zeigte sich, dass, während in den bindegewebigen Partien viele weite, langgestreckte Gefässe sich mit der Injectionsmasse gefüllt hatten, die letztere in die Tumoren nur sehr spärlich eingedrungen war. Es scheint mir dies die Ansicht von Rindfleisch[6] zu bestätigen, der auch in seinem Falle, wie in dem von Wiese[23] beschriebenen, die Adenomknoten äusserst anämisch fand. Auf eine detaillirte Beschreibung der Injectionsergebnisse muss ich leider verzichten, da die Injection nicht genügend gut ausgefallen war, um bindende Schlüsse zu gestatten.

Fall XI.

E. S., 49 Jahre alt, Kupferschmied aus Halle a. S., wurde am 20. Nov. 1894 in die hiesige Königliche medicinische Klinik aufgenommen.

S. ist erblich nicht belastet, ist verheirathet, kinderlos. Er hat die Feldzüge 1866 und 1870—71 mitgemacht und will bis 1881 stets gesund gewesen sein. Damals acquirirte er einen Gelenkrheumatismus, der sich von da an fast alljährlich wiederholte, im letzten Jahre 6 Wochen gedauert haben soll.

Seine jetzige Krankheit begann etwa 3 Wochen vor der Aufnahme mit Anschwellung des Leibes und Schmerzen in der rechten Seite. Etwa 8 Tage

später wurde S. von seiner Frau darauf aufmerksam gemacht, dass „das Weisse in seinen Augen gelb wurde“. Einige Tage später wurde sein Stuhl thonfarben, weissgrau; bald darauf bekam er Durchfälle. Urin soll gegen früher an Menge und Aussehen nicht verändert sein. Potatorium (15 bis 20 Seidel Bier und für 10 Pfg. Schnaps, später weniger Bier und mehr Schnaps) wird zugegeben.

Status praesens. Mittelgrosser Mann von mässigem Knochenbau, schlechter Musculatur und sehr geringem Fettpolster. Temperatur nicht erhöht, die ganze Haut, sowie die Sclerae sind icterisch.

Unterer Lungenrand am oberen Rand der VI. Rippe. Leberdämpfung etwas verkleinert, Leberrand einen Querfinger breit unter dem Rippenbogen palpabel.

Abdomen stark vorgewölbt, Bauchdecken gespannt. Die Percussion ergiebt eine nach oben concave Dämpfung, die in Rückenlage etwa 4 Querfinger breit unterhalb des Nabels beginnt, deutliche Fluctuation erkennen lässt und sich bei Lagerveränderungen ebenfalls verschiebt.

Urin ohne Eiweiss, ohne Zucker. Gallenfarbstoff nicht nachweisbar.

Stuhl gefärbt, Durchfälle.

Therapie: Infus. Scillae.

Verlauf: 10. December. Durch Punction 5,5 Liter entleert. Nach der Punction ist die Leber deutlich palpabel, Rand scharf, 4 Querfinger breit unter dem Rippenbogen, Oberfläche glatt, sehr hart.

8. Januar 1895. Durch Punction 4 Liter Flüssigkeit entleert. Milz deutlich vergrössert. Leberrand in Nabelhöhe, in der rechten Parasternallinie eine tiefe Incision palpabel.

24. Januar. 3 Liter Flüssigkeit aus dem Abdomen entleert. Bei subjectivem Wohlbefinden wird S. am 26. Januar entlassen.

25. März. Wiederaufnahme.

10. April. 8 Liter Flüssigkeit durch Punction entleert. Die Leber erreicht den Rippenbogen, Rand scharf, glatt.

20. April. Bei erneuter Punction 5 Liter Flüssigkeit entleert.

27. April. Im rechten Pleuraraum hat sich bis zur Höhe des Scapularwinkels Flüssigkeit angesammelt, es werden 4 Liter durch Punction entleert, der Flüssigkeit ist etwas Blut beigemengt.

6. Mai. Unter zunehmendem Marasmus Exitus im Collaps.

Obduction 7. Mai. 13 Stunden post mortem.

Diagnosis post mortem: Adenomata hepatis. Tuberculosis miliaris pleurae et peritonaei. Cirrhosis pankreatis. Concrementa in ductu Wirsungiano. Atelectasis completa pulmon. dextr. et lob. inf. pulmon. sin. Myocarditis parenchymatosa. Atrophia granularis renum. Hydrops ascites, hydrothorax. Macies.

Wenig gut genährte Leiche eines älteren Mannes. Rigor. Hautdecken dünn, atrophisch, ebenso wie die Sclerae icterisch gefärbt.

Aus dem Abdomen entleert sich sehr reichliche sanguinolente, mit

Fibringerinnseln vermischte Flüssigkeit in einer Gesammtmenge von etwa 5 Litern.

Die Leber schneidet mit dem Rippenbogen ab, ist sehr klein und scharfrandig, ihre Oberfläche grobhöckrig, Kapsel vielfach, namentlich in den Einziehungen zwischen den Höckern verdickt. Die Leber ist von sehr derber Consistenz, die im Wesentlichen von einer grossen Menge derben Bindegewebes bedingt wird, welches die ganze Leber netzförmig durchzieht. Zwischen den Maschen dieses Netzes quellen über die Oberfläche die weicheren Parenchympartien hervor. Die letzteren sind sehr klein, nirgends mehr als linsengross, ihre Farbe stark icterisch.

In der Gallenblase viel dunkelgrüne, dickflüssige Galle.

Milz etwa um das Dreifache vergrössert, mässig fest, dunkelbraunroth. Die etwas matsche Pulpa verdeckt die Zeichnung.

Die Diagnose auf Leberadenom war in diesem Falle während der Section zweifelhaft. Das anamnestisch erwiesene Potatorium, die Kleinheit der Adenomknötchen, liessen die Diagnose „Cirrhosis hepatis“ nicht mit Sicherheit ausschliessen. Die mikroskopische Untersuchung machte indessen die adenomatöse Natur der Erkrankung ohne Weiteres klar.

Auch im mikroskopischen Bild fällt die Kleinheit der Tumoren auf. Letztere zeigen nirgends regressive Veränderungen, der tubulöse Bau ist deutlich ausgesprochen, die einzelnen Zellen der Tumoren gleichen den sonst beobachteten. Das Bindegewebe ist zum grössten Theil kernarm, nur hier und da finden sich kernreichere Partien. Gallengänge sind spärlich in die Bindegewebszüge eingelagert.

Aus den beschriebenen 11 Fällen glaube ich folgende Schlüsse ziehen zu dürfen:

Das „Multiple Adenom der Leber“ ist eine bei beiden Geschlechtern und in den verschiedenen Lebensaltern gleichmässig vorkommende Erkrankung.

Von meinen Beobachtungen betreffen 6 männliche, 5 weibliche Individuen. Das jüngste Individuum war ein 9jähriges Mädchen, das älteste ein 66jähriger Mann. Die weiblichen Individuen sind meist in sehr jugendlichem Alter von der Erkrankung befallen, während die männlichen grösstentheils das 30. Lebensjahr überschritten haben, ein Umstand, der allerdings nicht ganz regelmässig zu beobachten war, und den ich wohl mit Recht als Zufall ansehe.

Meine Beobachtungen stehen in Contrast zu den bisherigen Statistiken, nach welchen die Erkrankung ausschliesslich bei

älteren männlichen Individuen beobachtet ist, und bestätigen die allerdings bisher unbewiesene Annahme Griesinger's[5].

Das klinische Bild der Erkrankung stimmt in allen Fällen völlig überein, bei denen die Veränderung der Leber als alleinige Todesursache anzusehen ist.

Es ist in kurzen Zügen Folgendes: Die Erkrankung verläuft offenbar latent, bis der grösste Theil des Lebergewebes, wo nicht das ganze Lebergewebe durch das Gewebe des Tumors ersetzt, und ein grösserer Theil des neugebildeten Bindegewebes narbig geschrumpft ist. Ueber die Dauer dieses Vorganges, des Latenzstadiums, lässt sich auch annäherungsweise nicht das geringste aussagen, doch geht aus einzelnen Beobachtungen (cf. Fall II) hervor, dass die Dauer dieser Periode eine sehr lange sein kann. Ist das bezeichnete Stadium erreicht, so machen sich Stauungen im Pfortaderkreislauf geltend, die unter den Erscheinungen meist überaus hochgradigen Ascites, Milztumor und zunehmenden Marasmus den Exitus herbeiführen. Grosse Schwäche und accidentelle Erkrankungen, Diarrhöen, Blutungen u. s. w. sind dabei die einzigen Klagen der Patienten.

Dass auch beim Leberadenom, ähnlich wie bei der Lebercirrhose, die Stauung compensirende Vorgänge sich abspielen, beweisen die, nachdem sie einmal beachtet waren, häufigen Befunde eines verdickten Lig. teres, sowie die Neubildung der beschriebenen Blutgefässe.

Die Dauer der Erkrankung ist nach dem ersten Auftreten eines stärkeren Ascites eine relativ kurze, sie beträgt selten mehr als einige Monate.

Die makroskopische Diagnose ist durch das meist überaus prägnante Bild der adenomatösen Leber wohl fast immer mit Sicherheit zu stellen.

Die grobhöckrige Oberfläche des meist verkleinerten Organs, die glatte, nicht von kleineren Prominenzen besetzte Oberfläche der grösseren Höcker auf der Aussenfläche, auf der Schnittfläche die stark vorspringenden, intensiv icterisch gefärbten, völlig scharf abgesetzten Knoten werden eine Verwechslung mit Lebercirrhose, welche bei der Differentialdiagnose allein in Betracht käme, kaum aufkommen lassen. Bei den ausgesprochenen Fällen werden zerfallene Tumoren, oder gar ein Durchbruch der Neu-

bildung in die venösen Gefässe der Leber die Diagnose noch wesentlich erleichtern. Nur in Fällen, wie der letztbeschriebene XI, in welchen die Tumoren gleichmässig, sehr klein sind, wird erst die mikroskopische Untersuchung Aufschluss geben.

Nach den mikroskopischen Befunden stellt sich das „multiple Adenom der Leber" als eine von den Leberzellen in der zuerst von Siegenbeek van Heukelom[25] genau beschriebenen Weise ausgehende Geschwulst dar.

Die Zellen, die sie zusammensetzen, sind den Leberzellen ähnlich, meist allerdings schon durch ihre enorme Grösse ohne Weiteres von den letzteren zu unterscheiden. Ausser dieser Grösse unterscheidet das blasse, wenig pigmentirte, dagegen meist intensiv körnig getrübte Protoplasma, der grosse mit Anilinfarben sich sehr intensiv färbende Kern die Tumorzellen von denen der Leber. Der Kern der Tumorzellen liegt meist in sehr auffallender Weise an der Basis der Zellen. Der Bau der einzelnen Tumoren erklärt sich aus ihrer Entstehung. Jeder Adenomknoten besteht aus einer Anzahl von Zellschläuchen, die in vielfachen Windungen, nach allen Richtungen durch den Tumor verlaufen, wobei die Zellschläuche einander vielfach kreuzen und sich um einander winden, auch selbst winklige Abknickungen häufig erkennen lassen. Auf Längsschnitten sieht man diese Schläuche oder Röhren als Doppelreihen von Zellen, während auf Querschnitten eine Anzahl von Zellen, 6—8 oder mehr, zu einem Kreis zusammen treten, in dessen Peripherie die Kerne stehen, dessen Inneres von dem Protoplasma der Zellen nicht ganz ausgefüllt wird. Im Centrum bleibt vielmehr ein in den jüngeren Tumoren sehr enges, mit dem zunehmenden Alter der Tumoren sich erweiterndes Lumen übrig, das sehr häufig einen gallig gefärbten Inhalt besitzt. Auch in den in der Längsrichtung getroffenen Röhren ist ein derartiges Lumen sehr häufig zu erkennen. In Tumoren, die schon regressive Veränderungen zeigen, sind diese Lumina oft sehr weit.

Erwähnen muss ich, dass ich mich von einer Veränderung der Zellform in eine cylindrische, den Zellen der Gallengänge ähnliche, bei der Bildung der beschriebenen Röhren nicht habe überzeugen können. Dass die Form der Zellen aus der poly-

gonalen in eine mehr kegelförmige übergehen muss, wenn Bildungen wie die beschriebenen Schläuche zu Stande kommen sollen, ist selbstverständlich, aber die Zellen bleiben trotzdem stets Leberzellen ähnlich und ich halte die Gestaltveränderungen derselben vielmehr bedingt durch rein mechanische Verhältnisse, d. h. durch den Druck, den die rasch gewucherten Zellen auf einander ausüben.

Die Tumoren sind stets sehr anämisch. Man findet in mit Müller'scher Flüssigkeit, Sublimat u. s. w. vorbehandelten Präparaten stets nur äusserst spärlich gefüllte Capillaren, und auch diese auf die peripherischen Theile der Tumoren beschränkt, in den centralen Theilen grösserer Tumoren wird man kaum jemals einer gefüllten Capillarschlinge begegnen.

Die Adenomknoten entstehen intraacinös, multipel und an keine bestimmte Partie des Acinus gebunden. Sie substituiren das Lebergewebe vollkommen, so dass in allen ausgeprägten Fällen höchstens vereinzelte Leberzellenreste bestehen bleiben.

Sehr auffallend ist der intensive Icterus der Tumorzellen, der ebenso wie die icterische Hautfarbe mit der meist strotzend gefüllten Gallenblase, dem gefärbten Darminhalt, die einen Stauungsicterus ausschliessen, nicht recht in Einklang zu bringen ist. Der Icterus kann bei dem „multiplen Adenom der Leber" nur als auf Polycholie beruhend aufgefasst werden. Dass die Zellen einer Neubildung die Function des Muttergewebes, aus dem sie entstanden sind, übernehmen, ist gewiss schon auffällig genug, dass es dabei aber zu einer Hypersecretion, die in dem Icterus ihrem zweifellosen Ausdruck findet, kommen kann, ist eine auffallende und dem Leberadenom wohl ausschliesslich zukommende Erscheinung. (Ein Analogon zu diesem Vorgang würden vielleicht die malignen Adenome der Thyreoidea darbieten.)

Die Adenomknoten werden umgeben von einer bindegewebigen Umhüllung, die, wie beschrieben, die Reste des normalen, interstitiellen Bindegewebes enthält, zum grössten Theil aus neugebildetem Bindegewebe besteht.

Dieses Bindegewebe zeigt alle Uebergänge vom kernreichen

mit Leukocyten durchsetzten Granulationsgewebe bis zum kernarmen sklerotischen Narbengewebe, und zwar liegen beide Gewebe oft sehr dicht neben einander, in einem Gesichtsfeld.

Das Bindegewebe ist der Träger reichlicher, stark dilatirter und gefüllter Gefässe, auch sind Gallengänge in dasselbe eingestreut, deren Zahl von einigen wenigen, wie beschrieben, zu zahllosen, die Annahme selbständiger Wucherung fordernden steigt. Auch Reste von Leberzellen sind mehr oder weniger häufig in diesem Bindegewebe zu finden.

Die Erklärung für die verschiedene Beschaffenheit des Bindegewebes ist wohl mit grosser Wahrscheinlichkeit in dessen verschiedenem Alter zu suchen, ein Verhältniss, auf das ich noch zurückkommen werde. Dass durch die Schrumpfung des Bindegewebes die Stauungen im Pfortaderkreislauf ausgelöst werden, dass somit diese Schrumpfung von deletärer Bedeutung für den von der Erkrankung Befallenen ist, sei nur kurz erwähnt.

Das „multiple Adenom der Leber" ist zu den malignen Geschwülsten zu rechnen. Es bedarf dies nach der relativ häufigen Beobachtung von Durchbruch der Tumoren in das Gefässsystem, nach der, wenn auch vereinzelten, einer Metastasenbildung kaum der Erwähnung.

Es erübrigte die Frage nach dem Grund für die Entstehung der Tumoren.

Dass dieselbe nach dem heutigen Stand unseres Wissens nicht beantwortet werden kann, darf nicht Wunder nehmen und ich würde diese Frage auch nicht aufgeworfen haben, wenn sie nicht von anderer Seite eine, wenn auch noch so hypothetische Beantwortung gefunden hätte.

Eine sehr grosse Anzahl von Autoren nimmt an, dass die von ihnen gleichzeitig in der Leber beobachtete Cirrhose den Ausgangspunkt für die Entstehung der Neubildung abgebe. Ich habe diese Annahme in keinem meiner 11 Fälle bestätigt gefunden. Keiner meiner Fälle liess ein Nebeneinanderbestehen beider Erkrankungen erkennen, wenigstens nicht in dem Sinne, dass neben Leberpartien, die durch Adenombildung zerstört sind, sich andere gefunden hätten, in denen sich eine Lebercirrhose hätte nachweisen lassen. In meinen Fällen war fast stets das ganze Lebergewebe zerstört, an seine Stelle waren die

Adenomknoten getreten. Nur in meinem Fall I besteht neben dem Adenom noch Lebergewebe. Dasselbe befindet sich, wie beschrieben, im Zustand der braunen Atrophie, von cirrhotischen Veränderungen innerhalb des erhaltenen Lebergewebes ist keine Spur vorhanden. Andererseits ist das interstitielle Bindegewebe in allen Fällen vermehrt, wenn auch in verschieden hohem Grade, gewuchert gefunden, und es würde sich fragen, ob man diese Bindegewebsneubildung als cirrhotisch bezeichnen will. Es wird dagegen kaum etwas einzuwenden sein, und es lässt sich dies Verhalten auch recht gut mit den Ansichten in Einklang bringen, denen im Anschluss an das Vorgehen Ackermann's wohl jetzt die meisten Autoren in der Frage der Entstehung der Lebercirrhose zustimmen. Fasst man das Wesen des cirrhotischen Prozesses so auf, dass auf das primäre Zugrundegehen des Leberparenchyms, secundär, als Reaction, die Neubildung des Bindegewebes folgt, so würde das Auftreten der Bindegewebswucherung beim Adenom so zu erklären sein, dass auf die Zerstörung des Lebergewebes durch die Neubildung das interacinöse Bindegewebe durch Wucherung reagirte, man würde also die „Cirrhose" als secundär auffassen müssen.

Dafür scheint mir nun Folgendes zu sprechen: Es ist von einer Wucherung des Bindegewebes nichts zu bemerken, so lange die Tumoren noch intraacinös liegen. Erst dann, wenn ein grösserer Theil Lebergewebe zerstört ist, beginnt die Wucherung vom interacinösen Gewebe aus in das untergehende Parenchym hinein, wie ich es bei Fall I beschrieben habe. Gesetzt es würde, was sich ja nicht positiv beweisen lässt, auch in allen anderen Fällen die Bindegewebswucherung nach diesem Typus erfolgt sein, so würde die verschiedene Beschaffenheit des Bindegewebes sich leicht und zwanglos erklären. Da wir annehmen müssen, dass die Tumoren nicht gleichzeitig entstehen (es geht dies aus dem Nebeneinandervorkommen sehr kleiner, frischer Formen neben zerfallenen Tumoren im gleichen Organ hervor) so würde sich auch das Bindegewebe zu verschiedenen Zeiten bilden, und da es bekannt ist, dass auch bei der Lebercirrhose allmählich das neugebildete Bindegewebe in den Typus des Narbengewebes übergeht, so würde auch bei den beschriebenen Adenomfällen das kernarme Bindegewebe älter sein, Tumoren

umgeben, die früher entstanden wären, als solche die von kernreichem Gewebe umgeben sind.

Für diese Annahme spricht der Umstand, dass wenigstens alle die Tumoren, die centralen Zerfall aufweisen, stets von sehr derbem sklerotischem Gewebe umgeben sind.

Umgekehrt, wenn man die Cirrhose als die primäre Erkrankung annehmen wollte, so würde diese Verschiedenartigkeit des Bindegewebes kaum zu verstehen sein. Auch klinisch würden Fälle, wie mein Fall VI, der Deutung recht grosse Schwierigkeiten entgegensetzen, wenn man die Lebercirrhose als primäre, die Adenombildung bedingende Erkrankung auffassen wollte. Wie sollte man annehmen, dass in den ersten 9 Lebensjahren eines Kindes sich so schwere Veränderungen nach einander in einem Organ abspielen sollten, die erst zu einer Zerstörung des Leberparenchyms mit consecutiver Cirrhose, dann als Folge dieser Cirrhose zur Adenombildung führen sollte?

Der einzige Einwurf, den die Vertreter des ersten Standpunktes erheben könnten, wäre der, dass in Lebern auch da Cirrhose beobachtet wäre, wo die Adenombildung noch in den ersten Anfängen stünde. Von der Annahme zufälligen Zusammentreffens abgesehen würde diese Erscheinung durch die Befunde Podwyssozki's[27] ihre Erklärung finden, der nachwies, dass, wenn man circumscripte Leberpartien zerstört, auch in von den zerstörten entfernten Partien, Wucherung der Gallengänge und des interstitiellen Gewebes neben solchen der Leberzellen auftreten. Es wäre also auch beim Adenom verständlich, dass die Zerstörung des Leberparenchyms in einem Theil, im anderen „cirrhotische" Veränderungen hervorriefe.

Nur streifen will ich eine Ansicht, die in letzter Zeit mehrfach aufgetreten ist und die Adenome als regenerative Wucherungen von Lebergewebe nach Zerstörung eines grösseren Theiles von normalem Parenchym durch irgend welche Erkrankung auffasst (vgl. Tagblatt der 66. Versammlung deutscher Naturforscher u. s. w. in Wien). Der Umstand, dass die Adenome in einer relativ grossen Anzahl von Fällen den Charakter der Malignität an sich tragen, sowie der Vergleich der von Ponfick[28] beschriebenen Vorgänge, die sich im Lebergewebe bei der Regeneration (Recreation) abspielen, mit denen, die bei der Adenom-

bildung beobachtet wurden, dürfte zur Zurückweisung dieser Ansicht genügen.

Zum Schluss erlaube ich mir, meinem hochverehrten Lehrer und Chef, Herrn Geh. Med.-Rath Prof. Dr. Ackermann, für die Ueberlassung des Materials zur Veröffentlichung meinen ergebensten Dank auszusprechen.

Literatur.

1. Rokitansky, Allgem. Wiener med. Zeitschr. 1859.
2. Förster, Lehrbuch der spec. pathol. Anatomie.
3. Hofmann, Dieses Archiv. Bd. 39.
4. Klob, Wiener med. Wochenschr. 1865.
5. Griesinger, Archiv der Heilkunde. 1864.
6. Rindfleisch, Ebendaselbst.
7. Eberth, Dieses Archiv. Bd. 43.
8. Friedreich, Dieses Archiv. Bd. 33.
9. Willigk, Dieses Archiv. Bd. 51.
10. Kelsch und Kiener, Archives de physiologie norm. et pathol. 1876.
11. Mahomed, Transactions of the Pathological Society of London. 1877.
12. Brigidi, Lo sperimentale. 1881.
13. Greenish, Wiener med. Jahrbücher. 1882.
14. Thierfelder, Atlas der pathologischen Histologie u. s. w. 1872.
15. Klebs, Die allgemeine Pathologie u. s. w. 1887.
16. Birch-Hirschfeld, Lehrbuch der pathologischen Anatomie. 1882.
17. Sabourin, Thèse de Paris. 1881.
18. Jungmann, Inaug.-Diss. Berlin 1881.
19. Merklen, Revue de médecine. 1883.
20. Sevestre, Union médicale. 1883.
21. Simmonds, Deutsches Archiv für klinische Medicin.
22. Burger, Inaug.-Diss. Bonn 1894.
23. Wiese, Inaug.-Diss. Würzburg 1892.
24. Frohmann, Inaug.-Diss. Königsberg 1894.
25. Siegenbeek van Heukelom, Ziegler's Beiträge zur pathologischen Anatomie u. s. w. 1894
26. Marckwald, Dieses Archiv. Bd. 135.
27. Podwyssozki, Ziegler's Beiträge zur pathol. Anat. u. s. w. Bd. I.
28. Ponfick, Dieses Archiv. Bd. 138. Supplementband.

III.

Ueber die feinere Struktur der hämoglobinlosen und hämoglobinhaltigen Knochenmarkzellen.

Von Prof. Dr. Julius Arnold in Heidelberg.

(Hierzu Taf. I und II.)

Die Ueberzeugung, dass das rothe Knochenmark für Biologen und Morphologen eines der ergiebigsten Objecte ist, hatte sich mir schon bei meinen ersten Untersuchungen (1882) aufgedrängt. Es gilt dies nicht nur bezüglich der Theilungsvorgänge, deren Erkenntniss durch die an den Knochenmarkzellen angestellten Forschungen wesentlich bereichert und vertieft worden ist, sondern auch betreffs des feineren Baues des ruhenden Kerns und des Zellleibes. Es gehört keine prophetische Begabung zu der Voraussage, dass die Knochenmarkzellen in der Lehre von der sog. Protoplasmastruktur eine mindestens ebenso bedeutungsvolle Rolle spielen werden, wie in derjenigen von den Theilungsprozessen. — Bei der grossen Bedeutung, welche den Knochenmarkzellen wegen der an ihnen sich abspielenden Vermehrungsvorgänge, sowie ihrer sonstigen functionellen Leistungen für die Zusammensetzung des Blutes unter normalen und pathologischen Verhältnissen zukommt, ist dies gar nicht anders zu erwarten. Die nachfolgenden Mittheilungen beziehen sich ausschliesslich auf das rothe Knochenmark des Kaninchens und bitte ich diese als bescheidene Nachträge zu den früheren Beiträgen, den letzten insbesondere[1]), anzusehen. Vielleicht sind dieselben geeignet, auch Andere zur Bearbeitung des rothen Knochenmarkes anzuregen. Es wurden ja in den letzten Jahren durch verschiedene ebenso gründliche, als erfolgreiche Untersuchungen mehrere sehr bedeutungsvolle Thatsachen zu Tage gefördert. Ich bin aber der Zustimmung gerade dieser Autoren sicher, wenn ich behaupte,

[1]) J. Arnold, Zur Morphologie und Biologie der Zellen des Knochenmarkes. Dieses Archiv. Bd. 140. 1895.

dass in der Erkenntniss der morphologischen und biologischen Verhältnisse des Knochenmarkes erst der Anfang gemacht ist.

I. Granulirung und Struktur der hämoglobinfreien Knochenmarkzellen.

In der eben citirten Arbeit habe ich die Mahnung ausgesprochen, bei derartigen Untersuchungen ja nicht mit der Anwendung einer Methode sich zu begnügen. Dementsprechend bediente ich mich auch dieses Mal verschiedener Conservirungs-, Einbettungs- und Färbemethoden. Die in Formaldehyd (4 pCt.) und Alkohol (von steigender Concentration) oder in Müller-Sublimat gehärteten Objecte wurden mit Celloidin oder Paraffin oder beiden Substanzen durchtränkt und von ihnen 3—10 μ dicke Schnitte hergestellt; für das Studium gewisser Formen ist die Durchforschung nicht nur sehr feiner, sondern auch etwas dickerer Schnitte unentbehrlich.

Was die Färbemethoden anbelangt, so kann ich zunächst die am Schluss des oben erwähnten Beitrages mitgetheilte angelegentlich empfehlen. Auf feine Celloidinschnitte von Formolpräparaten lässt man 12 Stunden lang im Brütschrank eine Lösung von Säurefuchsin-Anilinöl (10 : 50) einwirken; dann werden dieselben rasch mit Wasser abgespült, durch Hämatoxylinlösung (Delafield) gefärbt und schliesslich mit Salpetersäurealkohol (1 : 100) differencirt; man kann aber auch die Hämatoxylinfärbung der Differencirung folgen lassen, nur darf diese dann eine weniger intensive sein. Bei Paraffinpräparaten verfährt man besser nach der ursprünglich von Altmann angegebenen Methode mit der Modification, dass man bei der Differencirung mit Pikrinsäurealkohol nicht erwärmt, sondern die aufgeklebten Schnitte für längere Zeit in eine kalte Lösung eintaucht und dann mit Hämatoxylin färbt.

Während man an den Objecten, welche nach der ursprünglich Altmann'schen Methode tingirt sind, meistens nur die Zellgranula, im Kern höchstens einige gefärbte Körner (Kernkörperchen?) nachweisen kann, treten bei den eben angegebenen Modificationen gewisse Granula als intensiv roth gefärbte Gebilde hervor, die chromatischen Bestandtheile des Kerns zeigen dagegen die Hämatoxylintinction; ausserdem finden sich zuweilen im Kern noch

mehr oder weniger intensiv gefärbte rothe Körner. — Sehr auffallend ist namentlich an Formolpräparaten die grosse Zahl der granulirten Zellen, welche über die nicht granulirten zu überwiegen scheinen, ja an der Peripherie des Knochenmarkcylinders sind fast nur die ersteren vorhanden. Sie enthalten theils einfache, theils polymorphe, heller und dunkler gefärbte Kerne; ihre Protoplasmasäume sind bald breiter, bald etwas schmäler. Solche Präparate eignen sich sehr, um von dem grossen Wechsel in Bezug auf Grösse, Form, Zahl und Farbenintensität der Granula sich zu überzeugen. Ausser runden Granula trifft man stäbchen- und spindelförmige; andere scheinen durch Fortsätze unter einander in Verbindung zu stehen. Neben Zellen, welche vorwiegend grosse oder kleine Granula führen, fanden sich solche mit Körnern verschiedener Grösse und verschiedener Farbenintensität. Ich darf in dieser Hinsicht auf die früheren Mittheilungen verweisen; diese Verhältnisse haben daselbst eine ausführliche Darstellung erfahren. Es sei deshalb nur noch das gar nicht seltene Vorkommen von Mitosen in granulirten Zellen erwähnt, weil ein solches früher bezweifelt wurde.

Die angegebenen Methoden sind überdies wohl die einfachsten, um an granulirten Zellen die Existenz von Sphären zu demonstriren. Dieselben erscheinen als lichte Gebilde, welche sich scharf gegen die Zellgranula abgrenzen und in ihrem Innern ein oder mehrere Körner enthalten. Eine Verwechselung mit Kernen ist durch die Hämatoxylinfarbe dieser ausgeschlossen. An nicht granulirten Zellen und Riesenzellen ist der Nachweis von Sphären bei Anwendung dieser Methode schwieriger; ebenso ergeben sich in Bezug auf Protoplasmastrukturen und die nicht chromatischen Bestandtheile der Kerne keine genügenden Aufschlüsse.

Um so lehrreicher sind in dieser Hinsicht die Bilder, welche man bei der Combination der Heidenhain'schen Eisenhämatoxylinmethode mit der Altmann'schen erhält. — Es ist sehr zweckmässig, die Präparate mit Anilinblau vorzufärben; in Folge der gelbgrünen Färbung, welche das Protoplasma annimmt, tritt der Zellleib, insbesondere auch seine Abgrenzung nach aussen deutlicher hervor. Nachdem man so vorbereitete Objecte den Proceduren des Heidenhain'schen Verfahrens unterworfen hat,

übergiesst man sie mit Säurefuchsin-Anilinöl, erwärmt bis Dämpfe aufsteigen, und differencirt mit Pikrinsäurealkohol, ohne zu erwärmen, je nach Bedürfniss kürzere oder längere Zeit, jedenfalls aber so lange, bis die diffus rothe Färbung verschwindet und das Strukturbild wieder zum Vorschein kommt. Der Differencirungseffekt ist je nach der Dauer dieses Verfahrens und der Dicke der Schnitte, aber auch unter sonst gleichen Verhältnissen an verschiedenen Stellen und Zellen, auch wenn diese unmittelbar neben einander liegen, ein sehr ungleicher. Bedeutet dieses Ergebniss auf der einen Seite einen unverkennbaren Mangel der Methode, so erhält man andererseits gerade an solchen verschiedengradig differencirten Zellen sehr interessante Aufschlüsse über Protoplasma- und Kernstruktur der einzelnen Zellformen, namentlich, wenn man dieselben in verschiedenen Stadien der Differencirung einer Betrachtung unterzieht.

Hat man so lange differencirt, bis die diffuse Färbung eben verschwunden ist, so finden sich zahlreiche mehr oder weniger intensiv diffus gefärbte Kerne; an manchen derselben ist eine Struktur nicht nachweisbar, während an anderen, namentlich bei starker Durchleuchtung, noch Andeutungen einer solchen zu erkennen sind. Als ich zuerst auf eine solche diffuse Färbung der Kerne aufmerksam machte, war man eine Zeit lang geneigt, alle derartigen Kerne als in Degeneration begriffene aufzufassen. Wie vorsichtig man in der Verallgemeinerung einer solchen Annahme sein muss, geht daraus hervor, dass bei fortgesetzter Differencirung viele dieser Kerne den diffus vertheilten Farbstoff abgeben; es treten dann die fädigen und körnigen Bestandtheile mehr oder weniger intensiv gefärbt hervor; endlich verschwindet der Farbstoff auch aus diesen. Es vermögen also die verschiedenen Substanzen der Kerne den Farbstoff der Differencirungsflüssigkeit gegenüber verschieden lang zurück zu halten und es zeigen in dieser Beziehung die einzelnen Kerne sehr grosse Differenzen.

Hat man eine Differencirung bis zu dem Grade erreicht, dass der diffuse Farbstoff vollständig aus den Kernen verschwunden ist, dann kommen verschieden intensiv tingirte, rundliche, fädige und verzweigte Gebilde zum Vorschein, welche die Kerne dicht erfüllen (Taf. I. Fig. 1—7). Auf den ersten Blick haben solche

Kerne grosse Aehnlichkeit mit in Theilung begriffenen. Die Anordnung der Fäden und Körner ist aber eine andere, es fehlt, wie ein Vergleich mit sich theilenden Kernen an demselben Object lehrt, die diesem Stadium der mitotischen Theilung eigenartige Aufstellung der Fäden. Auch das Verhalten bei der weiteren Differencirung ist ein anderes; die mitotischen Kerntheilungsfiguren pflegen noch gefärbt zu sein, wenn die anderen Kerne ihren Farbstoff schon vollständig abgegeben haben und die in ihnen gelegenen Fädchen und Körner eben noch als blaue Gebilde zu erkennen sind. In den grösseren Zellen, den Riesenzellen insbesondere, erhält man den Eindruck einer netzförmigen Anordnung mancher dieser Fäden (Taf. I. Fig. 14—18). Besonders bemerkenswerth ist das Verhalten der Kernwandschicht, welche bald als ein intensiv gefärbtes, membranartiges Gebilde sich darstellt, bald aus feineren Körnern und Fäden zu bestehen oder von solchen durchsetzt zu werden scheint. Manche Kernfäden inseriren sich an der Kernwandschicht; in Folge dessen entsteht noch mehr der Eindruck, als ob sie selbst aus Fäden aufgebaut wäre. In diesem Sinne ist noch ein anderer Befund verwerthbar. Bei manchen Zellen, namentlich bei solchen, deren Kerne im Zustand der Theilung sich befinden, besteht zwischen der Kernwandschicht und der angrenzenden Protoplasmazone ein heller Raum, welcher von theils intensiv, theils schwach oder gar nicht gefärbten Fäden durchsetzt wird (Taf. I. Fig. 19 und 22). Dieselben hängen mit analogen Gebilden in der umgebenden Protoplasmazone zusammen. Ausserdem enthält der Leib mancher Zellen, der Riesenzellen insbesondere, rundliche, spindelförmige, verästigte und fädige Gebilde, welche aber meistens schwächer gefärbt sind (Fig. 14, 15, 17 und 19). In der Anordnung zeigen sie eine nicht zu verkennende Aehnlichkeit mit den Bildern, welche bei der Anwendung von Methylenblau im Zellleib sichtbar werden. Ich darf in dieser Hinsicht auf meine früheren Mittheilungen verweisen. Ich vermuthe deshalb, dass diese Körner und Fäden nicht identisch sind mit den oben beschriebenen Granula, denn diese pflegen auch bei dieser Methode intensiv gefärbt zu sein und den Farbstoff lange festzuhalten. Sehr viele Knochenmarkzellen, namentlich die kleineren Formen, sind mehr oder weniger scharf begrenzt, bei den grösseren aber,

namentlich manchen Riesenzellen, treten von der Zellperipherie zahlreiche feine, bald intensiver, bald schwächer oder gar nicht gefärbte Ausläufer ab, welche aus einem dichten, an der Peripherie der Zelle gelegenen Netz von Fibrillen abzweigen (Fig. 17 und 18).

Ein weiterer Vorzug dieser mit Eisenlack gebeizten Präparate ist der, dass an den Riesenzellen die Sphären kenntlich werden (Fig. 20, 21, 22). Es haben diese durch M. Heidenhain[1]) eine ausführliche Darstellung erfahren; ich will mich deshalb nur auf einige kurze Bemerkungen beschränken. In manchen Riesenzellen habe ich in einer Sphäre vier oder mehr Centralkörper wahrgenommen, welche zuweilen eine noch beträchtlichere Differenz in der Grösse aufweisen, als dies Heidenhain erwähnt. Eine so grosse Zahl von Centralkörpern, wie dieser Autor, habe ich nicht beobachtet, ohne deshalb ein solches Vorkommen leugnen zu wollen. Neuestens hat allerdings Niesing[2]) den Verdacht ausgesprochen, dass nicht alle Körnchen, welche Heidenhain als Centralkörper auffasst, diese Deutung verdienen; er will als solche nur diejenigen anerkennen, welche die Ursprungspunkte für die Protoplasmafibrillenstrahlung abgeben. Niesing konnte einzelne centrirte Fibrillen bis an die Zellgrenze verfolgen. Für andere nimmt er eine Endigung an der Kernhaut an. Im Gegensatz zu Heidenhain hat er bei Abhebungen des Protoplasmas vom Kern feinste, von dem Centralkörper nach dem Kern gehende, Brücken gesehen. Auch auf die bedeutungsvollen, diesen Gegenstand betreffenden Beobachtungen Reinke's[3]) darf ich nicht unterlassen, schon an dieser Stelle hinzuweisen. — In Fig. 20 habe ich eine Riesenzelle abgebildet; in der Mitte der complicirten Kernfigur liegen vier Centralkörper, von denen eine feine, gegen die Kernwand gerichtete Strahlung ausgeht. Die in Fig. 21 und 22 dargestellten Riesenzellen enthalten vielgestaltige Kerne. In jedem der hellen Felder, welche von den Bändern der complicirten Kernfigur umschlossen werden, ist ein feines Korn gelegen, von dem feine, gegen die Kernwand verlaufende, Strahlen

[1]) M. Heidenhain, Neue Untersuchungen über die Centralkörper u. s. w. Archiv f. mikroskop. Anat. Bd. 43. 1894.

[2]) Niesing, Zellstudien. Archiv f. mikroskop. Anat. Bd. 46. 1895.

[3]) Reinke, Zellstudien. Ebendaselbst. Bd. 43 und 44. 1894.

abtreten. Ich habe derartige Verhältnisse nur an Riesenzellen gefunden, deren Kerne eine sehr complicirte Architectur aufwiesen. Ist die Zahl der Riesenzellen, wie das im rothen Knochenmark des Kaninchens vorkommt, eine sehr beträchtliche, so wird man fast immer einzelne solche, mit mehreren Sphären ausgestattete, Formen treffen; die Beziehung dieser Gebilde zur Kernmembran lässt meines Erachtens kaum eine andere Deutung zu[1]). Jedenfalls stehen sie zur Theilung der Kerne der Riesenzellen in Beziehung. Bei dem derzeitigen Stand dieser Frage scheint mir ein solcher Nachweis besonders bedeutungsvoll. Im Anschluss daran will ich noch des Vorkommens von mitotischen Kerntheilungsfiguren, welche in die Körper der Riesenzellen eingeschlossen sind, indem ich auf meine früheren Mittheilungen Bezug nehme, Erwähnung thun (Fig. 18).

Durch die Untersuchungen Altmann's, Gaule's, Ogata's, Lukjanow's, sowie diejenigen Heidenhain's, Reinke's, Schloter's u. A. ist die bedeutungsvolle Thatsache zu Tage gefördert, dass der Kern ausser dem Chromatin (Basichromatin) noch andere morphologische Substanzen in seinem sog. Saft einschliesst, welche tinctoriell von dem Basichromatin wesentlich sich unterscheiden; ich meine die cyanophile Körnelung Altmann's, das Oxychromatin Heidenhain's und das Oedematin Reinke's. Inwiefern diese Körper different oder identisch sind, lässt sich heute noch nicht mit Bestimmtheit sagen. Schloter ist der Ansicht, dass die cyanophile Körnelung Altmann's und

[1]) In seiner bekannten Arbeit über Theilung und Kernformen bei Leukocyten und über deren Attractionssphären erwähnt Flemming, dass ich zuerst an ringförmigen Kernen der Leukocyten auf das Vorkommen eines glänzenden Korns und einzelner lichter Fäden in der Mitte der hellen Felder hingewiesen, aber in den Kern selbst verlegt habe. Die Wahrnehmung, dass die Fäden sich an der Kernmembran, welche an solchen Stellen wie ausgezackt sein kann, inseriren, war für mich die Veranlassung gewesen, eine Beziehung zwischen diesen Gebilden und der Kernwandschicht anzunehmen. In Anbetracht der oben mitgetheilten Thatsachen wird man einräumen müssen, dass diese Vorstellung keine ganz irrthümliche war. Auch complicirte Kernfiguren, welche helle Felder mit central gelegenen Körnern umschliessen, habe ich früher bereits abgebildet. (Weitere Mittheilungen über Kern- und Zelltheilungen. Archiv f. mikrosk. Anat. Bd. 31.)

das Oedematin Reinke's dieselben Granulaarten bedeuten. Auch in der Zellsubstanz werden ausser den Granula Altmann's oxyplasmatische und achromatische Granulationen angenommen, zu denen dann noch die in den früheren Mittheilungen beschriebenen acidophilen, neutrophilen und basophilen Ehrlich's hinzukämen. Auch für diese Granula der Zellsubstanz gilt das oben Gesagte, dass es zur Zeit unmöglich ist zu entscheiden, inwieweit sie verschiedenen Arten entsprechen, ob ihnen eine verschiedene chemische Constitution zukommt, ob sie in einander übergehen können und welche functionelle Bedeutung sie haben. Die oben mitgetheilten Thatsachen weisen darauf hin, dass manche der im Kern und Zellleib gelegenen Substanzen denselben Farbstoffen gegenüber unter wechselnden Verhältnissen ein verschiedenes Verhalten darbieten und dass die Dauer der Einwirkung der differencirenden Flüssigkeit eine grosse Rolle spielt. Wir haben die Erfahrung gemacht, dass Gebilde, welche bei dem ursprünglichen Altmann'schen Verfahren nicht gefärbt erscheinen, nach vorausgegangener Behandlung mit Hämatoxylineisenlack den Farbstoff verschieden lange festzuhalten vermögen. Daraus könnte viel eher auf differente physikalische, als auf chemische Eigenschaften geschlossen werden.

Eines der interessantesten mit diesen Methoden gewonnenen Ergebnisse ist zweifellos der Nachweis des Zusammenhanges zwischen den Substanzen des Kerns und Zellleibes. Es stimmen meine Befunde in vielfacher Hinsicht mit denjenigen Niesing's, namentlich aber Reinke's überein. Der Letztere erörtert die Frage, ob die Fäden aus dem Kern durch Poren der Kernmembran in den Zellleib übertreten oder ob nur ein Zusammenhang durch die in der Kernwandschicht gelegenen Fäden vermittelt wird. Den oben berichteten Beobachtungen zu Folge und meiner Vorstellung über die Zusammensetzung der Kernwandschicht aus Fäden gemäss möchte ich der letzteren Anschauung den Vorzug geben und befinde mich auch in dieser Hinsicht mit den Auffassungen in Uebereinstimmung, welche Reinke[1]) neuestens vertreten hat. Auf die Beziehungen zwischen Sphäre,

[1]) Vergl. Reinke, Zellstudien. 2. Th. Archiv f. mikr. Anat. Bd. 44 — Waldeyer's Bericht. Berl. klin. Wochenschr. 1895. Schriftliche Mittheilung.

Kern und Substanz des Zellleibes ist bereits oben hingewiesen worden.

Der bedeutungsvolle Wandel, welcher sich in den Anschauungen über die Struktur des Protoplasmas und die Beziehungen zwischen den Substanzen des Zellleibes und des Kerns vollzieht, ermuthigt mich, ähnliche Beobachtungen in Erinnerung zu bringen, über welche vor nach unseren Begriffen sehr langer Zeit von mir berichtet worden ist. Ich habe damals nicht nur an den Ganglienzellen (1865—1867), sondern auch an den Knorpelzellen (1875) eine fibrilläre Beschaffenheit des Protoplasmas, sowie einen Zusammenhang zwischen den Fäden des Kerns und denjenigen des Protoplasmas beschrieben. In einer späteren Arbeit[1]) versuchte ich nachzuweisen, dass diese Anordnung eine bei den verschiedensten Zellen vorkommende, also weit verbreitete sei. Ich unterliess nicht, zu betonen, dass man die Fäden im Kern und Protoplasma nicht nur an gehärteten, sondern auch an überlebenden Objecten wahrnehmen könne und dass an isolirten Kernen diese Fäden über die Peripherie vortreten, event. mehr oder weniger weit in das Protoplasma hinein sich fortsetzend. Daselbst sind nicht nur meine eigenen Beobachtungen, sondern auch die Angaben Anderer über diesen Gegenstand verzeichnet. Es haben diese Mittheilungen wenig Beachtung und noch weniger Anklang gefunden. Als man später mehr geneigt war, die Protoplasmafibrillen anzuerkennen, hat man gerade aus dem von mir behaupteten Zusammenhang der Kernfäden mit den Protoplasmafäden deduciren wollen, dass die von mir beschriebenen Gebilde mit den jetzt zur Anerkennung gelangten nicht identisch seien. Aus den oben mitgetheilten und weiter unten noch auszuführenden Thatsachen geht hervor, dass zwischen den Gebilden des Kerns und des Zellleibes innige Beziehungen bestehen; aber wenn dem auch nicht so wäre, ich kann die Berechtigung einer solchen Beweisführung nicht anerkennen. Ich füge noch hinzu, dass diese Wahrnehmungen für mich die Veranlassung gewesen waren, die damals für die Zelle geläufige Definition[2])

[1]) J. Arnold, Ueber feinere Struktur der Zellen unter normalen und pathologischen Bedingungen. Dieses Archiv. Bd. 77. 1879.

[2]) Der betreffende Passus lautet wörtlich: „In Anbetracht dieser Erfahrungen muss es als fraglich bezeichnet werden, ob die seit Max

als unzureichend zu kennzeichnen. Hoffentlich verstosse ich nicht zu sehr gegen den Geist und Geschmack unserer Zeit, wenn ich für diese Mittheilungen, welche erst in Zweifel gezogen, dann umgedeutet und schliesslich ignorirt wurden, Berücksichtigung erbitte.

In der Lehre der Protoplasmastrukturen ist eine der schwierigsten Fragen, die nach der Existenz von gesonderten Fibrillen und der Lage der Granula zu diesen, bezw. zu den anderen Bestandtheilen des Zellleibes. Ich kann auf die Literatur dieses Gegenstandes an dieser Stelle nicht eingehen; die neueren Arbeiten Altmann's, Bütschli's, Flemming's, Heidenhain's, Reinke's u. v. A. sind ja allgemein bekannt; überdies darf ich auf die zusammenfassenden Darstellungen und Berichte von Flemming, Hertwig, Waldeyer u. A. verweisen. — Da es auch an den feinsten Schnitten unmöglich ist, über die eben berührten Verhältnisse Aufschlüsse zu erhalten, machte ich Versuche mit Isolirung der Zellen. Legt man möglichst kleine Stückchen in 1procentiger Osmiumsäure, schüttelt und färbt dieselben nach 6 Stunden mit Ehrlich'scher Eosin-Hämatoxylinlösung, dann findet man zahlreiche vollkommen isolirte Zellen, an welchen ganz deutliche Körner und Fäden zu erkennen sind. Betreffs der Beziehungen dieser zu einander gelangt man aber auch zu keiner sicheren Ueberzeugung. — Sehr überraschende Resultate erhielt ich dagegen bei der Anwendung folgenden Verfahrens. Man schiebt den Markcylinder mittelst eines feines Glasstabes aus seinem knöchernen Schaft soweit heraus, dass man von dem ersteren kleine Stückchen mit der Scheere abschneiden und in kleine, mit 10procentiger Jodkalilösung gefüllte, gut schliessende Gläschen übertragen kann. Wenn nach 12 Stunden die Knochenmarkpartikelchen gallertig geworden sind, legt man sie in 1procentige wässrige Eosinlösung, in welcher

Schultze geläufige Definition der Zelle ausreichend ist, da sie diese wesentlichen Strukturverhältnisse unberücksichtigt lässt. In einer solchen muss meines Erachtens zum mindesten das ausgesagt werden, dass die Zellen aus Kern und Belegungsmasse bestehen, welche beide in einer homogenen Grundsubstanz Körner und Fäden eingebettet enthalten." (Der Schlusssatz ist auch im Original gesperrt gedruckt.)

sie 3 Stunden und länger verbleiben. Die gefärbten Objecte kann man dann jeder Zeit einer Besichtigung unterziehen, indem man sie mit einem möglichst dünnen Deckglas, das an der einen Seite unterstützt wird, deckt, und eine Verdunstung durch Vaselinverschluss hintanhält.

An solchen Objecten ist die Zwischensubstanz theils gequollen, theils gelöst und eine mehr oder weniger vollständige Isolirung der Zellen erreicht. Ich sehe ab von einer Beschreibung der prall gefüllten Fettblasen, sowie der in verschiedenem Zustand der Füllung mit Fett befindlichen kleinen und grösseren Zellen, ebenso der spindligen und verästigten Formen, welche oft sehr lange und zahlreiche, mit eigenthümlichen Anschwellungen versehene Ausläufer entsenden; uns interessiren hier nur die verschiedenen Leukocytenarten und eigentlichen Markzellen. Manche derselben sind nach Form und Struktur ganz gut erhalten; man sieht deutlich netzförmig angeordnete Fäden im Kern, welche zum Theil an die Kernmembran sich ansetzen und feinere, sowie etwas gröbere Granula führen. Bei längerer Einwirkung wird der Kern lichter, blasig und die gröberen Fäden mit ihren Granulis treten aus demselben hervor (Fig. 23 und 24). Aehnliche Veränderungen vollziehen sich auch am Protoplasma. Zuerst sind die von Fäden und Körnern durchsetzten Leiber der Zellen ganz gut erhalten, nach einiger Zeit lösen sich von der Oberfläche einzelne drehrunde Fäden ab und stehen frei über die Zellgrenze vor (Fig. 25). Weiter kommt es zur Befreiung ganzer Systeme von Fäden von sehr verschiedener Länge, Dicke, Lichtbrechung und Abgrenzung. Was zunächst die letztere anbelangt, so erscheinen viele Fäden drehrund und scharf abgegrenzt, so namentlich die peripherisch gelagerten; bei anderen ist die Abgrenzung weniger scharf und die runde Form weniger ausgesprochen, so dass man an Bruchstücke von Scheidewänden denken könnte. Manche dieser Fäden sind dicker, andere dünner, die einen stark lichtbrechend, die anderen mehr hyalin. Derselbe Wechsel besteht bezüglich der Farbenintensität; neben intensiver tingirten, trifft man schwach oder gar nicht gefärbte. Ein ganz ähnliches Verhalten bieten die Granula dar, so dass man allerdings den Eindruck erhält, als ob man es mit verschiedenen Arten von Fäden und Granula zu thun hat. Betreffs

der Beziehung der ersteren zu den letzteren kann man sich auf das Bestimmteste davon überzeugen, dass viele Granula in den Fäden selbst liegen, deren Verlauf gleichsam unterbrechend. Sind die Granula sehr zahlreich, so erhält man mehr den Eindruck von aus Granulis und stäbchenförmigen Bindegliedern bestehenden Ketten (Fig. 26). Eine derartige Verbindung hat aber nicht nur in einer, sondern in zwei und vielleicht in mehreren Richtungen statt, wodurch eine netzförmige Anordnung zu Stande kommen kann (Fig. 26). Neben solchen wirklich netzförmigen Verbindungen kommen aber auch Kreuzungen der Fäden und Fadensysteme vor, so dass es manchmal den Anschein hat, als ob zwei netzförmig angeordnete Fadensysteme derart durch einander geschoben wären, dass ihre Bindeglieder sich kreuzten (Fig. 26). Wenn ich nicht irre, so hängen nicht nur Granula von derselben Grösse, Lichtbrechung und Farbenintensität durch Bindeglieder unter einander zusammen, sondern es kommen in denselben Fäden Granula von verschiedener Qualität, jedenfalls von verschiedener Grösse, vor. Ob es auch freie, zwischen den Stäbchen gelegene Granula giebt, war ich nicht im Stande mit Sicherheit zu ermitteln. Selbstverständlich trifft man solche in grosser Zahl; sehr viele derselben sind aber nicht kreisrund, sondern haben einen oder mehrere, sich zuweilen verjüngende Fortsätze. Besonders deutlich ist das bei den grossen Körnern vieler eosinophiler Zellen. Ich verweise auf die entsprechenden Befunde an Schnittpräparaten. Andere Male entsteht das Bild frei in den Maschen zwischen den Bindegliedern gelegener Körner dadurch, dass der lichte Verbindungsfaden durch einen anderen, denselben kreuzenden verdeckt wird. Ungeachtet dieser eben aufgedeckten Quellen der Täuschung soll das Vorkommen freier Körner nicht geleugnet werden. Ausserdem ist wohl noch eine zwischen den Fäden und Körnern gelegene Substanz anzunehmen.

Die grosse Bedeutung dieser Befunde für unsere Anschauungen über Protoplasmastrukturen liegt auf der Hand. Wenn ich auf eine Erörterung derselben an dieser Stelle verzichte, so geschieht das in der Ueberzeugung, dass erst durch nach denselben Methoden angestellte Untersuchungen an anderen Objecten — derartige Erfahrungen stehen mir bereits zu Gebot — ein

Beweismaterial geschaffen werden muss, an der Hand dessen über die hier in Betracht kommenden schwierigen Fragen eine Entscheidung getroffen werden kann. Nur das möchte ich hervorheben, dass den oben berichteten Thatsachen, namentlich ihrer Beziehung zu den Fäden und Bindegliedern zu Folge viele Granula, unter ihnen namentlich die eosinophilen, nicht als von aussen aufgenommene corpusculäre Zelleinschlüsse, sondern als der Zelle zugehörige, vielleicht durch Umwandlung der Substanz derselben entstandene Gebilde betrachtet werden müssen, selbstverständlich ohne sie in dem ursprünglich Altmann'schen Sinne als bioplastische Einheiten der Zelle ausgeben zu wollen. Die oben berichteten Thatsachen sind ja wichtige Belege dafür, dass die Struktur des Protoplasmas eine viel complicirtere ist.

Waldeyer betont in seinem neuesten Bericht mit Recht, dass es verfrüht wäre, den einzelnen Bestandtheilen des Zellleibes schon bestimmte functionelle Rollen zuzutheilen. Andererseits möchte ich darauf hinweisen, dass doch eine Reihe von Thatsachen vorliegen, welche auf eine Beziehung gewisser Granula und Fäden zum Stoffwechsel hindeuten. Ich erlaube mir zunächst in dieser Hinsicht eine ältere, wenig berücksichtigte Beobachtung von mir in Erinnerung zu bringen. Ich[1]) habe nachgewiesen, dass bei der Infusion von indigschwefelsaurem Natron in das Blut lebender Thiere nicht nur an der Peripherie der Knorpelzellen, sondern auch im Inneren derselben, sowie im Kern blau gefärbte Fäden und Körner zum Vorschein kommen. Sehr interessant sind ferner in dieser Hinsicht die mit Methylenblaufärbung an lebenden Zellen angestellten Versuche, bei denen sich gewisse Granula tingiren (Schultze, Kowalewsky, Mitrophanow, Hausmann). Andererseits gehören auch hierher die Veränderungen, wie sie namentlich Nissel durch seine gründlichen Untersuchungen an den Ganglienzellen unter verschiedenen Verhältnissen aufgedeckt hat. Ein sehr wichtiger Fingerzeig, welche Bedeutung solchen Strukturverhältnissen unter pathologischen Bedingungen zukommt.

[1]) J. Arnold, Ueber die Abscheidung indigschwefelsauren Natrons im Knorpelgewebe. Dieses Archiv. Bd. 73. 1878.

II. Die Granulirung hämoglobinhaltiger Knochenmarkzellen.

Einer Kategorie von Zellen ist bisher keine Erwähnung geschehen, der kernhaltigen hämoglobinführenden. Zur Herstellung von Schnittpräparaten empfiehlt sich am meisten die Formolhärtung und die Tinction mittelst Säurefuchsin-Hämatoxylin. Als Differencirungsmittel ist in diesem Falle der Pikrinsäurealkohol nur dann vorzuziehen, wenn man das eigenthümliche Verhalten der Blutkörper, welche theils gelb, theils gelbroth gefärbt werden, bei der Differencirung prüfen will. Die Zahl der kernhaltigen rothen Blutkörper ist im rothen Knochenmark gewöhnlich eine ziemlich beträchtliche, noch grösser, wenn man den Thieren Blut entzogen oder diese nach vorausgegangener Nahrungsentziehung aufgefüttert hat.

Es sind die bekannten, bald kleineren, bald grösseren Formen mit schmalen, zuweilen gezackten oder strahlig auslaufenden (Fig. 42 und 43) Protoplasmasäumen und dunklen Kernen, in denen bei ausgiebiger Differencirung sehr dichte Fadensysteme zum Vorschein kommen; andere Male erscheinen diese auch unter solchen Verhältnissen mehr homogen oder sie lassen im Inneren einen eigenthümlichen hellen Fleck erkennen. Die Kerne sind bald grösser, bald kleiner, liegen mehr central oder excentrisch oder ragen über den Contour der Zelle hervor. Die gewöhnlich runden Kerne können eingeschnürt sein oder eine gelappte Form annehmen[1]). Die Färbung des Protoplasmas ist eine in Bezug auf Intensität und Vertheilung wechselnde; manche Zellen haben ein mehr gefleckte Aussehen. Da ich mir sagen musste, dass der Wechsel im Gehalt an Hämoglobin, wie er an solchen Präparaten zum Ausdruck gelangt, namentlich die eben erwähnte ungleiche Vertheilung eine Folge der Conservirungsmethode sein könnte, habe ich Trockenpräparate hergestellt, an denen betreffs des Hämoglobingehaltes wohl die sichersten Aufschlüsse zu erwarten sind. Färbt man dieselben mit Hämatoxylin-Eosin so erhält man im Wesentlichen dieselben Resultate.

[1]) Man vergleiche auch die Mittheilungen von Timofejewsky (Centralbl. f. allgem. Path. 1895. No. 3/4) über die verschiedenen Formen der Kerne.

Sehr interessante Befunde ergaben sich an Trockenpräparaten, welche mit Eosin-Methylenblau gefärbt wurden. Ich verfuhr dabei in folgender Weise. Die Plättchen wurden 12 Stunden in gesättigte alkoholische, 3 Stunden in wässrige 1procentige Eosinlösung gelegt. Nachdem sie rasch mit Wasser abgespült worden waren, übergoss ich sie mit Löffler's Methylenblaulösung, erwärmte bis zur Entwickelung von Dämpfen, spülte dann wieder rasch mit Wasser ab und differencirte schliesslich mit Alkohol. Auch hier ist es zweckmässig, in verschiedenem Grade zu differenciren. Die letzte Differencirung nahm ich unter dem Mikroskop mit Origanumöl vor.

An solchen Präparaten fallen zunächst 2 Arten von granulirten Zellen auf, erstens solche mit theils feineren, theils gröberen, rothen Granula, deren Kerne hellblau gefärbt sind, und zweitens solche mit sehr feiner blauer Granulirung, in denen die hellblau oder manchmal mehr hellblauroth gefärbten Kerne rothe Granula enthalten (Fig. 27—30). Neben diesen beiden Haupttypen mit rother oder blauer Granulirung des Protoplasmas finden sich solche, welche rothe und blaue Granula zugleich enthalten, wie ich das in meiner früheren Mittheilung schon hervorgehoben habe (Fig. 31—33). Die Vertheilung dieser ist zuweilen eine eigenthümliche, in der Art, dass die blauen Granula mehr die eine, die rothen die andere Seite des Zellleibes einnehmen, die rothen näher dem Kern, die blauen mehr an der Zellperipherie liegen; andere Male sind beide Arten mehr durch einander geworfen, oder dieselben Granula sind theils roth, theils blau gefärbt. Das letztere Verhalten ist wohl nur der Ausdruck einer mangelhaften Differencirung; auch der Befund von rothen und blauen Granula in derselben Zelle kann in diesem Sinne gedeutet werden, insofern es sich um gleich grosse Granula handelt. Wenn aber in derselben Zelle die grossen Granula ausschliesslich roth, die kleinen blau gefärbt sind, so darf daraus schon eher auf das Vorhandensein verschiedener Arten geschlossen werden, ein Vorkommen, das ja auch bei den Isolirungsversuchen als wahrscheinlich sich herausgestellt hat. Dass aus diesen Befunden noch nicht auf eine Umwandlung der verschiedenen Granulaarten in einander geschlossen werden darf, ist selbstverständlich[1]).

[1]) Ausser den früher erwähnten Autoren gedenkt auch Sacharoff (Arch.

Das interessanteste Ergebniss an diesen Plättchen war aber der Befund von grossen, mit rothen Granula erfüllten Zellen, deren Leib diffus roth gefärbt war und deren Kerne zuweilen im Zustande der Mitose sich befanden (Fig. 34), sowie das Vorkommen zahlreicher hämoglobinhaltiger, gekernter Zellen von dem Aussehen kernhaltiger rother Blutkörper, welche im Zellleib noch blaue Granula führten (Fig. 35—38). — Die Kerne zeigten das oben beschriebene Verhalten; an der Grenze gegen das umgebende Protoplasma lagen rothe Granula, so dass sie von diesem durch eine solche Zone geschieden schienen (Fig. 44—47). Nach der Anordnung des Hämoglobins und der Kerne muss man vermuthen, dass diese Formen mit den gewöhnlichen kernhaltigen rothen Blutkörpern, wenn nicht identisch, so doch nahe verwandt oder Vorstufen derselben sind. Verschiedenheiten sind gegeben durch die basophile Granulirung des Zellleibes und die acidophile des Kerns, bezw. der Kernperipherie. Des Vorkommens der letzteren in Hämatoblasten thut auch Sacharoff Erwähnung; er stellt sich vor, dass dieselben ausgestossen werden und zur Entstehung der eosinophilen Zellen Veranlassung geben.

Welche Bedeutung haben die eben berichteten Thatsachen für unsere die Provenienz der rothen Blutkörper betreffenden Vorstellungen? Zwei Ansichten stehen sich zur Zeit als die herrschenden unvermittelt gegenüber. Der einen zufolge sollen die Leukocyten und Erythrocyten getrennte und zwar genügend gekennzeichnete Vorstufen — Leukoblasten und Erythroblasten — haben, von denen die ersteren nur nach dem Typus der Amitose, die anderen nur noch demjenigen der Mitose sich theilten. So verlockend diese Hypothese ist und so grossen Anklang sie gefunden hat, so darf man sich andererseits doch nicht verhehlen, dass sie ihrer Hauptstütze beraubt worden ist, weil an einem Vorkommen mitotischer Kerntheilungsvorgänge auch bei Leukocyten heute nicht mehr gezweifelt werden darf. Einige darauf sich beziehende Beobachtungen wurden ja auch oben mitgetheilt. Dass dessen ungeachtet diese Anschauung nicht als widerlegt be-

f. mikroskop. Anat. Bd. 45) des Vorkommens basophiler Körnelung in eosinophilen Zellen.

zeichnet werden kann, ist selbstverständlich; denn es muss die Möglichkeit zweier getrennter Vorstufen auch dann zugegeben werden, wenn beide nach demselben Typus sich theilen; aber das sicherste Unterscheidungsmerkmal ist hinfällig geworden. Dem gegenüber hat die ältere Ansicht, der zu Folge die kernhaltigen rothen Blutkörper aus einer Umwandlung von Leukocyten entstehen, neuerdings wieder Vertreter gefunden. Müller, Wertheim u. A.[1]) beschreiben solche Uebergangsformen; ob sie als solche genügend charakterisirt sind, wird allerdings als fraglich bezeichnet; dieselben Strukturverhältnisse findet man bei den meisten Markzellen, welche nach dem Typus der Mitose sich vermehren. — Bei diesem Stand unserer Kenntnisse verdienen die oben beschriebenen Befunde — das Vorkommen eosinophiler Zellen, welche diffus vertheiltes Hämoglobin führen, sowie dasjenige basophiler Granulirung im Leib, acidophiler im Kern hämoglobinhaltiger Formen und endlich der kernhaltigen rothen Blutkörper mit verzweigtem Zellleib — Beachtung. Was zunächst die letzteren anbelangt, so sind die Bilder dieselben, wie bei den Zellen, welche im Zustande der amöboiden Bewegung fixirt wurden (Fig. 42 und 43). Vorausgesetzt, dass diese Deutung richtig ist, so fiele ein weiterer Unterschied zwischen Leukoblasten und Erythroblasten weg. Eine Beziehung zwischen den kernhaltigen hämoglobinführenden Zellen und den Leukocyten kann aber ferner in dem Vorkommen derselben Granula gefunden werden, wie sie im Zellleib der grossen sog. Markzellen zu treffen sind. In demselben Sinne liesse sich auch der Nachweis hämoglobinführender eosinophiler Zellen deuten; sie als degenerirende Formen anzusprechen (Sacharoff), dünkt mir mit Rücksicht auf das Vorhandensein mitotischer Kerntheilungsfiguren nicht zulässig. Das Auftreten eosinophiler Körner an der Peripherie der Kerne der rothen Blutkörper ist vielleicht auf einen Austausch der Granula des Zellleibes zu beziehen, welcher mit der später erfolgenden Metamorphose des Kerns in Zusammenhang steht (Fig. 44—48). Dass diese eosinophilen

[1]) Bezüglich der Literatur verweise ich auf die Arbeiten Loewit's, Müller's, van der Stricht's, Engel's, sowie namentlich auf den zusammenfassenden Bericht von Oppel (Centralbl. f. allgem. Pathol. Bd. III).

Granula, wie Sacharoff meint, ausgestossen werden und auf diese Weise die eosinophilen Granula der Leukocyten entstehen, ist mir mit Rücksicht auf die oben beschriebene Form, Grösse und namentlich die Lage der Granula zu den Fäden, sowie auf den Befund solcher Granula in manchen kernlosen rothen Blutkörpern nicht wahrscheinlich. Die ganze Metamorphose der Kerns und Protoplasmas bei der Umgestaltung der kernhaltigen rothen Blutkörper in kernlose, sowie der dabei erfolgende Abbau des Kerns sprechen meines Erachtens dagegen. Ich begnüge mich mit diesen Andeutungen, weil diese Verhältnisse in der folgenden Mittheilung eine ausführliche Darstellung erfahren sollen. Es sei deshalb schliesslich nur noch einmal Folgendes hervorgehoben: die eben berichteten Thatsachen, namentlich der Befund derselben Granulaarten in hämoglobinhaltigen und in hämoglobinlosen Zellen des Knochenmarks weisen auf eine genetische Beziehung beider Formen, deren Wesen wohl in einer Umwandlung des letzteren in die ersteren erblickt werden darf, hin. — Für die Annahme, dass nur bestimmte Arten hämoglobinloser Knochenmarkzellen einer solchen Leistung, bezw. Metamorphose fähig sind, so zulässig diese erscheinen mag, liegen zur Zeit genügende Anhaltspunkte nicht vor. Nur so viel steht fest, dass vorwiegend mitotische Theilungsprodukte hämoglobinfreier Zellen als Vorstufen der kernhaltigen rothen Blutkörper anzusehen sind. Damit soll nicht in Abrede gestellt werden, dass noch andere Entstehungsweisen dieser — Theilung von Zellen, welche bereits Hämoglobin führen, z. B. kernhaltiger rother Blutkörper — vorvorkommen können.

Erklärung der Abbildungen.

Tafel I und II.

Sämmtliche Figuren sind mit Zeiss Apochromat 2,0 mm und Ocular 8 oder 12.

Fig. 1—7. Knochenmarkzellen, gefärbt mit Eisenlack-Säurefuchsinpikrin; theils Formol-, theils Müller-Sublimathärtung.

Fig. 8—13. Eosinophile Zellen; Färbung dieselbe. 8—12 Müller-Sublimathärtung, 12—13 Formolhärtung.

Fig. 14 und 15. Grosse Zellen aus dem Knochenmark; Formolpräparat, Färbung dieselbe.

Fig. 16—22. Riesenzellen aus dem Knochenmark; theils Formol-, theils Müller-Sublimathärtung, Färbung dieselbe.
Fig. 23. Isolirte Knochenmarkzelle; Jodkalipräparat.
Fig. 24. Isolirte Fäden des Kerns; Jodkalipräparat.
Fig. 25. Eosinophile Zellen; Jodkalipräparat.
Fig. 26. Isolirte Fäden und Körner des Protoplasma; Jodkalipräparat.
Fig. 27 und 28. Zellen des Knochenmarks mit sog. acidophiler Granulirung; Trockenpräparat; Eosin-Methylenblau.
Fig. 29 und 30. Zellen des Knochenmarks mit sog. basophiler Granulirung; Trockenpräparat; Eosin-Methylenblau.
Fig. 31—33. Knochenmarkzellen mit verschieden gefärbten Granula; Trockenpräparat; Eosin-Methylenblau.
Fig. 34. Eosinophile Zelle des Knochenmarks mit diffuser Hämoglobinfärbung; Trockenpräparat; Eosin-Hämatoxylin.
Fig. 35—38. Hämoglobinhaltige Zellen des Knochenmarks mit blauer Granulirung des Zellleibes und rothen Granula im Kern; Trockenpräparat; Eosin-Methylenblau.
Fig. 39—41. Hämoglobinhaltige Zellen des Knochenmarks in mitotischer Theilung; Trockenpräparat; Eosin-Hämatoxylin.
Fig. 42. Hämoglobinhaltige Zelle des Knochenmarks mit strahliger Anordnung des Zellleibes; Formolpräparat; Eosin-Hämatoxylin.
Fig. 43. Dasselbe; Trockenpräparat; Eosin-Hämatoxylin.
Fig. 44—48. Hämoglobinhaltige Zellen des Knochenmarks mit rother Granulirung der Kernperipherie, bezw. der Kernstelle; Trockenpräparat; Eosin-Methylenblau.
Fig. 49. Rothes Blutkörperchen aus dem Knochenmark mit centralem Korn.

IV.

Gallertkrebs der Leber nach primärer Geschwulst der Gallenblase.

Von Dr. Karl Aczél,
em. Assistenten des Path.-anat. Universitätsinstitutes in Budapest.

(Hierzu Taf. III.)

Der Gallertkrebs der Leber gehört zweifellos zu den seltenen Befunden der pathol. Anatomie, und deshalb, wie auch, weil der primäre Sitz der Geschwulst nicht zu den ganz gewöhnlichen gerechnet werden kann, möchte ich den Fall mit einer möglichst genauen makro- und mikroskopischen Beschreibung an die Oeffentlichkeit bringen. Ich will schon im Vorhinein bemerken, dass die Neubildung bei der Section ebenso, wie bei ihrer histologischen Untersuchung, den Charakter eines typischen Gallertcarcinoms in augenfälliger Weise documentirte, wie es wohl aus unten folgender Beschreibung erhellen wird, und dass namentlich eine entschiedene Aehnlichkeit in Entwickelung und Erscheinung mit den Gallertgeschwülsten des Darmtractes zu constatiren war.

Der Fall bezieht sich auf eine 61jährige Tagelöhnerin (M. J.), die am 23. Februar 1890 zur Section kam, nachdem sie im S. Rochusspital verstorben war. (Klinische Diagnose: „Leberkrebs".)

Die wichtigsten Punkte des Sectionsbefundes sind:

Leiche stark icterisch, abgemagert, das rechte Hypochondrium bis zur Crista ilium hinab stark vorgetrieben.

Hirn anämisch, ödematös, Windungen stark atrophisch, Ventrikel mässig erweitert, mit gallig gefärbtem, klarem Serum. In der rechten Kleinhirnhemisphäre in der Nähe des Sulcus horizontalis, nach hinten und rechts, eine nussgrosse, prominirende, höckrige, bis in die weisse Substanz dringende, scharf begrenzte, dunkelorangegelbe, auf der Schnittfläche ganz homogen gallertige Geschwulst.

Lungen vergrössert, blutreich, schwer, auf der Schnittfläche zahlreiche erbsen- bis bohnengrosse, grauweisse oder grauröthliche Geschwulstknötchen, die beim Schaben einen trüben, zellreichen, stark mit Schleim untermengten Saft abstreichen lassen; im Uebrigen das Parenchym lufthaltig.

Leber sehr stark vergrössert, ihr grösster Durchmesser von rechts nach

links 33 cm. Der rechte Lappen sendet rechts von der Gallenblase einen von der Höhe desselben noch etwa 10 cm nach abwärts gegen das Hypogastrium reichenden, breiten, massigen Fortsatz, der als umschriebene, feste Geschwulst durch die schlaffen Bauchdecken zu fühlen war. Die Entfernung der Spitze dieses Lappentheils von dem höchsten Punkte des rechten Lappens beträgt 30 cm; der grösste Diameter antero-posterior des rechten Lappens ist 15 cm. Im linken Lappen ist der maximale Frontal- und Höhendurchmesser 17 cm, der grösste Dickendurchmesser 12 cm. Die Substanz im Allgemeinen fest, brüchig; die Kapsel überall verdickt, besonders stark in der Nähe der Gallenblase auf der convexen Fläche. Am Boden einer von dem hier sehr tiefen Einschnitt für die Gallenblase nach der convexen Oberfläche des rechten Lappens ziehenden, einige Centimeter langen, seichten Furche ist die Kapsel 2—3 mm dick, porzellanartig weiss, fibrös. An der Oberfläche des linken, wie auch an der convexen, weniger an der concaven des rechten Lappens zahlreiche hirsekorn-, erbsen- bis nussgrosse, kugelsegmentartig prominirende, subcapsuläre, grauweisse Geschwulstknoten, viele mit centraler Delle. Auf der Schnittfläche erscheinen diese Knoten mehr oder minder grauweiss, weich, bei genauerem Hinsehen wie porös, und lassen beim Schaben einen zwar trüben, doch von der Krebsmilch durch seine an Zellen ärmere, an Flüssigkeit reichere Beschaffenheit verschiedenen Saft austreten. — Die zwischen den Geschwülsten noch erhaltene Lebersubstanz ist theilweise blutarm, von hellorangegelber Farbe, theilweise dunkelbraun, von Hämorrhagien durchsetzt. Die unmittelbar an die Geschwulstknoten angrenzenden Acini erscheinen stark comprimirt, concentrisch geschichtet, dunkler gefärbt, als die Umgebung, grünlich-gelb. Im Allgemeinen zeigt die Schnittfläche der Leber, am meisten im hinteren, oberen Theil des rechten Lappens, eine noch erhaltene, normale Acinuszeichnung; im grösseren Theil des Organs vermissen wir aber dieselbe und an ihrer Statt tritt eine alveoläre Struktur hervor, gebildet durch ein zartes grauweisses Reticulum, in dessen Lücken vorherrschend transparente Gallertmassen von eben sichtbarer bis Erbsengrösse sitzen; letztere offenbar durch Confluenz der kleineren entstanden, wofür die in ihnen sichtbaren graugelben, citronen- oder schwefelgelben Flecke und Streifen als Reste des fettig oder auch schleimig zerfallenen, icterisch gefärbten Reticulums sprechen, wobei nicht zu vergessen ist, dass ein Theil jener Streifen und Flecken noch erhaltenen Leberzellenreihen, freilich in starker Verfettung, entsprechen, die also der Verdrängung durch die wuchernde Geschwulstmasse noch Stand gehalten haben. — Das Reticulum selbst ist an vielen Stellen heller oder dunkler gelb, und ihre Fäden von ziemlich ungleicher Dicke.

Dieses durch die Gallertmassen, durch Verfettung und icterische Verfärbung bedingte bunte Bild der in ihrer Grundfarbe grünlich-gelben Schnittfläche findet sich am schönsten im convexen Theil des rechten Lappens und in demjenigen Theil, der gegen das rechte Hüftbein hinunterragt.

Gegen den linken Lappen erscheinen umschriebene Knoten von eben sichtbarer bis zur Nussgrösse, gelbbraun, mit gelben Flecken und hie und

da auch mit kleinen Hämorrhagien gesprenkelt; auf ihrer Schnittfläche Gallerttropfen, auch Erweichungshöhlen, die einen trüben, schleimigen, fadenziehenden Saft austreten lassen.

Die Gallenblase im Ganzen etwas vergrössert, mit starrer, etwa 8 mm dicker Wandung; ihre Aussenfläche ist uneben, höckrig, vorn mit der Lebersubstanz stark verwachsen oder besser gesagt, führt die die Blasenwand durchsetzende Geschwulstmasse direct in die der Lebersubstanz über. Beim Einschnitt entleert sie eine wenig gallig gefärbte, stark fadenziehende, zähe Schleimmasse, in deren Mitte ein haselnussgrosser Gallenstein. Die Schleimhaut der Blase ist geschwürig, uneben, feinzottig; sonst ist die ganze Wand von bräunlichen Gallertcysten durchsetzt, die gegen die Schleimhaut bis mohnkorngross, gegen die tieferen Schichten, aus Gruppen jener bestehend, bis etwa hirsekorngross sind.

Die portalen Lymphdrüsen sind haselnuss- bis taubeneigross, viele zum grössten Theile oder auch ausschliesslich von alveolärem Gallertgewebe gebildet, gelbbraun, brüchig.

Die Milz von normaler Grösse, Kapsel verdickt, weisslichgrau, mit höckriger Oberfläche, das Parenchym verdicktes Stützgewebe zeigend, fest, blassrothbraun.

Magen erweitert, Schleimhaut schiefrig gefärbt, verdünnt. Auch im Darm Zeichen eines chronischen Katarrhs.

Die Nieren etwas zähe, verkleinert, blutarm, die Kapsel schwer ablösbar, Oberfläche fein granulirt.

Die Blase enthält dunkelbraunen Urin.

An den Genitalien nichts Bemerkenswerthes.

Aus dem so eben geschilderten Befund ergiebt sich folgende Diagnose: Gallertkrebs der Gallenblase in diffus infiltrirender Form; eine ähnliche Geschwulst der stark vergrösserten Leber mit noch mehreren markig aussehenden, scharf umschriebenen Tumoren dieses Organs; den letzteren ähnliche Metastasen der Lunge; reine Gallertgeschwulst des Kleinhirns und der portalen Lymphdrüsen; Icterus gravis, offenbar durch die starke Compression der noch erhaltenen functionirenden Lebersubstanz; schliesslich ein Stein in der Gallenblase.

Ich will nun zunächst den Befund der mikroskopischen Untersuchung folgen lassen:

Es war schon von vornherein zu erwarten, dass die rein gallertigen Massen der Leber wohl wenige, noch erhaltene Formelemente unter dem Mikroskope zu Tage fördern würden. Wir sehen glashelle, fadige, oft im Grossen und Ganzen concentrisch geschichtete, aber auch körnig zerfallene Massen mit spärlichen Zellkerneinschlüssen, die, mehr oder weniger von ihrer ursprünglichen Form abweichend, geschrumpft erscheinen, oder auch schon ganz bröcklig zerfallen sind. Andere Kerne haben noch ziemlich gut erhaltene Contouren und einen schleimig verquollenen, hellen Protoplasmaleib. All' das findet sich in den Maschen eines Reticulums, dessen dicke

Fäden aus fasrigem Bindegewebe bestehen mit reichlichen spindelförmigen Zellen, auch Gruppen von Wanderzellen an vielen Orten beherbergend; Gefässe enthält es spärlich, und entsprechend dem Icterus Gallenpigment in Form amorpher, gelbbrauner, glänzender Körner. — Die feineren Fäden führen schon bedeutend weniger Zellkerne, sind hell, wie die Gallertmasse in ihren Lücken, Faserung undeutlich; die feinsten Ausläufer sind ganz ohne zellige Einschlüsse und von Schleimfäden schwer zu unterscheiden, verrathen aber ihren Charakter durch die Continuität mit den stärkeren Zügen des Stromas; anderentheils verlieren sie sich wieder in der Schleimmasse der Nester.

Wenn auch mehrere Gesichtsfelder in einem Schnitte fast ausschliesslich durch dieses einförmige Bild des in seinen Nestern schon fast gänzlich gallertig entarteten Krebses beherrscht werden, so treffen wir doch bei etwas eingehenderer Betrachtung des Schnittes Bilder, welche die Entwickelung des Gallertkrebses aus adenomatöser oder vielmehr aus adeno-carcinomatöser Anlage vor Augen führen. Da finden wir einen starken, zellreichen, bindegewebigen Stock mit zahlreichen anastomosirenden, sich mehr und mehr verjüngenden Ausläufern, die zahlreiche papillöse Cysten umschliessen, deren Wand mit ein- und mehrschichtigem Cylinderepithel ausgekleidet ist, dessen Kerne länglich oval oder mehr rundlich und intensiv färbbar sind; in den Cysten körnige Schleimmasse und zerfallene Zellbestandtheile. Es zeigen sich ferner Alveolen mit ungefärbtem Inhalt, die, mit oder ohne wohlgefärbte zellige Auskleidung ihrer Wand, im Lumen bei näherem Hinsehen starre Zellcontouren in verschiedener Form mit wenig gefärbten Kernen aufweisen, die manchmal eine Anordnung erkennen lassen, welche das Ganze als aus einer Totalnekrose einer Partie des papillären Adenoms entstanden verräth. Solche Nekrosen der Geschwulst kommen an verschiedenen Orten und zahlreich vor; es sind Coagulationsnekrosen, d. h. die Masse zeigt keine rechten Zellgrenzen mehr, ist homogen glänzend und scheint brüchig. Diese Nekrosen dürften sowohl durch den lange bestandenen Icterus, wie auch durch die mangelhafte Ernährung der grossen Geschwulst, bedingt durch relative Gefässarmuth, verursacht worden sein; letzteres Moment hat auch die Verfettung im Gefolge, die wir schon makroskopisch constatiren konnten. Die zuletzt beschriebenen Stellen der Geschwulst bilden ferner eine Annäherung an den markigen Krebs mit nekrotischen Heerden, indem wir hier eine sehr zellreiche, wenig Bindegewebe führende Neubildung mit alveolärer Struktur vor uns haben, deren mikroskopisches Bild nichts von Schleim oder von dessen Bildung in den Zellen erkennen lässt. — Allerdings habe ich auch Stellen an den Schnitten gesehen, wo dieses starre Bild der Weigert'schen Coagulationsnekrose in das glashelle, körnig-fadige Schleimcoagulum überführte, die also auch für sich allein betrachtet über die allgemeine Natur der Neubildung nicht im Zweifel liessen.

Was nun die histologische Struktur der oben erwähnten grauweissen Geschwulstknoten betrifft, so bieten sie durchaus das Bild eines papillösen, tubulösen Adenoms mit hohem, mehrschichtigem Cylinderepithelbelag: Zellkern intensiv gefärbt, länglich oval, Zellkörper schwach

gekörnt, hoch, mit hellen Schleimtropfen (Becherzellen). Die Zellkörperschicht ist gegen das Lumen der Cyste scharf abgegrenzt, oder geht in die im Lumen mit wenigen noch gefärbten Zellüberresten untermischte Schleimmasse über; zwischen den Cylinderzellen etwelche Wanderzellen, in einigen mitotische Kerntheilungsfiguren; innerhalb mancher Cysten, wie das bei ähnlichen Neubildungen öfter vorkommt, quer oder schief geschnittene Cylinderzellengruppen mit oder ohne Durchschnitt des bindegewebigen Stockes (Papillendurchschnitte). — Mit diesen rein adenomatösen Theilen, die also ein gelatinöses Cystadenom repräsentiren, wechseln solide Krebsnester ab, die aus kleinen, rundlich ovalen oder länglichen Gruppen weniger Zellen inmitten von Schleimmasse bestehen, oder deren Inhalt reine Gallerte ist; anderentheils geht dieses Bild in dasjenige eines überaus zellreichen, carcinomatösen Adenoms über mit reichlichem Zellzerfall einerseits, mit Zeichen von Zellwucherung andererseits; diese Partien bedingen zugleich eine Annäherung der Geschwulst an die medulläre Adenocarcinomform.

Der ganze mikroskopische Befund der Leberneubildung lässt sich dahin zusammenfassen, dass wir es hier mit einem schleimigen, oder besser gesagt, gallertigen papillösen Cystadenom und Adenocarcinom zu thun haben, wobei die markig aussehenden Knoten Bilder des reinen muciparen tubulösen Becherzellenadenoms, des stark wuchernden Adenocarcinoms mit Nekrose der Zellnester, in Abwechselung mit kleinen, in Gallertmassen eingebetteten Krebsnestern bieten. — Die makroskopisch gallertigen Partien bestehen hauptsächlich aus reinen Gallertalveolen mit wenigen Zellen, das makroskopisch sichtbare Reticulum aus Bindegewebe, dessen breitere Züge reichlich Zellnester einschliessen, papillös sind und die Begrenzung von grossen cylinderzelligen Cysten, die dann in die Gallertmasse überführen, bilden.

Es scheint mir daher, dass zwischen diesem Fall und dem, welchen Hutyra, damaliger Assistent des patholog.-anat. Instituts, im „Orvosi Hetilap“ 1886 beschreibt, eine nur partielle Aehnlichkeit besteht: denn es sind hier Adenombilder und überhaupt Zellen in den Alveolen nur sehr spärlich vorhanden. Hutyra ist geneigt, für seine Geschwulst die Klebs'sche Benennung Adenocarcinoma muciparum zu wählen, beschreibt aber keine Becherzellen, sondern nur einen allmählichen Uebergang der vorhandenen Zellkörper in die Gallerte. In Ermangelung von Gallertgeschwülsten in anderen Organen, die als primäre gelten könnten, vorzüglich des Darmtractes und der Milchdrüse,

hält Hutyra die Lebergeschwulst für primär und möchte ihre Entwickelung eher vom Epithel der Gallengänge, als von den Leberzellen herleiten, und dabei speciell den Schleimdrüsen jener Gänge eine Rolle bei Erzeugung des Schleimes zugetheilt wissen.

In unserem Falle war die primäre Neubildung in der Gallenblase; zwar ist diese nicht bedeutend vergrössert, aber die Neubildung hat so ziemlich die ganze Wand durchsetzt und sie dabei dick und starr gemacht. Die Schleimhaut, soweit sie noch erhalten, ist gegen die übrigen Wandschichten nicht abzugrenzen: ganz oberflächlich nekrotisches Gewebe mit deutlich alveolärer Struktur, die Nester mit nekrotischen Zellen erfüllt, oder auch mit Gallertcysten mit Cylinderepithelauskleidung (Adenoma gelatinosum), abwechselnd mit gewöhnlichen Gallertkrebsnestern ohne Zellformen. Ebenso sind auch Submucosa, Muscularis und Serosa von der Geschwulst gleichmässig durchsetzt; zwischen den Alveolen ist ein zellreiches und auch entzündlich infiltrirtes, breites Stroma. Da, wo die Gallenblase an die Unterfläche des Leberlappens fest angelöthet ist, findet ein directes Uebergreifen des Geschwulstgewebes von der Blase auf die Leber statt.

Aus all' dem ist ersichtlich, dass das Neoplasma, wie es sich makro- und besonders mikroskopisch präsentirt, an die gallertigen Darmkrebse erinnert, und es ist wohl auch am plausibelsten den Ursprung auf eine pathologische Wucherung des Cylinderepithels der Gallenblase zurückzuführen. Wodurch diese angeregt wurde, bleibt dunkel. Die Cholelithiasis mag die Folge der schweren Entartung der Blasenwand gewesen sein; der Stein selbst war klein und füllte die Blase ganz aus.

Der Gallertkrebs der Leber ist sowohl primär, wie secundär eine sehr seltene Erkrankung. Primären Gallertkrebs beschreibt Hutyra (s. oben). Sonst sind in der Literatur nur secundäre Lebercolloidkrebse erwähnt. Bevor durch Virchow mit Entschiedenheit auf das Vorkommen des Echinococcus multilocularis hingewiesen wurde, sind Colloidgeschwülste der Leber („Alveolarcolloide") als Gallertkrebse beschrieben worden, die nachher stark in Verdacht kamen, Echinococci multiloculares gewesen zu sein. So ist es mit dem Gallertkrebs von

Luschka (dieses Archiv Bd. 4) der Fall gewesen. Angeblich war der Magen, der Quergrimmdarm, das Netz und die Leber von der Geschwulst ergriffen, hauptsächlich aber letzteres; alle diese Partien waren in eine äusserlich fast gleichförmige Masse umgewandelt und schienen die ganze Bauchhöhle zu erfüllen; zusammengesetzt schien die Masse aus bald sehr prominenten, bis faustgrossen, bald zuckererbsengrossen Knoten, die sulzeartig durchscheinend waren; Magen- und Darmschleimhaut schiefergrau, glatt; die Leberoberfläche hatte ein grobhügeliges Ansehen mit stellenweiser Verdickung der Kapsel; auf der Unterfläche waren zahlreiche erbsen- bis wallnussgrosse Höcker mit sulzigwässrigem Inhalt und dünner, sehr zerreisslicher Wandung. Gallenblase und Leberpforte untergegangen, ebenso auch das Leberparenchym bis auf einen kleinen verfetteten Rest des linken Lappens; an seiner Stelle ein fasrig-lamellöses Gerüst mit Gallerthöhlen, die auf der Schnittfläche in ihren Anfängen als kaum hanfkorngrosse, noch nicht als abgesonderte Räume erscheinende Lücken, oder als ein zartfasriges Netzwerk, mit dünner Gallerte durchsetzt, erschienen. Schade, dass sowohl die Obduction, wie auch die Beschreibung mangelhaft ist. Wir erfahren nichts über die Schnittfläche der Magen-Darmwand; war die Geschwulst wirklich Krebs, so dürfte im Magen-Darm der Sitz der primären Erkrankung gewesen sein. — Immerhin muss aber als wahrscheinlicher gelten, dass es sich in diesem Falle um einen Echinococcus multilocularis handelte, der von abnormer Grösse war und zu adhäsiver Peritonitis von Leber, Netz, Magen und Quercolon führte, daher diese Gebilde zu einem Klumpen verbunden bei einer oberflächlichen Untersuchung sämmtlich als von der Geschwulst ergriffen erschienen. Es ist aber bekannt, dass der multiloculäre Echinococcus fast ausschliesslich in der Leber vorkommt; makroskopisch einem Alveolarcolloid ähnlich, lassen sich bei mikroskopischer Untersuchung die chitinösen Lamellen der Blasen nachweisen und, bei Vorhandensein von nicht sterilen Bläschen, auch Haken und Kalkkörperchen. Frerichs fand letztere in der Geschwulst Luschka's nicht; jedoch hat Böttcher (dieses Archiv Bd. 15) in einem Präparat des Dorpater Museums, das mit Luschka's Krebs auffallend übereinstimmte, Häkchen in der Lebergeschwulst nachgewiesen.

Frerichs (Klinik der Leberkrankheiten) theilt einen Fall mit, in welchem bei einem 42jährigen Manne in der Leber links neben dem Ligamentum suspensorium eine rundliche Geschwulst mit alveolärer Struktur vorhanden war, die Gallertmassen in sich einschloss. Sitz des primären Krebses war der Blinddarm.

Van der Byl (Transact. of the patholog. Soc. Vol. IX) sah neben einem Bauchfellgallertkrebs Lebermetastasen oder vielmehr ein Uebergreifen der Geschwulst auf dieses Organ.

Sehr selten sind endlich secundäre Lebergallertkrebse nach primärem Krebs der Gallenblase. In der Literatur findet sich ein hierhergehöriger Fall von Dittrich (Prager Vierteljahrsschrift. 1848. III), den aber Virchow für zweifelhaft hält, indem er der Annahme nicht abgeneigt ist, dass es sich auch hier um einen Echinococcus multilocularis handelte. Dann Pertik's Fall (Orvosi Hetilap. 1884) von metastatischem Leberkrebs nach primärem Gallertkrebs in der Gallenblase mit 4 Steinen.

Erklärung der Abbildungen.

Tafel III.

Fig. 1. Reines Gallertcarcinom der Leber. Krebsstroma mit Gallerte in den Alveolen. An mehreren Stellen, wie z. B. bei a, noch erhaltene Leberzellenbalken. Hartnack Oc. 3, Obj. 4.

Fig. 2. Gallertkrebs der Leber. a Bindegewebszellen des Stroma. b erhaltene Leberzellengruppen. c fettig zerfallene Leberzellen. d Pigmentscholle. e Gallengangsepithel. Hartnack Oc. 3, Obj. 8.

Fig. 3. Schnitt aus einem metastatischen Lungenknoten (Adenocarcinoma gelatinosum cysticum). a gelatinöse Cysten mit mehrschichtigem Cylinderepithelbelag. b Krebsalveolen mit gelatinös-zelligem Inhalt. Hartnack Oc. 3, Obj. 4.

V.

Ueber die pathologisch-anatomischen Veränderungen in den Knochen wachsender Thiere unter dem Einfluss minimaler Phosphordosen.

(Aus dem Pathologisch-anatomischen Institut in St. Petersburg.)

Experimentelle Arbeit

von Dr. A. Kissel,

Privatdocenten der Kinderheilkunde an der Universität zu Moskau, älterem Ordinator am St. Olga Kinderspitale.

Die ersten mehr oder weniger genauen Angaben über die Veränderungen, welche Phosphor im thierischen Organismus hervorbringt, finden wir erst im zweiten Viertel unseres Jahrhunderts, wo in der Literatur einige Fälle einer acuten Vergiftung anzutreffen sind, was augenscheinlich durchaus nicht zufällig mit der Einführung des Phosphors in grossen Massen in die Technik zusammenfällt, — gerade damals beginnt die Gründung einiger Phosphorzündholzfabriken. Zum ersten Male wurde die acute Phosphorvergiftung von Schneider in Deutschland beschrieben[1]), wo bis zum Jahre 1843 nur 4 ähnliche Fälle bekannt wurden; seitdem kommen dieselben immer häufiger vor, so dass in der ausführlichen Arbeit Levin's schon 44 Fälle angeführt werden. Das sind die am meisten wahrscheinlichen aus den zu jener Zeit in der Literatur etwa über 100 berichteten[2]).

In der dieser Arbeit beigegebenen Versuchstabelle fanden wir keine Notiz über Veränderungen im Knochensystem. Wie es auch zu erwarten war, wurde die ganze Aufmerksamkeit bei den Sectionen auf die Veränderungen der lebenswichtigen Organe gerichtet, und es war hauptsächlich die fettige Degeneration der Leber, welche die allgemeine Aufmerksamkeit der Gelehrten auf sich lenkte, um so mehr als diese Degeneration

[1]) Munk und Leiden, Die acute Phosphorvergiftung. Berlin 1865.

[2]) Studien über Phosphorvergiftung. Dieses Archiv. Bd. 21. 1861.

bei jeder Section sofort in die Augen sprang. So bemerkte schon Hauff, dass er diese Degeneration 11mal unter 12 Vergiftungsfällen beobachtet habe. Veränderungen in den Knochen erwähnte einstweilen niemand, obwohl schon lange vorher (im Jahre 1845) die erste Beobachtung über die Erkrankung des Unterkiefers bei Arbeitern der Zündholzfabriken gemacht wurde. Die Sache ist aber die, dass zur Section nur acute Vergiftungsfälle kamen, wo also eine Veränderung im Knochensystem schwer zu erwarten war. Was aber die Veränderungen, die durch acute Phosphorvergiftung hervorgerufen werden, betrifft, so wurden sie schon in früherer Zeit gut beschrieben: fast alle Forscher nehmlich stimmen darin überein, dass der Phosphor in mehr oder weniger kurzer Zeit eine fettige Degeneration der Leber, der Nieren, des Magens, des Herzens, der willkürlichen und glatten Muscalatur und sogar des Lungenparenchyms hervorruft; zahlreiche Hämorrhagien wurden im ganzen Körper gefunden. Aeusserst interessant ist die schon von Diez[1]) im Jahre 1845 gemachte Beobachtung, dass der specifischen Erkrankung des Unterkiefers nur Leute mit cariösen Zähnen unterworfen sind, — eine Thatsache, mit der auch andere Autoren übereinstimmen, die jedoch, ich weiss nicht weshalb, die Aufmerksamkeit der späteren Forscher weniger auf sich zog.

Bibra, der die in der Literatur bekannten Angaben über die Wirkung des Phosphors auf den thierischen Organismus sehr ungenügend fand, stellte (1847) eine ganze Reihe von Experimenten an. Bei 5 Kaninchen, bei Katzen und einigen Fröschen rief er eine acute Phosphorvergiftung hervor, indem er grosse Stücke des Giftes in den Magen einführte, oder dasselbe in das Wasser warf, in welchem Fische sich befanden. Dabei that er der Wirkungen auf das Knochensystem mit keinem Worte Erwähnung. Als er später künstlich eine specifische Erkrankung der Knochen hervorrufen wollte, unterwarf er Kaninchen in besonders dazu eingerichteten Zellen der Wirkung des Phosphordampfes, wobei in einer Reihe der Versuche eine acute Phosphorvergiftung entstand, in der anderen eine chronische. Die Zahl der diesen Experimenten unterworfenen Thiere betrug mehr als 30. Der Autor

[1]) Bibra und Geist, S. 59.

protocollirt nur einige Versuche. Bei Anführung der Resultate, welche er bei der acuten Vergiftung gewann, lässt er sich betreffs des Knochensystems folgendermaassen aus: Bei allen Thieren, die zur Untersuchung genommen wurden, begegnete man nicht den kleinsten Veränderungen im Knochensystem. Die untersuchten Röhrenknochen, sowie die Knochen des Schädels erwiesen sich vollkommen gesund und an dem Periost war nicht einmal eine Spur von Entzündung zu entdecken. Was die Fälle von chronischer Vergiftung betrifft, so wurden auch hier alle Knochen in normalem Zustande gefunden. Bibra fand in den inneren Organen alle diejenigen Veränderungen, welche auch bei Menschen beschrieben wurden, nur im Kieferknochen gelang es ihm niemals, auch nur Spuren eines specifischen Prozesses zu bemerken. In Anbetracht der oben erwähnten Meinung von Diez, dass die Erkrankung des Unterkiefers in einiger Beziehung zu Erkrankung der Zähne (Freiliegen des Periosts durch Zahnlücken oder wenigstens stark cariöse Zähne selbst) stehe, fing Bibra an, bei gesunden Kaninchen die Zähne zu extrahiren, was ihm indessen misslang: entweder wurden die Zähne gebrochen oder es kam zur Fractur des Unterkiefers selbst; wenn es gelang einen Zahn unverletzt zu extrahiren, so kam dabei doch eine Fractur des Unterkiefers vor. Zwei Kaninchen mit extrahirten Zähnen (und gebrochenem Unterkiefer) wurden einer chronischen Vergiftung mit Phosphordämpfen unterworfen. An der Bruchstelle wurde zwar eine Ablagerung ziemlich lockerer Osteophyten rings um den Callus erreicht, welche nach der Meinung des Forschers bis zu einem gewissen Grade an die Erkrankung des Unterkiefers bei den Arbeitern der Zündholzfabriken erinnerte, aber die Osteophyten hatten nicht jenen engen Zusammenhang mit dem Knochen, welchen er bei Menschen beobachtete.

In der Abhandlung von Senftleben[1]), der sich mehr für das Vorhandensein von freiem Phosphor im Blute acut vergifteter Thiere interessirte, finden wir nur im Protocoll eines einzigen Versuchs (No. 10) kurze Bemerkungen über Veränderungen im Knochensystem: eine unbedeutende Trübung im Knorpel des

[1]) Ueber die Erscheinungen und den anatomischen Befund bei der Phosphorvergiftung. Dieses Archiv. Bd. 36. 1866.

Schultergelenks, wobei in den näher zur Oberfläche liegenden Knorpelzellen Fettkügelchen gefunden wurden; die Markräume der Epiphysen waren mit Blut überfüllt, an einigen Stellen sah man Theilung der Kerne der Knochenmarkzellen.

Wegner[1]), welcher findet, dass die Nachrichten über Veränderungen, die im Organismus durch acute Phosphorvergiftung hervorgerufen werden, genügen, macht darauf aufmerksam, dass wir verhältnissmässig wenig über die Wirkungen kleiner Phosphordosen wissen, die in den Organismus im Verlaufe von Wochen oder gar von Monaten eingeführt werden. Indem er die Arbeit von Bibra erwähnt, findet er die Resultate derselben wenig befriedigend, indem er hauptsächlich die merkwürdige Erkrankung des Unterkiefers dabei im Auge hat, deren Ursache nach wie vor völlig unaufgeklärt blieb. Als nächster Ausgangspunkt für die Ergründung dieser Frage diente ihm der ungewöhnliche Krankheitsverlauf bei einem 18jährigen Gesellen, der einen starken Hieb auf die Wade bekam. Die Wunde nahm bald einen gangränösen Charakter an, welcher auf das Periost überging, das sich auf einer grossen Strecke abhob; die vorgenommene Amputation verhinderte nicht den lethalen Ausgang. Als er erfuhr, dass dieser Arbeiter seit seinem 4. Lebensjahre in einer Zündholzfabrik gearbeitet und dennoch niemals davon gelitten hatte, sondern als ein vollkommen gesunder Mensch erschien, und als auch die Untersuchung des Unterkiefers und der inneren Organe vollständig negative Resultate gab (auf dieses Alles achtete Wegner unbegreiflicher Weise sehr wenig), er andererseits nicht im Stande war, sich den acuten bösartigen Verlauf dieses Falles zu erklären, stellte er die eben erwähnten Thatsachen in ursächliche Beziehung. Und doch war bisher in keinem der unzähligen beschriebenen acuten und chronischen Vergiftungsfälle ein Knochenleiden ausser dem des Unterkiefers erwähnt worden; ja auch in seinen eigenen Versuchen mit acuter Vergiftung gelang es ihm nicht, irgend welche Veränderungen in den Knorpeln und Knochen zu finden. Um sich noch mehr von der Richtigkeit seiner Voraussetzung zu überzeugen, unternahm er eine Reihe von Versuchen in dieser Richtung an Kaninchen, indem er sie im Laufe

[1]) Der Einfluss des Phosphors auf den Organismus. Dieses Archiv. Bd. 35. 1872.

von Wochen und theilweise auch von Monaten mit Phosphor fütterte (die Zahl der Versuche ist nicht angegeben), wobei er sich überzeugen musste, dass seine ursprüngliche Vermuthung sich nicht bestätigte. Kein einziges Mal kam eine Erkrankung des Periosts vor. Nichtsdestoweniger setzte er die Versuche fort und constatirte dabei eine Reihe von interessanten Thatsachen. Wir wollen einen Theil dieser, soweit sie das Knochensystem betreffen, näher darlegen.

In einer Versuchsreihe untersuchte er den örtlichen Einfluss der Phosphordämpfe direct auf das Periost verschiedener Knochen, wobei (die Zahl der Experimente ist auch hier nicht angegeben) augenscheinlich das wirklich stark gereizte Periost eine bedeutend grössere und dichtere Anschwellung hervorbringt, als wenn man sich der Phosphordämpfe nicht bedienen würde. Wegner aber fügte hiebei hinzu, dass beim inneren Gebrauch von Phosphor die Wunden (das Entblössen des Periosts) ebenso schnell heilen, wie unter gewöhnlichen Umständen, so dass der Phosphor offenbar ohne Einfluss auf das Periost bleibt. Zum Zwecke der Ermittelung der Wirkung von kleinen Dosen von Phosphor auf das Knochensystem im Allgemeinen stellte Wegner an verschiedenen Thieren eine sehr grosse Zahl von Versuchen (wie viele, ist nicht angegeben) an. Zu den Versuchen wurden wachsende und schon erwachsene Thiere genommen, wobei die bei beiden gefundenen Erscheinungen etwas variirten. An den Knochen der jungen Thiere zeigten sich die bedeutendsten Veränderungen in der Zone, wo sich der neue Knochen aus dem Knorpel bildet; überall hier wurde das gewöhnliche spongiöse, breitmaschige, viel Knochenmark enthaltende Gewebe durch ein Gewebe ersetzt, das durch Gleichmässigkeit, Compactheit und Dichtigkeit ganz an die corticale Lage des Knochens erinnert; schon das unbewaffnete Auge sieht es in Gestalt eines deutlich bemerkbaren Streifens, der der Kürze wegen von dem Autor Phosphorschicht genannt wurde. Bei der mikroskopischen Untersuchung erweist sich diese Lage als aus gut entwickelter Knochensubstanz bestehend. Hier giebt es keine grossen Markräume mehr, da diese sich bis zu der gewöhnlichen Grösse Haversischer Kanäle der compacten Knochenmasse verkleinert haben, um welche herum Spuren eines lamellösen Baues zu sehen sind. Bei fortdauernder Fütterung geht es endlich

so weit, dass z. B. in den Diaphysenenden alles normale spongiöse Gewebe durch compactes Knochengewebe ersetzt wird, aber bis zur völligen Compactheit der Röhrenknochen (d. h. bis zur Erfüllung des Markkanals durch compactes Gewebe) kommt es, wenigstens bei Kaninchen und Hunden, nicht. Auch das Knochengewebe, das sich zur Zeit der Fütterung mit Phosphor aus Periost entwickelt, bleibt nicht ohne Veränderung. Es erweist sich bei der Untersuchung unter dem Mikroskop gleichfalls viel dichter. Was das corticale Gewebe, das sich vor dem Anfange der Versuche bildete, betrifft, so sklerosirt es bei fortdauernder Fütterung mit Phosphor, namentlich bei relativ starken Dosen, zum zweiten Mal, wobei eine ziemlich grosse Einengung der Haversischen Kanäle entsteht; bis zu ihrer vollen Ausfüllung kommt es aber gewöhnlich nicht.

Da Wegner sich zum Ziele gesetzt hatte, diejenigen Veränderungen zu erforschen, welche entstehen würden, wenn das Thier sehr lange mit Phosphor gefüttert würde, z. B. von der Geburt an bis zur Vollendung des Wachsthums, so nahm er die grössten Würfe von Hunden und Kaninchen (hier kommt wieder die gewöhnliche Ungenauigkeit der Angaben, so dass es unbekannt bleibt, wie viel Thiere zur Untersuchung genommen worden sind) und fütterte die eine Hälfte mit kleinen Phosphordosen, während die zweite unter den üblichen Verhältnissen verblieb. Wie er selbst gesteht, gelang ihm aber diese Reihe von Versuchen gar nicht, da gerade alle diejenigen Thiere, die keinen Phosphor erhalten hatten, umkamen. Bezüglich der am Leben gebliebenen drückt sich der Autor sehr unbestimmt aus; es schien ihm, als ob bei ihnen das Knochensystem und die Musculatur ein stärkeres Wachsthum zeigten; er zweifelt aber, ob schliesslich eine grössere Gewebsmasse dadurch entstand. Was dann die Knochen älterer Thiere betrifft, so wurden bei längerem Füttern mit Phosphor folgende Veränderungen gefunden: das spongiöse Gewebe wird compacter durch Verdickung der Knochenbalken, aber bis zur vollen Sklerose des Gewebes kommt es nicht. Auch das compacte Gewebe wird dichter in Folge einer Verengung der Gefässkanäle; endlich verengt sich die Markhöhle merklich in Folge von Bildung neuer Knochenschichten aus den peripherischen Theilen des Knochenmarks, so dass bei unverändertem

Volumen des Knochens die Wände des Markkanals bedeutend dicker werden. Besonders grosse Dimensionen nimmt dieser Prozess bei Hühnern an, bei welchen es bis zur wirklichen Ausfüllung der Markhöhle durch ächte Knochenmasse kam.

Endlich in einer dritten Reihe von Experimenten, in welchen er die Veränderung in der Neubildung der Knochenmassen bei Brüchen, intraperiostealen Resectionen und periostealen Transplantationen untersuchte, fand er, dass der Gebrauch von kleinen Phosphordosen diese Prozesse bedeutend veränderte. Durch zahlreiche Versuche kam er zu der Ueberzeugung, dass das traumatisch verletzte Periost dabei eine umfangreiche dichtere und dickere Knochenmasse producirt und dass bei Fracturen der Callus die Consistenz des Elfenbeins erreicht, ganz abgesehen davon, dass die Bildung der neuen Knochen bei Resectionen augenscheinlich viel schneller vor sich geht, als unter gewöhnlichen Umständen. Zum Schluss fügt der Autor hinzu, dass er sich des Mittels in Form von Pillen bedient habe.

Indem wir uns mit dieser ausführlichen experimentellen Arbeit bekannt gemacht haben (von der Zahl der Versuche kann man nicht einmal eine annähernde Vorstellung haben, da in allen Fällen der Autor von „zahlreichen Experimenten" spricht), welche die Wissenschaft augenscheinlich mit höchst interessanten neuen Daten bereichert hat, müssen wir unwillkürlich bedauern, dass sie nicht streng wissenschaftlich dargestellt wurde. Man braucht nur die Knochen junger Thiere in verschiedenen Perioden ihres Wachsthums anzusehen, um sich bald zu überzeugen, welche verschiedenen Schnittbilder wir bekommen, schon abgesehen davon, dass vieles von der mehr oder weniger befriedigenden Entwickelung des Organismus abhängt. Unter solchen Umständen ist der einzige Ausweg der, parallele Beobachtungen an Thieren eines und desselben Wurfes zu machen. Eine solche Untersuchungsmethode wurde von Wegner nur in einer Reihe von Versuchen angewendet und auch da ganz erfolglos. Alle Thiere, die zur Controle dienten, erlagen zufälligen Ursachen, was aber den Autor nicht hinderte, auch hier die erwähnten Schlüsse zu ziehen. Sogar als er bei Hühnern eine höchst interessante Erscheinung fand: eine völlige Ausfüllung des Markkanals unter dem Einflusse der Fütterung mit Phosphor, sagt er nicht eine Sylbe darüber, ob er in

diesem Falle Controlversuche gemacht hat. Nur erwähnt er ganz nebenbei, dass es ihm gelang, sichtbare Spuren der Wirkung des Phosphors auf das Knochensystem eines Kindes zu bemerken, nachdem das letztere im Laufe von 2½ Monaten kleine Phosphordosen bekommen hatte, — eine sehr interessante Thatsache, die es verdiente, genauer berücksichtigt zu werden.

Einige Bemerkungen über die Wirkung des Phosphors auf das Knochensystem finden wir in der umfangreichen Arbeit von Korsakow[1]), der, indem er 2 Hunden zusammen mit an Kalksalzen armer Nahrung Phosphor in Pillen eingab (der eine Hund bekam in maximo 2, der zweite 4 Pillen täglich, von denen jede 0,00015 reinen Phosphor enthielt, — durchaus keine geringe Dose), Veränderungen in den Knochen hervorrief, die denjenigen gleich waren, welche bei nur an Kalksalzen armer Nahrung beobachtet werden, während Wegner, als er wachsenden Thieren an Kalksalzen arme Nahrung und zugleich minimale Phosphordosen eingab, fand, dass in den Knochen der Thiere an den Stellen, wo bei genügendem Vorhandensein von Kalk in der Nahrung unter der Einwirkung des Phosphors sich ein sehr dichtes Knochengewebe bildet, — beim Fehlen von Phosphor sein histiologisches Aequivalent sich bildet: nehmlich ein sehr dichtes Osteoidgewebe. Leider verfiel der Autor in einen grossen Fehler, indem er seinen 2 Hunden je 0,0015 Phosphor eingab[2]); es darf daher nicht Wunder nehmen, dass die Thiere bald einer Vergiftung erlagen. Sonderbar ist es aber, dass gerade in diesen Versuchen eine kleine Abweichung von den Angaben Wegner's sich ergab. Dann wurde noch ein Hund mit Phosphor gefüttert mit demselben Endresultat. Dieser letztere Fall ist unter Anderem dadurch interessant, dass der Hund während 2½ Monaten sehr grosse Dosen von Phosphor ertrug: am Anfang täglich 0,0015 und dann sogar 0,003 mit kleinen Unterbrechungen, und

[1]) Zur Frage über die Pathogenese der englischen Krankheit. Moskau 1883. Dissert.

[2]) Die Sache ist nehmlich die, dass bei Wegner ein äusserst fataler Fehler sich einschlich (a. a. O. S. 44), welcher erst nach 12 Jahren durch von Kassowitz verbessert worden ist, — gut, wenn derselbe nur Korsakow in einen Irrthum führte, nicht diejenigen, die das Mittel Kindern eingaben.

dass er trotzdem nicht erlag; im Gegentheil: der Appetit blieb lange sehr gut. Reninger[1]), der die Veränderungen des Knochenmarks bei chronischen Phosphorvergiftungen untersuchte, schenkte bei Sectionen der Veränderung des Knochensystems seine Aufmerksamkeit, dennoch finden wir in den Protocollen seiner Versuche über das Knochensystem nur folgende Angaben: Unter 5 Hunden, welche Phosphor während 1—3 Monaten bekamen, zeigten nur 3 eine Hyperämie des Knochenmarks, während bei den beiden anderen bei der makroskopischen Untersuchung nichts Besonderes gefunden wurde.

Wir sehen also, dass ungeachtet des grossen Interesses der von Wegner angegebenen Daten, seine Arbeit die Aufmerksamkeit der Autoren im Laufe von 12 Jahren wenig beschäftigte. Nur Maas[2]) wiederholte im Jahre 1872 seine Experimente über die Wirkung des Phosphors auf den Verknöcherungsprozess und bekam in den Knochen eben solche Veränderungen des Knochengewebes, eben solche Verdichtungen, wie Wegner. Erst im Jahre 1884 erschien die Untersuchung von Kassowitz[3]), wobei dieser, da er den Arbeiten seines Vorgängers volles Vertrauen schenkte, nur einen Theil von Wegner's Versuchen zu wiederholen sich entschloss, bloss in der Absicht, etwas genauer durch mikroskopische Analyse die sog. Phosphorschicht kennen zu lernen, und hauptsächlich um die Frage zu entscheiden, ob diese Schicht ihre Entstehung einer verlangsamten Bildung der Markräume oder einer beschleunigten Bildung von Knochensubstanz bei normal gebildeten Markräumen verdanke. Was die Thatsachen, die durch Wegner dargestellt waren, betrifft, so hielt er es nicht für möglich, an ihrer Richtigkeit zu zweifeln.

Die Wirkung der minimalsten Phosphordosen untersuchte Kassowitz an 4 jungen Kaninchen von 6—8wöchentlichem Alter, welche den Versuchen während 12, 24, 34, 42 Tagen unterworfen wurden. Bei der makroskopischen Untersuchung der

[1]) Pathologische Anatomie des Knochenmarks bei Phosphorvergiftung. St. Petersburg 1883. Diss.

[2]) Tageblatt der Versammlung deutscher Naturforscher und Aerzte zu Leipzig. 1872.

[3]) Die Phosphorbehandlung der Rachitis. Zeitschr. f. klin. Med. 1884.

Röhrenknochenenden wurde zwischen dem Knorpel und der spongiösen Substanz der Diaphyse ein weisses dichtes Streifchen gefunden, welches nur der Breite nach die normale Lage der hier vorkommenden jungen Knochensubstanz übertraf und lange nicht die Dichtigkeit von compactem Knochengewebe hatte. Bei einer mehr detaillirten Untersuchung dieser sogenannten Phosphorschicht erwies sich, dass sie nichts Anderes darstellte, als eine sehr verbreiterte Zone von entkalktem Knorpel, primären Markräumen und einer metaplastischen Verknöcherung des Knorpels (wir halten uns an die Terminologie des Autors). Was die primären Markkanäle betrifft, so erwiesen sie sich schmäler, als normal; andererseits waren sie sehr weit von einander entfernt, und endlich verzweigten sie sich nicht ihrer ganzen Länge nach, wie es gewöhnlich geschieht. Alle diese Erscheinungen stehen nach Kassowitz' Meinung mit der Verlangsamung des Resorptionsprozesses und der Bildung der Markräume in Zusammenhang, und erscheinen als Endresultat der Verlangsamung der Gefässbildung und -Entwickelung. Die Gefässzweige dringen nicht so weit, wie gewöhnlich, in den mit Kalk durchdrungenen Knorpel ein, sind weit von einander gelagert, haben eine engere Lichtung mit einem der letzteren entsprechenden, weniger starken Diffusionsstrom, sind weniger geneigt zur Bildung von Seitenzweigen und endlich, was das wichtigste ist, die Bildung von breiten, mit einander communicirenden Markräumen ist im höchsten Maasse gehemmt. So sucht Kassowitz die Entstehung der Phosphorschicht zu erklären. Aehnliche Bilder bekam er noch an zwei Kaninchen und einigen Hühnern, welche er mit kleinen Dosen fütterte zwecks Vergleichung mit den Resultaten, die beim Füttern mit grösseren Dosen gewonnen wurden. Versuche letzterer Art wurden an 4 Kaninchen und 6 Hühnern gemacht, wobei im Knochenmark folgende Veränderungen entstanden: Der Zwischenknorpel ist sehr bedeutend erweitert, die sogenannte Phosphorschicht existirt hier zwar schon, aber dem unbewaffneten Auge stellt sie sich als weniger dicht dar, namentlich bei denjenigen Thieren, die verhältnissmässig grössere Dosen bekamen. Bei der mikroskopischen Untersuchung wurde Folgendes gefunden: Die Zone der proliferirenden und hypertrophirten Knorpelzellen war in allen Fällen verbreitert; in einem Falle (wo die grössten

Dosen gegeben waren) verloren beide Schichten die ihnen eigene Dichtigkeit, weshalb die Säulen der Zellen nach der einen oder anderen Seite hin gelagert erschienen. Zwischen den Säulen der Zellen verliefen Gefässe in der Richtung vom Periost zu den primären Markkanälen, — eine Erscheinung, die bei Rachitis grosse Dimensionen annimmt. Die Zone der Kalkablagerung ist unregelmässig, wellig; die primären Markräume sind in ihren oberen, folglich jüngsten Theilen kolbenartig aufgetrieben, zuweilen buchtig erweitert, in allen Fällen mit Blut überfüllt. Im unteren Theile der Phosphorschicht breite, unregelmässige Markräume. Bei dem Kaninchen, das grosse Dosen erhalten hatte, war diese Schicht durch grosse zusammenfliessende Räume in zwei Theile getheilt, welche nur durch einige schmale Balken verbunden waren, so dass es leicht zur Spaltung kommen konnte. Mit einem Worte, es wurden in dieser Versuchsreihe sehr stark ausgesprochene Bilder gewonnen. Aber eine noch mehr bemerkenswerthe Erscheinung trat bei einem Huhne hervor: noch im Leben begann es schwer zu gehen und konnte sich endlich gar nicht bewegen. Bei der Section wurde eine fast völlige Abtrennung aller Epiphysen der unteren Extremitäten gefunden und überhaupt in den Knochen eine scharf ausgebildete Entzündung. Der Autor brachte unter anderen zum Zweck einer Controlbeobachtung in dieselbe Zelle mit den Thieren, die Phosphor bekamen, ein Huhn, welches keinen Phosphor bekam. Dennoch erwies sich bei der Untersuchung der Knochen, dass sie ein volles Bild der Phosphorschicht ohne Zeichen von Reizung ergaben. Dieser unerwartete Befund wird vom Autor dadurch erklärt, dass das Thier wahrscheinlich minimale Dosen von Phosphor zu sich genommen hatte: entweder beim Picken von Speisen von der Diele, die durch Excremente anderer Thiere verunreinigt war, oder in der Form von Phosphordämpfen aus der von den letzteren ausgeathmeten Luft, und dass das allein schon genügte, um eine Phosphorwirkung auf die Knochenneubildung hervorzurufen. Man kann nicht behaupten, dass diese Erklärung sehr überzeugend ist für einen vorurtheilslosen Leser: im Ganzen nur ein Controlthier und auch dieses bekam die charakteristische Phosphorschicht. Endlich gelang es bei Hühnern bei fortgesetzter Fütterung mit Phosphor (70 Tage, 3 Monate, 4 Monate)

mit allmählicher Dosenvergrösserung eine scheinbare Ausfüllung der Markhöhlen zu erhalten; nur füllten sie sich nicht mit compactem Knochengewebe, sondern mit einer unregelmässigen, breitmaschigen, sehr blutreichen Knochenneubildung, welche der Verfasser für das Produkt einer ossificirenden Osteomyelitis hält. Mit einem Worte, grosse Phosphordosen rufen bei Kaninchen und namentlich bei Hühnern leicht einen Entzündungsprozess in den Knochen, im ossificirenden Knorpel und im Knochenmark hervor. Das Phosphorquantum, das keine Reactionserscheinungen hervorrief, war folgendes: für Kaninchen von 6—8wöchentlichem Alter war die tägliche Dosis 15 cmg (Centimilligramm) im Laufe von 12, 24, 34 Tagen, während das Kaninchen, das 42 Tage gefüttert war, wobei es in den letzten 12 Tagen bis zu 30 cmg bekam, schon Reactionserscheinungen an dem Knochengewebe zeigte. Auf diese Weise änderten 300 cmg die Wirkung des Phosphors in ganz entgegengesetzter Richtung.

Scharfe Reactionserscheinungen wurden erhalten, wenn man Kaninchen (von 500,0 Gewicht) während 20, 30, 40, 60 Tagen täglich je 40 cmg eingab. Eine Abtrennung der Epiphysen erfolgte bei einem Huhne, nachdem es bis zu 20 cmg im Laufe von 44 Tagen erhalten hatte, wobei in den letzten 20 Tagen die Dose bis zu 40 cmg vergrössert wurde. Aus allem eben Mitgetheilten folgt, dass Kassowitz bei weitem nicht in Allem die Befunde Wegner's bestätigte, namentlich nicht in dem Theile seiner Arbeit, wo er die Wirkung der kleinen Phosphordosen untersuchte, die keine Entzündung hervorrufen. Zu allererst erwähnt er nur der Veränderungen der unmittelbar unter dem Zwischenknorpel gelegenen Schicht, während er nichts von Veränderungen in der centralen Knochensubstanz meldet. Was die Veränderungen in der mehrgenannten Schicht betrifft, so bestätigt er auch hier lange nicht Wegner, der die Phosphorschicht als aus wirklich wohl gebildetem Knochen bestehend erklärte, während Kassowitz nichts dergleichen fand und die Phosphorschicht für nichts Anderes ansah, als für eine abnorm verbreiterte Zone mit Kalk durchtränkten Knorpels, primärer Markräume und einer metaplastischen Ossificirung des Knorpels; mit einem Worte aller derjenigen Schichten, die auch normal existiren, — nur sind sie vergrössert. Es fragt sich also: wonach soll man

sich bei der Erkennung der Veränderungen richten und wie sie von der Norm unterscheiden? Das Einzige, wodurch der Sache geholfen werden könnte, wäre, Controlbeobachtungen an gesunden Thieren anzustellen, die aber bei Kassowitz leider ganz fehlen. Ein Versuch wurde freilich in dieser Richtung gemacht, aber auch da wurden bei dem zur Controle bestimmtem Huhne Erscheinungen gefunden, die für Phosphor völlig charakteristisch sind.

Man kann auch nicht umhin, die Aufmerksamkeit darauf zu richten, dass schon ein gar zu kleiner Unterschied in den Dosen ganz entgegengesetzte Effekte hervorrief.

Wir müssen ferner die Thatsache betonen, dass aus Kassowitz' Arbeit durchaus nicht folgt, dass Phosphor die Eigenschaft besitzt, den Prozess der Knochenneubildung zu verstärken, was gewöhnlich aus seinen Untersuchungen gefolgert wird. In der Einleitung zu seiner Arbeit sagt er ausdrücklich, dass man „die Bildung der Phosphorschicht a priori mit einer Verstärkung und Beschleunigung einer Knochenneubildung innerhalb normal gebildeter und erweiterter Markräume der spongiösen Substanz in Zusammenhang stellen könne"; aber diese Vermuthung findet bei genauer histologischer Untersuchung nicht die kleinste Unterstützung: im Gegentheil, es wird ganz zweifellos, dass die dichte Phosphorschicht in der neu gebildeten Knochensubstanz einzig und allein der beschränkten und verlangsamten Bildung der Markräume ihre Entstehung verdankt. Mit einem Worte, wir haben es nach Kassowitz hier mit einem verlangsamten Prozess der Resorption des jungen Knochengewebes, das unter dem Zwischenknorpel sich bildet, zu thun.

Zum Schluss halte ich es für nöthig zu bemerken, dass ich so ausführlich einige Arbeiten zu besprechen mir nur aus dem Grunde erlaubte, weil die in Journalen und sogar in speciellen Abhandlungen gelieferten Referate über dieselben leider eine zu geringe Vorstellung von dem Inhalt der von mir citirten Arbeiten geben.

Im Februar 1886 machte ich mich selbst an die Erforschung der Wirkung kleiner Phosphordosen auf die parenchymatösen Organe wachsender Thiere. Bei der Section von Hunden, die 3 Monate lang Phosphor bekommen hatten, entschloss ich mich

aus Wissensdrang, mich genauer mit denjenigen Veränderungen in den Knochen bekannt zu machen, welche den Anstoss zu dem jetzt in der Kinderpraxis bei Rachitis sehr verbreiteten Gebrauch von Phosphor gegeben haben.

Wie gross war meine Verwunderung, als ich bei der Section gar keine Phosphorschicht fand! Das veranlasste mich, meine ganze Aufmerksamkeit auf die Veränderungen der Knochen zu richten.

Zum Versuche wurde gewöhnlich eine schwangere Hündin genommen; als die von ihr gebornen Hündchen 4 bis 5 Wochen alt waren, fing ich an, ihnen Phosphor zu geben. Schon von Anfang der Untersuchungen an überzeugte ich mich, dass jüngere Thiere dazu nicht taugen, da sie zu empfindlich gegen Phosphor sind und oft augenscheinlich minimale Dosen schon Erscheinungen einer chronischen Vergiftung hervorrufen. Gewöhnlich fuhren die jungen Thiere noch 1 bis 1½ Monate nach dem Beginn des Versuches fort, von Muttermilch sich zu nähren; erst später gingen sie zu gewöhnlicher Nahrung über. Von dem ganzen Wurfe bekam nur die eine Hälfte Phosphor, die zweite blieb zur Controle, wobei ich so wählte, dass in beiden Gruppen einander analoge Individuen der allgemeinen Entwickelung und dem Gewichte nach vorkamen.

Da ich es unbequem fand, so kleinen Thieren Phosphor unter die Haut zu bringen, zog ich es vor, ihnen eine Lösung von Phosphor in Oel in den Mund einzugiessen, umsomehr als ja auch Kindern Phospor in dieser Gestalt verabreicht wird. Pillen verwarf ich schon aus dem Grunde, weil sie schwer von so jungen Thieren heruntergeschluckt werden; andererseits fürchtete ich, dass sie von den Thieren, die Muttermilch bekamen, nicht gut verdaut werden würden. Ueberdies kam der Phosphor in unverändertem Zustande in den Magen. Die Fütterung ging so von statten, dass dem Hunde bei breit geöffnetem Munde auf die Zungenbasis eine Phosphörlösung aufgeträufelt wurde, welche das Thier in meiner Gegenwart herunterschluckte. Wiederholte Beobachtungen überzeugten mich, dass die Thiere dieses Mittel mit grossem Vergnügen zu sich nahmen. (Zur Lösung des Phosphors wurde Mandelöl gebraucht.) Ohne Zweifel kam das ganze Quantum in den Magen. Die Phosphorlösung wurde immer von mir selbst bereitet, ungefähr jeden Monat eine frische,

Eine abgewogene Menge von weissem krystallinischem Phosphor wurde, nach sorgfältigem und möglichst schnellem Abtrocknen mit Filtrirpapier, in ein bestimmtes Quantum Oel gebracht. Die ganz mit Oel gefüllte Dose wurde sorgfältig verschlossen und in einem Wasserbade während einiger Stunden bis zum Siedepunkt des Wassers erhitzt, wobei der Phosphor sich langsam auflöste; auf diese Weise bereiteten wir eine Lösung von 1 : 200 (in Berührung mit der atmosphärischen Luft rauchte sie förmlich und gab einen scharfen Phosphorgeruch), aus welcher wir durch Hinzufügen von Oel eine Lösung von 1 : 2000 herstellten. Der letzteren bedienten wir uns bei der Fütterung der Thiere. Bei der Berechnung des Phosphorquantums in einem Tropfen der Lösung wurden die von Reninger gefundenen Daten genommen, die, wie es sich herausstellte, sehr wenig von den Daten von Raymond[1]) abweichen, nach welchen ein Tropfen Phosphoröl 0,0208 wiegt. Reninger fand, dass ein Tropfen seiner Lösung (1 : 50) 0,02021 wog; folglich befand sich in diesem Tropfen 0,00039 reinen Phosphors. Wenn man diese letzte Zahl zu Grunde legt, so findet man, dass ein Tropfen unserer Lösung (1 : 2000) = 0,0000097 reinen Phosphors enthielt (es wird kein grosser Fehler sein, wenn wir der Kürze wegen 0,00001, d. h. 1 cmg rechnen). Was die Dosirung betrifft, so habe ich mich von folgenden Gesichtspunkten leiten lassen: Die von Wegner vorgeschlagene Dose von 15 cmg (0,00015) ist für junge Hündchen zu gross, und zwar aus folgenden Gründen: einerseits existiren Beweise, dass Hunde gegen dieses Gift empfindlicher sind, namentlich in einem so zarten Alter (obgleich das Alter unserer Thiere nur etwas kleiner war, als das bei anderen Autoren); andererseits wollte ich mich den verhältnissmässig kleinen Dosen, die in der Kinderpraxis gegeben werden, nähern. Aus diesem letzten Grunde machte ich folgende Berechnung: die kleinste Dosis, die einem einjährigen Kinde gegeben wird, ist = 50 cmg (0,00050) oder 5 cmg auf jedes kg Gewicht (das Gewicht eines einjährigen Kindes zu 10 kg angenommen). Die entsprechende Menge für ein Hündchen von 300,0 wäre 1,7 cmg (0,000017); diese Menge von Phosphor ist ungefähr in 2 Tropfen unserer Lösung (1 : 2000) enthalten. Mit

[1]) Journal de Pharmacie. 1884. Févr.

dem Alter der Hunde wurde die Dose immer vergrössert (in entsprechender Proportion). In der ersten Kategorie unserer Versuche fingen wir nur zum Schluss an, den Thieren, die schon das Gewicht von 2000,0 hatten, täglich bis zu 20 Tropfen unserer Lösung, was 20 cmg (0,00020) des reinen Phosphors entspricht, d. h. etwas mehr, als jene Dosen, die von anderen Autoren täglich Kaninchen von 400—600 g Gewicht gegeben wurden.

Indem wir solche Dosen den Thieren eingaben, sahen wir, dass in ihrem Allgemeinzustande nichts Besonderes zu bemerken war, so lange sie 1 cmg auf 150 kg Gewicht bekamen; erst als wir zu grösseren Dosen übergingen (1 cmg auf 100 Gewicht), bekamen wir eine Verschlimmerung des Allgemeinzustandes. In der zweiten Kategorie der Versuche (zwei Familien von Hunden) fingen wir mit 1 : 200,0 Gewicht an und fütterten die Thiere mit solchen Dosen bis zum Schlusse der Beobachtung. In der dritten Kategorie der Versuche endlich (5 Hunde, 5 Kaninchen und noch ein Hündchen besonders) gaben wir die kleinsten Phosphormengen, nur 1 cmg auf 300,0 Gewicht eines Hundes und eben solche Menge auf 200,0 Gewicht eines Kaninchens. Die Dosis wurde in dieser Versuchsreihe auch bis zum Schlusse der Versuche nicht vergrössert.

Was die Gründe betrifft, die uns veranlassten, die Versuche in drei Kategorien zu theilen, so kam das folgenderweise: Bei der Section der Thiere der ersten Reihe waren wir verwundert, als wir ein volles Bild einer chronischen Phosphorvergiftung fanden, was wir gar nicht bezweckt hatten; deshalb gingen wir zu kleineren Dosen über (die zweite Kategorie), aber als wir uns überzeugten, dass auch hier keine wohlthätige Wirkung des Phosphors im Sinne einer Einwirkung auf das Knochenwachsthum zu bemerken war, sahen wir uns gezwungen, die Dosen noch mehr zu verkleinern (die dritte Kategorie), bei welcher der Phosphor schon als völlig indifferent sich erwies. Während der ganzen Versuchszeit wurden immer Vergleiche zwischen den Thieren, die Phosphor bekamen, und den zur Controle dienenden gemacht, wobei es nicht einmal gelang zu bemerken (in den zwei letzten Kategorien, wo die Thiere bis zum Schluss gesund geblieben sind), dass die Einführung von minimalen Phosphordosen irgend welche günstige Wirkung, soweit das Ergebniss dem

unparteiischen Beobachter zugänglich ist, erzeuge. Der grösseren Genauigkeit halber haben wir wöchentliche Wägungen der Versuchsthiere angestellt, die wir unten anführen. Was das von einzelnen Thieren aufgenommene Phosphorquantum betrifft, so wurde z. B. ein volles Bild einer chronischen Vergiftung schon durch 600 cmg (0,00600) hervorgerufen, wobei im Laufe von 3 Monaten die tägliche Dosis allmählich von 1 cmg auf 15 stieg; das Hündchen (No. 2 der ersten Kategorie) stieg in dieser Zeit von 326 auf 1355 g Gewicht. In der zweiten Kategorie, wo Vergiftungserscheinungen schon nicht mehr zu erkennen waren, bekam z. B. der Hund No. 7 im Laufe von 3 Monaten 998 cmg. Die tägliche Dosis stieg von 5 auf 15 cmg. Das Gewicht des Hundes stieg unterdessen von 1085 auf 3055.

Endlich in der letzten Kategorie, wo die Thiere bis zuletzt gesund blieben und wo bei der Section kein einziges Organ sich von den Organen normaler Thiere unterschied, nahm z. B. das Hündchen No. 20 im Laufe von 1½ Monaten 247 cmg ein; die tägliche Dosis stieg von 2 auf 8 cmg. Das Gewicht des Hundes erhob sich von 636,0 auf 2750 g.

Aus allem Gesagten kann man schliessen, dass Phosphor in der Menge von 10 cmg auf 1 kg Gewicht eines Hundes ein volles Vergiftungsbild hervorruft, in der Menge von 5 cmg auf 1 kg Gewicht die allgemeine Ernährung beeinträchtigt und endlich in der Menge von nur 3,3 cmg unschädlich bleibt. Die letzten Dosen wurden von uns den Hündchen während 2 Monaten gegeben; welche Folge eine längere Fütterung hervorrufen würde, wissen wir nicht.

Erste Kategorie der Versuche.

5 vollständig gesunde Hunde, Anfang Februar 1886 geboren, bekommen Muttermilch: 3 erhalten eine Lösung von Phosphor (No. 1, 2 und 3), 2 dienten zur Controle. Der Beginn der Versuche fand am 5. März statt.

Vom 5. März bis zum 21. April einschl. entwickelten sich alle Hunde gut, waren stets munter, frisch, assen mit grossem Appetit.

Am 21. April wurde bemerkt, dass der Hund No. 1 müde, apathisch wurde, sich immer in dunkle Winkel verkroch; diese Erscheinungen verschwanden jedoch nach 3 4 Tagen ganz und es gelang nicht mehr, etwas Besonderes an ihm zu beobachten. Am 1. Mai wurde wieder bemerkt, dass der Hund No. 1 sich langweilte, sich wie früher in dunkle Winkel verkroch und offenbar weniger als seine Altersgenossen frass; mehr wurde nicht bemerkt. Bis zum 30. April

Tabelle 1.

Datum	Hund No. 1 Gewicht	Hund No. 1 Zahl der Tropfen	Hund No. 2 Gewicht	Hund No. 2 Zahl der Tropfen	Hund No. 3 Gewicht	Hund No. 3 Zahl der Tropfen	Hund No. 4 Gewicht	Hund No. 5 Gewicht
5. März	357	2	326	2	442	3	372	334
12. -	446	3	378	2	543	3	464	411
19. -	495	3	406	2	581	3	505	467
26. -	714	4	570	3	879	5	697	626
2. April	942	6	717	4	1145	7	927	808
9. -	1141	7	878	5	1381	9	1133	985
16. -	1322	8	1140	7	1717	12	1337	1237
23. -	1544	11	1245	10	2043	15	1580	1440
30. -	1646	13	1243	11	2126	19	1699	1509
7. Mai	1530	15	1423	11	2258	21	1728	1546
14. -	1575	15	1530	13	2430	24	1970	1640
21. -	1635	15	—	13	2780	26	2175	1825
28. -	1950	16	1355	—	2985	28	2280	1915
4. Juni	1615	16	—	—	2935	30	2360	
11. -	1700	17	—	—	3185	31	2595	
18. -	1575	15	—	—	3320	33	2775	
25. -	1580	15	—	—	3375	33	2730	
12. August	—	—	—	—	4143	41		

ging die Gewichtszunahme des Hundes ziemlich schnell und beständig vorwärts. Erst am 7. Mai wurde bemerkt, dass der Hund abnahm, aber er unterschied sich, wie vorher, durch nichts von den anderen. Dann, wie aus der Tabelle zu ersehen ist, fängt sein Gewicht an zu schwanken. Am 20. Juni steht der Hund merklich zurück in seiner Entwickelung. In den letzten 2 Wochen ist der Appetit vermindert, sonst unterschied er sich durch nichts von den anderen. Da der Hund sich in der letzten Zeit offenbar schlecht entwickelte, entschloss ich mich, ihn gleichzeitig mit dem ihm dem Gewicht nach entsprechenden Hunde No. 4, der zur Controle diente, zu tödten. Ueber die Resultate der Section war ich sehr erstaunt: Der Hund No. 1, der Phosphor bekommen hatte, zeigte Folgendes: Das Unterhautfettgewebe schlecht entwickelt, schwach, rosa Schattirung; in der Brusthöhle 100 ccm durchsichtiger, seröser Flüssigkeit, von eben solcher Flüssigkeit in der Bauchhöhle etwa 200 ccm. Die Lungen collabirt, überall etwas Luft enthaltend, meistens dunkelroth gefärbt, keine Verdichtungen, beide Pleurablätter glatt, durchsichtig, ohne Veränderungen. Die Musculatur des Herzens erschlafft, auf der Schnittfläche deutlich gelbe Nüance. Die Leber von hellbleichgelber Farbe, rosa, dicht, brüchig, knirscht beim Schneiden, ihre Kapsel stark. Die Gallenblase durch eine dicke, dunkelgrüne Flüssigkeit ausgedehnt. Die Theile der Leber, der Därme und des Mesenterium, welche der Blase anliegen, sind gelbgrün gefärbt. In den Nieren ist die Rinde hyperämisch, die Marksubstanz bleich, die Nierenoberfläche bleich, die Kapsel lässt sich leicht abziehen. Pankreas bleich, blutarm. Die Schleimhaut des Magens

und der Därme bleich, von schwachgelber Nüance, mit einer grossen Menge klebrigen Schleims bedeckt. Flüssiges, hellrothes Blut. Das Gewicht der Leber 100,0.

Die Section des Hundes No. 4 gab ein Bild, das dem eben beschriebenen ganz entgegengesetzt war. Alle Organe normal, das Unterhautfettgewebe reichlich, von weisser Farbe. Eine gelbliche Nüance in den parenchymatösen Organen wurde vermisst. Die Leber weich, von dunkelrother Farbe, ihr Gewicht 167 g.

Der Hund No. 2 bekam Phosphor auch vom 5. März an und entwickelte sich bis zum 14. Mai ganz regelmässig, stets an Gewicht zunehmend, und gar keinen Unterschied vom Controlhund No. 5 darstellend. Vom 14. Mai fingen wir an zu merken, dass der Hund offenbar ohne jeden Grund abzumagern anfing, matt, apathisch wurde und dass sein Appetit merklich vermindert war. Weitere Abweichungen von normalen Functionen gelang es uns nicht, an ihm zu bemerken.

Am 29. Mai wurden die Hunde No. 2 und No. 5 getödtet. Bei der Section des ersteren wurde Folgendes gefunden: Unterhautfettgewebe wenig entwickelt, die Lungen frei, collabirt, enthalten wenig Luft, ungleichmässig gefärbt, in den unteren und hinteren Theilen dunkelroth; die Vorhofshöhlen durch lockere Stücke dunklen Blutes ausgedehnt; die Herzmusculatur zeigt auf der Schnittfläche eine gelbliche Nüance. Die Gallenblase ist mit einer dunkelgrünen, fadenziehenden Flüssigkeit überfüllt. Die Theile der Leber, die der Blase anliegen, grün gefärbt. Die Leber gross, dicht, gleichmässig hellbleichgelb gefärbt. Das Blut überall flüssig, hellroth. Die Schleimhaut des Magens und der Därme sehr blass, mit gelblicher Nüance. Bei der Section des Hundes No. 5 fanden wir alle Organe normal: Unterhautfettgewebe sehr mächtig, in den parenchymatösen Organen keine Spur von gelblicher Nüance. Die Leber gross, dunkelroth gefärbt, mit Blut überfüllt. In den Gefässen dunkles, dichtes Blut.

Der Hund No. 3 entwickelte sich vom 5. März bis zum 12. August ganz normal, nahm rasch zu und unterschied sich scharf von den anderen Hunden durch seinen sehr guten Ernährungszustand (siehe Tabelle). Am 12. August wurde bemerkt, dass er sich langweilte, sich immer in dunkle Winkel verkroch, aber keine weiteren Besonderheiten darbot. Nach 2—3 Tagen erholte er sich ganz. Am 8. September wieder eine Verschlimmerung: er verlor den Appetit, fing an, rasch abzunehmen und wurde apathisch. Getödtet am 10. September. Resultate der Section: Unterhautfettgewebe spärlich, sehr locker; die Lungen stark collabirt, ganz frei, gleichmässig bleichrosa gefärbt, enthalten wenig Blut, an den Rändern aufgeblasen; einzelne Partien, die einen grossen Theiles eines Lobus einnehmen, ganz luftleer, der Dichtigkeit nach der Haut ähnlich, zusammengeschrumpft, aber keine knotigen Verdichtungen darstellend. Beide Pleurablätter trocken, glatt, ohne Trübungen. Das Pericardium fettarm, welk. Die Herzmusculatur bleich, welk, blutarm, zeigt auf der Schnittfläche eine unbedeutende gelbliche Nüance. Die Leber nicht gross, von dunkler, rothbrauner Farbe; die die Gallenblase

berührenden Lebertheile hellbraun gefärbt. Das Lebergewebe dicht, schwer zerreissbar (an der Rissstelle ziehen sich von einer zur anderen Seite Fäden). — Die Schnittfläche muscatartig, die Gallenblase durch eine dicke, klebrige, dunkelgrüne Flüssigkeit ausgedehnt. Das Gewebe der Leber knirscht beim Zerschneiden. Die Milz welk. Die Nierenkapsel kann nur mit Mühe abgezogen werden, indem sie Stücke vom Nierenparenchym mit sich nimmt. Die Schleimhaut des Magens und Darms blass, mit schwachgelblicher Nüance.

Die Knochen aller dieser Thiere zeigten bei genauer mikroskopischer Untersuchung absolut keine Abweichung von der Norm.

Zweite Kategorie der Versuche.

1. 9 Hunde von einer Mutter, alle sehr gut genährt; 5 von ihnen (No. 6, 7, 8, 9 und 10) bekamen vom 15. Juli an Phosphor, 2 vom 30. August an, die 2 letzten wurden zur Controlbeobachtung aufbewahrt. Die Resultate der Wägungen und die Zahl der Tropfen der Lösung, die jedem Hunde eingegeben wurden, sind aus folgender Tabelle zu ersehen:

Tabelle 2.

Datum	Hund No. 6		Hund No. 7		Hund No. 8		Hund No. 9		Hund No. 10		Hund No. 11		Hund No. 12	Hund No. 13		Hund No. 14
	Gewicht	Zahl der Tropfen	Gewicht	Zahl der Tropfen	Gewicht	Zahl der Tropfen	Gewicht	Zahl der Tropfen	Gewicht	Zahl der Tropfen	Gewicht	Zahl der Tropfen	Gewicht	Gewicht	Zahl der Tropfen	Gewicht
15. Juli	1062	5	1085	5	991	5	886	4	1140	5	848	—	1027	1014	—	798
23. -	1281	6	1361	6	1166	6	1125	5	1390	6	1039	—	1214	1266	—	1012
29. -	1510	7	1484	7	1320	7	1259	6	1514	7	1200	—	1480	1501	—	1085
12. Aug.	1850	9	1850	9	1640	8	1503	7	1735	8	1400	—	1995	1600	—	1210
19. -	2125	11	2315	12	1850	9	1775	8	2260	12	1615	—	2295	1915	—	1375
3. Sept.	1795	8	2695	13	1725	8	1535	7	2445	12	1715	8	2985	1965	9	1865
10. -	—	—	2765	14	1715	8	—	—	2565	13	1835	9	2685	2025	10	1885
17. -	—	—	3055	15	—	—	—	—	2765	14	1935	10	2735	2235	11	1800.

4 Hunde (No. 7, 9, 12 und 13) boten während der ganzen Beobachtungszeit gar keine Abweichungen von der Norm dar, indem sie immer zunahmen. Der Appetit blieb bis zum Schluss der Beobachtungen gut. Die Section zeigte absolut keinen Unterschied zwischen den Organen der Thiere, die Phosphor bekommen hatten, und denjenigen, die ihn nicht bekamen, ausser dass bei den ersten das Unterhautfettgewebe schlechter entwickelt, welker und weniger weiss war. Die Knochen zeigten nicht die geringsten Veränderungen.

Die übrigen 5 Hunde (No. 6, 8, 10, 11 und 14) entwickelten sich bis zum 17. September ganz normal, nahmen rasch zu und boten gar keine Abweichungen von der Norm dar. Am 18. September erkrankten plötzlich 2 von ihnen (No. 8 und 11) an voller Appetitlosigkeit, starkem Erbrechen und Durchfall und starben nach 2 Tagen. In den nächsten Tagen erkrankten

noch 3 (No. 6, 10 und 14) und starben auch bald. Bei der Section dieser Thiere wurden ganz gleiche Veränderungen gefunden; deshalb erlaube ich mir nur das Sectionsprotocoll des Hundes No. 8 (vom 21. Sept.) wiederzugeben.

Unterhautfettgewebe wenig ausgebildet. Pleurahöhle frei, die Pleuraoberflächen glatt, durchsichtig. Das Lungenparenchym blass, blutarm, enthält Blut genug, keine Verdichtungen. Das Pericardium fettarm, die Herzmusculatur blass, welk; die Herzhöhlen mit Gerinnseln dicken Blutes überfüllt. Die Leber äusserst welk, blass, leicht zerreisslich, auf der Schnittfläche blutarm; die Grenzen der Läppchen verwischt. Die Gallenblase durch eine grosse Menge dunkelrothgrüner, klebriger, dicker Flüssigkeit ausgedehnt. An der Berührungsstelle der Blase mit der Leber ist die letztere gelblich gefärbt. In den Nieren sind die Rinde und die Marksubstanz scharf von einander getrennt, wobei die erste aus deutlich hervortretenden weisslichen Streifen besteht. Die Kapsel nimmt beim Abziehen Stücke des Nierenparenchyms mit. Die Milz und das Pankreas bieten nichts Besonderes dar. Auf der Magenschleimhaut submucöse Hämorrhagien und flache Geschwürchen, — beide in beträchtlicher Menge. In den Gedärmen eben solche Hämorrhagien und Geschwüre. Das Blut dunkel, dicht.

Bei der mikroskopischen Untersuchung der Knochen dieser plötzlich gestorbenen Thiere bemerkten wir in ihnen nichts Abnormes; nur entdeckten wir dieselben Veränderungen, wie in den Knochen der übrigen Thiere dieser Kategorie.

2. 3 Hunde (No. 15, 16 und 17), alle von einer Mutter, 5 Wochen alt. Phosphor bekamen nur die 2 ersten. Die Versuche begannen am 4. October 1886 und dauerten 1½ Monate. Am Anfang war das Gewicht der Hunde fast gleich (etwa 450 g); deshalb fingen wir an, ihnen je 2 cmg täglich zu geben. Die Dosis wurde später gesteigert, aber immer innerhalb bestimmter Grenzen von 1 cmg auf 200,0 Gewicht. Bis zum Schluss der Beobachtungen blieben alle Hunde ganz normal, nur mit dem Unterschiede, dass diejenigen, die keinen Phosphor bekamen, sich etwas besser entwickelten; es gelang nicht, an ihnen krankhafte Veränderungen zu bemerken. Bei der Section erwies sich nur, wie in der vorigen Reihe von Beobachtungen an 9 Hunden, dass die Menge des Unterhautfettgewebes bei den mit Phosphor gefütterten Thieren viel geringer, als bei den zur Controle genommenen, war. Das Fett war etwas weniger weiss. Es gelang nicht einmal, die kleinste, gelbliche Nüance in der Leber oder in anderen parenchymatösen Organen zu bemerken.

In den Knochen aller Thiere dieser Kategorie wurde nichts Abnormes gefunden.

Dritte Kategorie der Versuche.

1. Hund No. 18, sehr gut genährt, Gewicht 1320,0. Der Versuch begann am 25. October 1886 (je 1 cmg auf 300 g Gewicht). Das Thier nahm

rasch an Gewicht zu und am 26. März 1887, als das Thier getödtet wurde, war das Gewicht bis auf 5400 g gestiegen. Während der ganzen Beobachtungszeit (5 Monate und 1 Tag) war der Gesundheitszustand des Hundes sehr gut; es wurde kein einziges Mal irgend welche Abweichung von der Norm bemerkt. Die Phosphormenge, die dem Hunde gegeben wurde, stieg in der letzten Zeit bis zu 18 Tropfen unserer Lösung, was 18 cmg reinen Phosphors entspricht.

2. Eine Hunde-Familie (No. 19, 20, 21, 22, 23), alle gesund und gut entwickelt, wurde 3 Wochen nach der Geburt, am 29. März 1887, dem Versuche unterworfen. Der Phosphor wurde (im Verhältniss von 1 cmg auf 300,0 g Gewicht) 3 Hunden (No. 19, 20, 21) gegeben, während die 2 anderen zur Controle blieben. Schon bald nach dem Beginne der Beobachtung erwies sich, wie in den vorigen Versuchen, dass nicht alle Hunde, die von einer Mutter geboren waren und unter ganz gleichen Bedingungen lebten, sich gleich entwickelten, was jedoch vom Phosphor nicht abhängt, da gewöhnlich diejenigen Thiere in der Entwickelung zurückblieben, die noch vor dem Beginne der Versuche das minimale Gewicht dargeboten hatten. Sie wurden offenbar, kraft irgend welcher Bedingungen, weniger lebensfähig geboren; diesen Umstand muss man bei vergleichender Beobachtung stets im Auge behalten.

In den folgenden Tabellen sind die Resultate der Wägungen und die Phosphordosen angegeben:

Tabelle 3.

Datum	Hund No. 19		Hund No. 20		Hund No. 21		Hund No. 22	Hund No. 23
	Gewicht	Zahl der Tropfen	Gewicht	Zahl der Tropfen	Gewicht	Zahl der Tropfen	Gewicht	Gewicht
29. März	496	1	636	2	486	1	626	606
4. April	566	2	866	3	489	1	896	871
11. -	661	2	1171	4	661	2	1204	1161
18. -	911	3	1506	5	846	3	1546	1386
25. -	1146	4	1831	6	1046	3	2031	1706
2. Mai	1366	4	2266	7	1126	4	2526	2136
9. -	1500	5	2750	9	1450	5	3050	2600
16. -	—	—	—	—	1526	5		

Während der ganzen Beobachtungszeit blieben alle Hunde gesund. Ihr Gewicht stieg allmählich und dem entsprechend wurde auch die Dosis des Phosphors vergrössert. Am 12. Mai wurden 2 Hunde (No. 20 und 23), die dem Gewicht und der allgemeinen Entwickelung nach nahe zu einander standen, secirt. Am 14. Mai wurden noch 2 Hunde (No. 19 und 22) und endlich am 19. Mai der Hund No. 21 secirt.

3. 5 Kaninchen (No. 24—28). Der Versuch begann am 7. März 1887, ungefähr 1 Monat nach der Geburt; alle Thiere vollständig gesund. Die von Anderen solchen Thieren gegebenen Dosen in Acht nehmend, verordneten auch

wir ihnen je 1 cmg auf 200,0 g Gewicht. Solche Dosen wurden bis zum Schluss der Beobachtung gegeben.

Tabelle 4.

Datum	Kaninchen 24		Kaninchen 25		Kaninchen 26		Kaninchen 27	Kaninchen 28
	Gewicht	Zahl der Tropfen	Gewicht	Zahl der Tropfen	Gewicht	Zahl der Tropfen	Gewicht	Gewicht
7. März	198	1	190	1	172	1	180	140
14. -	282	1	285	1	239	1	262	197
21. -	376	2	375	2	336	1	351	293
28. -	521	2	520	2	464	2	521	421
4. April	596	3	631	3	574	3	631	504
11. -	661	3	706	3	656	3	701	571
18. -	691	3	716	3	681	3	736	611
25. -	741	3	796	4	—	—	—	676
9. Mai	851	4	936	5	—	—	—	836
16. -	911	4	1031	5	—	—	—	886

Während der ganzen Beobachtungszeit blieben die Kaninchen ganz gesund. Am 22. April wurden 2 davon getödtet (No. 26 und 27), am 19. Mai No. 25 und endlich am 22. Mai die letzten 2 (No. 24 und 28).

Die Ergebnisse der Sectionen bei allen diesen Thieren waren so übereinstimmend, dass wir keine Nothwendigkeit einsehen, sie alle genau anzuführen, um so mehr als alle Organe ganz normal erschienen. In den parenchymatösen Organen wurde keine gelbliche Nüance beobachtet und die Thiere erwiesen sich als ganz gut genährt, indem sie eine bedeutende Schicht von Fettgewebe hatten. Die Knochen der Thiere, die Phosphor bekommen hatten, unterschieden sich durch nichts von den Knochen der Controlthiere.

Wir sehen also, dass in allen 3 Versuchskategorien, wo wir verschiedene Phosphordosen anwendeten, von denen manche ganz unwirksam blieben, andere dagegen das volle Bild einer chronischen Vergiftung durch Phosphor, wie es die Sectionen ergaben, hervorriefen (die Leber der Thiere der ersten Kategorie zeigte bei mikroskopischer Untersuchung eine körnige fettige Degeneration), es uns kein einziges Mal bei der makroskopischen Untersuchung gelang, irgend welche Veränderung in dem Knochensystem zu bemerken. Jenes Streifchen von compacter Knochensubstanz unter dem Zwischenknorpel, von welchem Wegner spricht, bekamen wir nicht. Niemals sahen wir auch, dass alles spongiöse Gewebe in der jungen Knochenschicht unter dem Zwischen-

knorpel durch ein compacteres Gewebe ersetzt worden wäre, wie es bei demselben Autor Bild 7 Tafel II zeigt. Was die Breite der eben erwähnten Schicht betrifft, die nach Kassowitz gerade unter dem Einfluss minimaler Phosphordosen sich verbreitert, so können wir diese Angabe auf Grund unserer Beobachtungen nicht bestätigen, müssen vielmehr darauf aufmerksam machen, dass die Breite dieser Schicht nicht nur bei Thieren eines und und desselben Alters, sondern sogar bei den von einer Mutter gebornen und unter ganz gleichen Verhältnissen lebenden innerhalb der weitesten Grenzen schwankt. Wir erwähnten bereits, dass schon vor dem Beginn der Versuche die Thiere beim Wiegen bedeutende Unterschiede darboten, nach welchen man mit grosser Wahrscheinlichkeit den weiteren Entwickelungsgang eines oder des anderen Hundes voraussagen konnte, vorausgesetzt natürlich, dass keine Nebenumstände, wie Krankheiten, sich einmischten. Nach allem oben Gesagten ist es klar, dass, wenn wir einerseits einen Knochen eines gut entwickelten Thieres, andererseits einen Knochen eines Thieres, das sich aus irgend welchen Ursachen schlecht entwickelte, nehmen, man leicht einen Unterschied in der Länge der Knochen und in der Breite der einen oder der anderen Schicht finden kann. Indem wir die Möglichkeit solcher Fehler in Betracht zogen, nahmen wir immer nur solche Thiere, die ihrer Entwickelung nach sich nahe standen, zum Vergleich (was sich gewöhnlich durch den minimalen Unterschied im Gewicht ausdrückte); unter diesen Verhältnissen fanden wir bei der makroskopischen Untersuchung in den Knochen keinen Unterschied.

Der allgemeine Eindruck ist also der, dass die Knochen aller dieser Thiere sich durch nichts unterscheiden. Als wir uns ferner zum Ziele setzten, die Dicke der Schicht von jungem Knochen, der unter dem Zwischenkorpel liegt, zu ermitteln, sahen wir, dass, wenn es auch Unterschiede giebt, sie jedenfalls sehr klein sind. Mehr oder weniger genau zu messen ist jedoch ganz unmöglich, denn das spongiöse Gewebe schwindet an dem dem Knochenmark zugewendeten Ende nur allmählich, indem es hie und da Inseln zurücklässt. Darum muss man ganz willkürlich einen Punkt wählen und es kann natürlich von Genauigkeit unter solchen Umständen keine Rede sein. Deshalb be-

schlossen wir, nur die Breite der dichteren, gleich unter dem Knorpel gelegenen Schicht in Zahlen darzustellen. Aber auch hier haben diese Maasse nur einen ungefähren Werth, da der Uebergang der dichteren Schicht in die spongiöse sich ganz allmählich vollzieht. Die Messungen dieser Schicht stellten wir an Längsschnitten des von jedem Thiere genommenen vorderen rechten Oberschenkels an; wir wählten einen constanten Punkt und auf der durch diesen Punkt geführten senkrechten Linie machten wir unsere Messungen. Den Punkt aber bestimmten wir folgendermaassen: Die untere Fläche der Epiphyse dieses Knochens deckt nicht ganz die ihr zugewendete obere Fläche der Diaphyse, so dass zwischen beiden Flächen sich ein Winkel bildet; auf der senkrechten Linie, die durch diesen Winkel geht, maassen wir. Die Zahlen für die Hundefamilie der 3. Kategorie, die von uns ermittelt sind, waren folgende:

Tabelle 5.

	Breite der Schicht	Länge des ganzen Knochens
Hund No. 20	4 mm	72 mm
Hund No. 23	4½ -	72 -
Hund No. 22	3 -	76½ -
Hund No. 19	4 -	59 -
Hund No. 21	1 -	60 -
Kaninchen No. 27	2½ -	68 -
Kaninchen No. 26	2 -	68 -
Kaninchen No. 24	2 -	57 -
Kaninchen No. 28	1½ -	55 -

Aus dieser Tabelle ersehen wir, dass wirklich ziemlich grosse Unterschiede sich herausstellten; aber wenn man zum Vergleich Knochen sich entsprechender Thiere nimmt (z. B. Kaninchen No. 26 und 27 und Hunde No. 20 und 23), so werden die Breiten dieser Schicht freilich auch variiren, jedoch nur um ½ mm. Indem wir aber das erwägen, was wir früher gesagt, nehmlich, dass man bei der Messung den unteren Punkt willkürlich auswählen muss, so können wir diesen Zahlen durchaus keine entscheidende Bedeutung beimessen; im Gegentheil, sie überzeugen uns, dass diese Schicht gleich breit bei den Versuchsthieren, wie den Controlthieren, ist.

Zu den mikroskopischen Untersuchungen wählten wir gleichnamige Knochen der einen und der anderen Thiere. Meistentheils dienten uns zur Untersuchung die rechte vordere Hüfte und die linke hintere, wobei wir einen dieser Knochen nur der Länge nach durchsägten und dann zu mikroskopischen Vergleichen in Alkohol brachten; den anderen durchsägten wir auch Anfangs der Länge nach in 2 möglich gleiche Theile, dann trennten wir die Epiphysen sammt einem Theile der Diaphysen bis zum Markkanal ab. Da wir die Absicht hatten, die topographischen Beziehungen der unter dem Zwischenknorpel gelegenen Schichten des jungen Knochens zu erforschen, so mussten wir verhältnissmässig grosse Präparate machen, was die Untersuchung bedeutend erschwerte, da man den Kalk aus ziemlich grossen Knochenstücken ausziehen musste. Zur Erweichung der Knochen nahmen wir folgende Lösungen: Acid. chromicum 0,5—0,3 pCt., Acid. muriat. 0,1 pCt. und endlich Müller'sche Lösung mit Hinzufügung eines kleinen Quantums Ac. mur. (ungefähr bis zu 0,1 pCt.). Aber bald mussten wir wegen der nicht völlig günstigen Resultate von den beiden letzteren Flüssigkeiten absehen. In Chromsäurelösung wurden die Knochenstücke entweder bald nach der Section (sorgfältig von Weichtheilen gereinigt) gebracht oder erst, nachdem sie ein wenig zur Fixirung der Elemente in concentrirtem Alkohol gelegen hatten. (Diese letzte Methode erwies sich als besser, aber die Knochen wurden dann in Chromsäurelösung erst nach dem Ansziehen des Alkohols durch Waschen in Wasser während 24 Stunden gebracht). Die Chromsäurelösung wurde fast alle 3—4 Tage gewechselt; sobald wir merkten, dass keine Inseln von compacter Substanz mehr da waren, sistirten wir die Erweichung. Hiebei muss ich bemerken, dass gute Resultate bei dieser Bearbeitungsmethode nur bei der grössten Vorsicht zu erhalten waren. Kaum lag ein Knochenstück in der Lösung einige Tage länger, so wurde es schon zu ferneren Untersuchungen untauglich, — es kamen dabei äusserst brüchige Schnitte heraus und beim Waschen fielen die in den Maschen der spongiösen Substanz gelegenen Stücke heraus. Die entkalkten Knochenstücke wurden sehr sorgfältig mit fliessendem Wasser während 24—36 Stunden gewaschen, dann wieder auf einige Tage in concentrirten Spiritus

gebracht, wodurch es erreicht wurde, dass das Präparat in verschiedenen Theilen fast dieselbe Dicke hatte. Mit dem darauf folgenden Einlegen in Gummiarabicum-Lösung waren wir unzufrieden (in Gummi arabicum wurden die Knochenstücke sofort nach der Waschung in Wasser hineingethan), da beim Ausziehen des Gummi arabicum viele Präparate verdorben wurden, weil dabei der ganze Inhalt des spongiösen Gewebes herausfiel. Deshalb gebrauchten wir mehr eine Celloidinlösung (zu gleichen Theilen absoluten Alkohol und Aether), wobei das Präparat, nachdem es 12 Stunden in Spiritus gelegen hatte, in Spiritus, zu dem etwas Aether beigemischt war, übertragen wurde; dann wurde es auf 24 Stunden in eine flüssige Lösung von Celloidin (wodurch erreicht wurde, dass die ganze Dicke des Stückes sich durchtränkte) und für die nächsten 24 Stunden in eine dichtere Lösung gebracht. Aus dem Celloidin herausgenommen und damit auf Korken befestigt, wurden die Präparate in 50procentigen Spiritus gebracht, wo sie für die Untersuchungen conservirt wurden. Zur Färbung benutzten wir Ammoniakcarmin, Hämatoxylin und Pikrocarmin, wobei wir uns überzeugten, dass die Präparate nach langer Bearbeitung mit Chromsäure durch alle diese Farben sehr gut gefärbt wurden, mittelst Carmin und Pikrocarmin aber nur sehr langsam, vorausgesetzt dass alle Chromsäure durch das Auswaschen entfernt war. Am besten war für unsere Zwecke die Färbung durch Ammoniakcarmin. Wir liessen die Schnitte in dieser Lösung etwa 24 Stunden, dann wuschen wir sie in destillirtem Wasser, ohne eine kleine Quantität von Essigsäure hinzugefügt zu haben. Es färbte sich dabei nur das Knochengewebe, so dass schon für das unbewaffnete Auge der Grad seiner Verbreitung gut sichtbar war. Das Pikrocarmin wurde von uns nach dem Recept von Friedländer[1]) bereitet. Auch in dieser Farbe hielten wir die Schnitte etwa 24 Stunden; zum Waschen gebrauchten wir dann Wasser, dem einige Tropfen einer gesättigten Pikrinsäurelösung beigemischt waren. Dann brachten wir die Präparate in Glycerin, zu dem auch etwas Pikrinsäure bis zu schwach gelber Schattirung hinzugefügt war. Durch das Hinzufügen von Pikrinsäure zum Wasser und Glycerin erreichten wir eine doppelte Färbung: die Knorpel-

[1]) Mikroskopische Technik. St. Petersburg 1883.

zellen, die Elemente des Knochenmarks und das Blut wurden gelb, die Knorpelsubstanz schwach rosa, die Knochensubstanz scharf roth gefärbt. Leider stellte sich diese Färbung als unbeständig heraus: schon nach ein paar Monaten konnte man nicht mehr schöne Bilder, wie gleich nach der Anfertigung der Präparate, bekommen; ein wenig wird diesem Uebelstande durch die Bearbeitung der Präparate mit Salzsäure haltendem Glycerin (nach Friedländer's Rath) abgeholfen. Bei dem endgültigen Hineinthun der Präparate in Canadabalsam fügten wir auch zu dem Spiritus, vermittelst dessen wir das Wasser auszogen, eine kleine Menge von Pikrinsäure zu.

Wir gehen jetzt zu der Beschreibung der bei der mikroskopischen Untersuchung gefundenen Veränderungen über, wobei wir uns an die oben vorgenommene Theilung in 3 Kategorien halten. Die stärksten Veränderungen fanden wir an den Knochen der Thiere der ersten Kategorie. Zu allererst müssen wir bemerken, dass, während beim Betrachten der Knochen mit unbewaffnetem Auge kein Unterschied zu finden war zwischen den Knochen der Thiere, die Phosphor bekommen, und derer, die ihn nicht bekommen hatten, schon an den Schnitten der Unterschied ziemlich scharf hervortritt, was wahrscheinlich davon abhängt, dass hier die Grenzen zwischen den verschiedenen Theilen der Präparate deutlicher zu sehen sind. So fiel es überall in die Augen, dass die Epiphysen bei normalen Thieren länger, die Balken der spongiösen Substanz dicker sind, was hauptsächlich unmittelbar über dem Zwischenknorpel zu bemerken ist. Dann ragt hier der Knorpel in Form eines schwach gefärbten, ganz regelmässigen Streifchens mit ebenen Rändern viel schärfer hervor und seine Dickendimensionen sind viel bedeutender, als diejenigen der Präparate von Thieren, die Phosphor bekommen haben. Bei letzteren unterschied sich der Zwischenknorpel nicht so scharf von dem umgebenden Gewebe und ging unmerklich, namentlich nach unten, in die junge Knochensubstanz über, die ihrerseits beim normalen Thiere durch grössere Dichtigkeit und Mächtigkeit sich auszeichnete. Bei der Untersuchung dieser Präparate unter dem Mikroskope erkannten wir bald, dass die Balken des spongiösen Gewebes bei normalen Thieren eine deutlichere

Schichtung darbieten (abgesehen davon, dass die Zahl dieser Balken grösser und dass sie viel dicker sind), während bei den Thieren, die Phosphor bekommen hatten, die Substanz der Balken mehr homogen war. Ferner finden wir bei normalen Thieren öfter der freien Balkenoberfläche anliegende zellige Elemente; die letzteren färben sich sehr gut und sind nicht so dicht angehäuft, wie bei den mit Phosphor gefütterten Thieren, wo die Contouren der einzelnen Zellen sehr unklar werden.

Was für Veränderungen bietet nun der Zwischenknorpel dar? In erster Reihe sehen wir, dass die obere Knorpelschicht (die proliferirende und unveränderte) nicht der ganzen Ausdehnung nach dieselbe Dicke besitzt. An einigen Stellen ist sie fast bis zum völligen Schwinden durch Höhlen, die mit Zellelementen gefüllt sind, ersetzt (sie sieht ganz wie zerfressen aus), wobei unmittelbar über ihr nicht Knochenbalken, wie bei normalen Thieren, sondern schmale Streifen des noch erhaltenen hyalinen Knorpels sich finden; die obere Grenze des Zwischenknorpels zeigt deshalb auch sehr unregelmässige Contouren. Dann folgt im normalen Zustande ein Streifen proliferirender Knorpelzellen, die ganz regelmässige, längs der Knochenaxe sich ziehende Säulenreihen bilden, wobei jede Säule die ganze Höhe dieser Schicht einnimmt. In den Knochen der mit Phosphor gefütterten Thiere gehen die Säulen nicht ganz parallel, oft nehmen sie nur die obere oder die untere Schicht ein; auch ist die Menge des hyalinen Knorpels zwischen den Säulen unzweifelhaft vermehrt, was offenbar mit der verminderten Proliferation der Knorpelzellen in Zusammenhang steht. Endlich erscheint die untere Grenze des Zwischenknorpels bei Thieren, die Phosphor bekamen, nicht so scharf und regelmässig, wie bei normalen. Die Zahl der jungen Knorpelzellen ist bei den Phosphor bekommenden Thieren zweifellos kleiner, als bei normalen; die Zwischensubstanz des Knorpels erscheint nicht so durchsichtig, wie gewöhnlich. Was die Zellen der proliferirenden Schicht anbetrifft, so stehen sie bei den Phosphorthieren in ihrer Grösse zurück, sind vielmehr zusammengeschrumpft, ihre Kerne sind nicht scharf ausgeprägt, endlich färben sie sich schlecht und liegen lange nicht so regelmässig, wie bei normalen Thieren; am meisten geschrumpft sind sie in den untersten Schichten, an der Grenze der Granulations-

schicht, d. h. in der atrophischen Schicht; mit einem Worte, die Atrophie dieser Zellenreihe ist weit stärker ausgeprägt; während die vorige Schicht, die hypertrophische, weniger von der entsprechenden Schicht normaler Thiere abweicht.

Ich kann nicht umhin, des Umstandes zu gedenken, dass auch bei mir die Angabe Strelzoff's bei der Färbung mittelst Carmin sich bestätigte: nehmlich dass in normalen Knochen die atrophische Schicht sich intensiver färbt, was aber nicht nur von der intensiveren Färbung der Grundsubstanz, sondern auch davon abhängt, dass die Zellelemente dieser Schicht viel besser Farbe aufnehmen. In meinen Präparaten erschienen ausserdem auf der Grenze der hypertrophischen und atrophischen Schicht und auch zwischen dem atrophischen und dem proliferirenden Knorpel zwei schmale, intensiv gefärbte Streifchen, wie künstliche Trennungslinien aussehend, was, wie mir scheint, von einer grösseren Zellenanhäufung an dieser Stelle abhängt.

Alles eben Beschriebene wurde von uns an den Knochen normaler Thiere beobachtet; in den Knochen der Phosphor bekommenden Thiere dagegen waren nur Spuren von diesen Bildern zu sehen. —

Wir kommen jetzt zu der Granulationsschicht. Hier finden wir bei den Phosphorthieren folgende Abweichungen von der Norm: Wie schon erwähnt, erscheint die Grenze dieser Schicht gegen die höher gelegenen sehr unscharf und unregelmässig; diese Schicht färbt sich schlecht in Carmin, was besonders an der Grundsubstanz des hyalinen Knorpels zu bemerken ist. Bei schwacher Vergrösserung sieht man hier nicht jene buchtige Erweiterung der primären Markräume in ihren oberen Theilen, wie sie bei der Betrachtung von Knochen normaler Thiere in die Augen fällt. Die Zahl der Zellenelemente dieser Schicht ist bedeutend vermindert, namentlich in den obersten Theilen, wo noch keine grossen sinuösen Räume sich auszubilden Zeit hatten. Was die Zellen selbst anbetrifft, so sind es meist kleine.

Endlich erwies sich die Höhe dieser Schicht, namentlich ihr oberer Theil, wo noch keine sinuösen Räume vorhanden sind, kleiner; dabei merkten wir hier nicht selten, dass die obengenannten sinuösen Räume bis zur atrophischen Schicht des Knorpels reichten, was im normalen Zustande niemals zu beobachten ist.

Indem wir alle von uns in den Knochen der Thiere der ersten Kategorie, die Phosphor bekommen hatten, gefundenen Veränderungen resumiren, sehen wir, dass in der Zone der endochondralen Entwickelung des Knochens einzelne Schichten bedeutend vermindert und nicht so regelmässig, wie im normalen Zustande, gelagert sind, ferner dass die Zwischensubstanz des Knorpels sich relativ schlechter färbt und dass endlich die Zellenelemente kleiner und die Kerne in ihnen weniger ausgeprägt sind. Was die Zellen der atrophischen Schicht betrifft, so erscheinen sie mehr geschrumpft, — wir haben es mit einem Worte mit einer einfachen Gewebsatrophie zu thun.

An den Knochen der Thiere der zweiten Kategorie, d. h. derjenigen, welche weniger Phosphor bekommen hatten, erhielten wir lange nicht so scharfe Bilder, wie die eben beschriebenen, namentlich im Bereiche des Zwischenknorpels, wo die einzelnen Schichten markanter sind, wenn auch nicht so, wie bei normalen Thieren. Niemals wird hier eine schiefe Richtung der Knorpelzellensäulen in der proliferirenden, hypertrophischen und atrophischen Schicht, wie das oben von uns beschrieben worden ist, gefunden. Die Zellenelemente aller Schichten unterscheiden sich durch nichts Besonderes; nur die Höhe der Schichten war bei diesen Thieren merklich vermindert, was hauptsächlich im Bereiche der hypertrophischen und atrophischen Schicht in die Augen fiel.

Offenbar kann bei diesen Thieren von atrophischen Erscheinungen nicht mehr die Rede sein; man kann nur sagen, dass die Entwickelung ihrer Knochen nicht so gut, nicht mit derselben Energie vor sich geht, wie bei normalen Thieren.

Endlich in der dritten Kategorie unserer Versuche konnten wir bei der genauesten Untersuchung keinen Unterschied zwischen den Knochen der Thiere, die Phosphor bekommen hatten, und denen normaler Thiere auffinden, — sie waren in allen Beziehungen vollkommen gleich. Die grösste Aufmerksamkeit lenkten wir dabei auf die unter dem Zwischenknorpel befindliche Schicht des jungen Knochens, aber auch hier fanden wir jene Veränderung, die Kassowitz so genau beschreibt, nicht. Nur muss man es so machen, wie wir es oben beschrieben haben, nehmlich zu vergleichenden Beobachtungen nur Knochen solcher Thiere nehmen, die der allgemeinen Entwickelung nach gleich sind. Wir sprechen

nicht weiter davon, was für ein colossaler Unterschied zuweilen zwischen Thieren eines und desselben Wurfes herauskam, die unter gleichen Verhältnissen lebten und während der ganzen Beobachtungszeit an keiner Krankheit litten. Aus der letzten Tabelle ist zu ersehen, dass die Maasse eines und desselben Knochens bei Hunden der letzten Kategorie zwischen 59 und 76½ mm schwankten. Es ist klar, dass wenn man diese beiden Knochen nehmen und die Dimensionen der einen oder anderen Schicht vergleichen würde, ein ganz bedeutender Unterschied herauskommen müsste, aber es ist leicht einzusehen, dass das ein Irrthum wäre. Hierbei wollen wir jedoch erwähnen, dass bei einem von 11 Thieren der letzten Kategorie (Hund No. 20) wir wirklich bemerkt haben, dass es sich vor den anderen Thieren durch bessere Entwickelung seines Knochensystems auszeichnete, was sich darin ausdrückte, dass die Granulationsschicht dichter erschien und die unregelmässigen sinuösen Räume etwas niedriger, als gewöhnlich, lagen. Aber wenn wir uns erinnern, dass dieser Hund vor allen anderen durch eine äusserst gute Entwickelung, die auch später stets in die Augen fiel, sich auszeichnete, so wird es klar, weshalb in diesem Falle die Entwickelung des Knochensystems besser, als in den anderen Fällen, vor sich ging. Diesen Unterschied der Wirkung des Phosphors zuzuschreiben, hätten wir absolut kein Recht, da wir bei den anderen Thieren dieser Kategorie, die Phosphor bekommen hatten, nichts dergleichen fanden.

Schlüsse.

1. Der Phosphor ist ein viel stärkeres Gift, als für welches man ihn gewöhnlich hält.

2. Beim Dosiren dieser Substanz für einen jungen Organismus ist es nicht genügend, die Dosis entsprechend dem Gewichtsunterschiede zu verkleinern.

3. Es giebt keine Phosphordosen, die einen günstigen Einfluss auf den wachsenden Knochen ausüben.

4. Eine unbedeutende Verdauungsstörung, die beim Gebrauch minimaler Phosphordosen entsteht, kann eine fatale Bedeutung haben.

5. 10 cmg Phosphor auf 1 kg Gewicht rufen bei jungen Hunden das volle Bild einer chronischen Vergiftung mit scharf

ausgeprägten Erscheinungen eines atrophischen Prozesses an den Ablagerungsstellen des jungen Knochens hervor. 5 cmg auf 1 kg Gewicht beeinträchtigen die normale Entwickelung des jungen Organismus. Erst 3,3 cmg auf 1 kg bleiben ganz unschädlich.

6. Kein einziges Mal gelang es mir, ein Bild zu erhalten, das den von Wegner seiner Arbeit (a. a. O. Taf. II. Fig. 5, 6 und 7) beigefügten Bildern ähnlich gewesen wäre.

7. Phosphordosen, die als ganz unschädlich sich erwiesen, übten offenbar keinen Einfluss auf den allgemeinen Gesundheitszustand der Thiere aus.

8. Bei der chronischen Vergiftung durch ganz kleine Phosphordosen bekamen wir (was schon von anderen Autoren betont worden ist) eine ausgesprochene Volumensverminderung der Leber mit offenbar gesteigerter Bindegewebswucherung (sie knirschte beim Schneiden, war schlecht zerreisbar).

9. Es giebt keinen Grund zum Phosphorgebrauch bei Knochenkrankheiten.

Zusatz des Herausgebers.

Die Abhandlung des Herrn Kissel hat so sehr die Zeichen einer zuverlässigen und auf wohl überlegten experimentellen Untersuchungen beruhenden Darstellung, sie weckt zugleich von Neuem die Aufmerksamkeit für so wichtige Verhältnisse, dass ich trotz nicht geringer Bedenken ihre Veröffentlichung übernommen habe. In diesem Entschlusse bin ich auch dadurch nicht wankend geworden, dass das Gesammtergebniss in diametralem Gegensatze zu den, unter meinen Augen gewonnenen Resultaten des Herrn Georg Wegner steht. Aber eben so wenig hat Herr Kissel meine Meinung über diese letzteren erschüttert. Herr Wegner hat seine Experimente zu einer Zeit ausgeführt, wo er mein Assistent war. Die Beweisstücke für seine Angaben, die in diesem Archiv 1872. Bd. 55. S. 11 u. fg. und 1874. Bd. 61. S. 69 und 73. Taf. V veröffentlicht sind, befinden sich noch heute in der Sammlung des Pathologischen Instituts, und es gewährt mir eine besondere Freude, sie meinen Zuhörern und den Besuchern des Instituts immer von Neuem zeigen zu können. Sie gehören in der That zu den Glanzstücken unseres Museums.

An ihrer Beweiskraft zu zweifeln, scheint mir trotz der Arbeit des Herrn Kissel unmöglich. Da ich aber auch nicht berechtigt bin, die Zuverlässigkeit dieses Beobachters in Zweifel zu ziehen, so bleibt mir nichts übrig, als meine Herren Mitarbeiter aufzufordern, den Grund der Differenz durch weitere Experimente zu ermitteln. Natürlich verzichte ich in einer Frage von so grosser principieller Wichtigkeit nicht darauf, im Pathologischen Institut neue Untersuchungen zu veranlassen, aber ich bin gern bereit, anderen Experimentatoren zunächst keine Concurrenz zu machen.

Rudolf Virchow.

VI.

Blutveränderungen bei Anämien.

(Aus dem chemischen Laboratorium der medicinischen Klinik des Herrn Prof. Dr. H. Eichhorst in Zürich.)

Von Sophie v. Moraczewska
aus Warschau.

(Hierzu Taf. IV und V.)

Das Blut wurde in seinen pathologischen Zuständen am frühesten in Bezug auf das Verhältniss zwischen Hämoglobingehalt und Blutkörperchenzahl untersucht. An der Lösung dieser Frage ist am meisten gearbeitet worden, — sie ist diejenige, welche zu den klinischen Untersuchungsmethoden gehört —, und ihre Resultate sind am besten bekannt.

Das Verhältniss zwischen Hämoglobingehalt und Blutkörperchenzahl ist, nach Untersuchungen von Welker[1]), Worm-Müller[2]) und Malassez[3]), bei Gesunden ein constantes. Ein Sinken des H-Gehaltes der Blutkörperchen wurde in pathologischen Zuständen zuerst von Welker[4]) (bei Anämien), dann

[1]) Vierteljahrschr. f. prakt Heilk. Prag 1854. H. 4. 11. — Zeitschr. f. prakt. Med. 1863. Ser. III. 20. 257.
[2]) Citirt nach Maly's Ber. VII. 102.
[3]) Archives de physiol. 2. Ser. 4. I. — Gaz. méd. de Paris. p. 516.
[4]) a. a. O.

von Dünkau[1]) (bei Chlorosen) und Hayem[2]) beobachtet. — Malassez sah bei Chlorose, Anämie und Carcinose die Zahl der rothen Blutkörperchen bis auf 1520000 und die Menge des Hämoglobins im Blute bis auf 0,024 mg, im Blutkörperchen bis auf 10,55 μμg fallen gegen 4—4600000 Blutkörperchen und 0,125 bis 0,134 mg Hämoglobin im Blute und 27,77—31,90 μμg im Blutkörperchen bei Gesunden.

Von späteren Arbeiten sei noch die von Laache[3]) erwähnt, in welcher der Verfasser folgende 3 Werthe, gewonnen aus der Analyse des Blutes, vergleicht. Blutkörperchenzahl = A, Hämoglobingehalt = H und W der relative Werth des einzelnen Blutkörperchens, d. h. $\frac{H\,\%}{A\,\%}$. Verfasser fand für Chlorose, was uns hier am meisten interessirt, A = 3,632, H = 0,067, W = 0,84. Bei Eisentherapie sah er, dass der Werth H stärker stieg, als A. Bei perniciöser Anämie fand er A = 360000, dabei beobachtete er vermehrte Färbekraft und ungewöhnliche Grösse der Blutkörperchen.

Um nun zu den Untersuchungen über das specifische Gewicht des Blutes bei Gesunden und Kranken überzugehen, wollen wir die dazu dienenden Methoden betrachten. Roy's[4]) Methode bestand darin, dass er Mischungen von Glycerin und Wasser herstellte von 1035—1068 spec. Gew. Das Blut wurde durch einen Stich nahe am Nagelgliede entleert, in eine unter rechtem Winkel gebogene Glaspipette gesaugt und in mit Controlflüssigkeiten gefüllte Gefässe eingeblasen. Diejenige Flüssigkeit, in der das Blut beim Einströmen weder untertauchte noch aufstieg, wurde dem Gewichte des Blutes gleich erachtet.

Nach der Methode von Haycraft[5]) wird das spec. Gew. des Blutes ermittelt, indem man 2 Gemische von Benzylchlorid (spec. Gew. 1,100) und Toluol (0,8706) bereitet, von denen A = 1,070 und B = 1,020 ist. — In ein Glasrohr wird nun

[1]) Sitzungsberichte der K. Akad. d. Wissensch. Mathem.-naturw. Cl. II. 1867. S. 516.
[2]) Union médicale. 28. 30. Avril 1877.
[3]) Anämien. Christiania 1883. (Cit.)
[4]) Proc. Physiol. Soc. 1884. (Citat.)
[5]) Citirt nach Maly's Ber. 1893.

1 ccm von A und einen Tropfen Blutes hineingebracht und von der Flüssigkeit B an einer $\frac{1}{100}$ getheilten Pipette so viel zugegossen bis die Mischung das spec. Gew. des Blutes zeigt. Das spec. Gew. des Blutes wird dann berechnet.

Die Methode von Jones Lloyd[1]), deren ich mich bei meinen Untersuchungen bediente, wird weiter unten ausführlich beschrieben. Dieser Autor[2]) untersuchte das spec. Gew. des Blutes bei Gesunden und fand, dass es bei der Geburt am höchsten sei. Bis zu 2 Jahren falle es bei beiden Geschlechtern ungefähr gleich. Von da ab finde eine Steigerung des spec. Gew. des Blutes beim weiblichen Geschlechte statt, welche um die Zeit der Pubertät ihr Maximum erreicht, um dann um die 25—35 Jahre auf das Minimum herabzusinken. Dann steigt es wieder bis zum 65.—75. Jahre, um zuletzt dem senilen Abfall Platz zu machen. Bei Männern ist das spec. Gew. um die 35—45 Jahre höher als bei Weibern. Der senile Abfall um die 75 Jahre ist bei Männern deutlicher ausgeprägt als bei Frauen.

Weiter fand Lloyd, dass das spec. Gew. nach den Mahlzeiten fällt. Am grössten ist die Concentration des Blutes am Morgen und sinkt dann tagsüber, um während der Nacht zur Norm zurückzukehren. Muskelarbeit verringert sie. Kaltes Bad hebt sie.

Hammerschlag[3]) giebt für das männliche Geschlecht die Zahl 1,0605, für das weibliche die Zahl 1,0535 als die durchschnittliche (für Gesunde) an.

Er fand, dass das spec. Gew. des Blutes in Krankheiten vom Hämoglobingehalt abhängig sei, dagegen unabhängig von der Zahl der rothen Blutkörperchen. Diese innige Relation zwischen spec. Gew. und Hämoglobingehalt beobachtete Verfasser vor Allem bei Chlorosen, Anämien, bei Tuberculose und bei malignen Neubildungen.

Bei Nephritis fand Hammerschlag, dass das spec. Gew. niedriger war, als es dem Hämoglobingehalte entsprechen würde.

[1]) Journ. of phys. VIII. 1887. (Citat.)
[2]) Citirt nach Maly's Ber. XVIII. S. 83.
[3]) Zeitschr. f. klin. Med. 20. 444—456. — Centralbl. f. klin. Med. 1891. No. 44.

Bei Circulationsstörungen war das spec. Gew. — auch bei Stauungen — normal. Im Fieber war ein Sinken des spec. Gew. zu beobachten, welchem nach Abfall der Temperatur eine Steigerung folgte.

Ueber die Alkalescenz des Blutes ist nicht wenig geschrieben worden — sie ist vielfach Gegenstand von Untersuchungen gewesen.

Die Angaben über die Alkalescenz des Blutes bei Krankheiten sind oft — besonders für Chlorose — widersprechend. — Da die Alkalescenz des Blutes nach wiederholten Aderlässen[1]) sich nicht verringert, so darf man die Ursache ihrer Verminderung bei Krankheiten nicht in der Anämie als solcher suchen. — v. Limbeck[2]) nimmt an, dass diese Verminderung durch vermehrten Uebertritt saurer Produkte des Gewebsstoffwechsels zu erklären sei.

Gänzliche Vernichtung der alkalischen Reaction des Blutes liess sich, wie die Experimente am lebenden Thiere zeigen, welche Lassar[3]) unter Salkowski's Leitung machte, nicht erzielen. Nach Einführung von Säuren war die Alkalescenz herabgesetzt, saure Reaction zeigte das Blut nie, wenn auch Quantitäten von Säure eingeführt wurden, die hingereicht hätten, das Thier „sauer" zu machen.

Diese Angaben gelten für Carnivoren, die Alkalescenz des Blutes bei Pflanzenfressern[4]) lässt sich immer mehr durch Muskelarbeit herabsetzen, so dass schliesslich der Tod durch (Milch?)säurevergiftung eintritt.

Dass man für dieses verschiedene Verhalten eher den Unterschied in der Ernährung verantwortlich machen soll und nicht die specifische Eigenthümlichkeit der Thierart, beweist die Thatsache, dass die Schwankungen in der Alkalescenz auch bei Fleischfressern grösser werden, wenn man ihnen die N-haltige Kost entzieht, ohne jedoch auch dann bis zur vollständigen Alkalescenzabnahme herabzusinken. — Verfasser will die Er-

[1]) v. Limbeck, Anämie u. s. w. in Drasche's Biblioth. d. med. Wiss. Wien 1894. S. 49.

[2]) a. a. O.

[3]) Pflüger's Archiv. Bd. 9. S. 44—52.

[4]) Cohnstein, Dieses Archiv. Bd. 130. S. 332—360.

klärung dieser Thatsachen unter Anderem darin suchen, dass dem Fleischfresser ein Vorrath von Ammoniak zur Verfügung steht, der die Säure neutralisirt, und in der Annahme einer Verschiedenheit in der Oxydationsgeschwindigkeit der sauren Umsatzprodukte bei verschiedenen Thierspecies.

F. Kraus[1]), der den Einfluss der Blutgifte auf Alkalescenz studirte, nimmt an, dass es zwei Quellen der Alkalescenzverminderung geben kann: 1) vermehrter Zerfall von S- und P-haltigen organischen Stoffen im Körper, wobei Schwefel- und Phosphorsäure entstehen, die das Alkali binden, und 2) Bildung von primären, vorwiegend sauren Zwischenprodukten des Stoffwechsels, die nicht weiter oxydirt werden.

Es wurden nun entsprechende Versuche ausgeführt mit Stoffen, welche, wie P, As, Sb, Pt, Fe, J, Hg, $NaNo_2$, das Blut zersetzen, und gefunden, dass unter dem Einflusse dieser Blutgifte eine Alkalescenzverminderung eintrat.

Man konnte also annehmen, dass diese Stoffe deshalb eine Alkalescenzverminderung herbeiführen, weil sie das Blut zersetzen. — Es wurden, um die Ursache dieser Blutsäuerung zu ermitteln, die Zerfallsprodukte der rothen Blutkörperchen untersucht. Verfasser nimmt an, Eiweiss und Hämoglobin von dem Einflusse der Säuerung des Blutes ausschliessen zu können, ihre Ursache dagegen in einem Spaltungsprodukte, im Lecithin suchen zu sollen, welches durch Abspaltung saurer Produkte diese Säuerung bewirke. Lecithin spaltet sich sehr leicht unter Bildung von Glycerinphosphorsäure schon durch eine 0,105procentige Sodalösung bei 30—40° C., Verhältnisse, wie sie im Blute gegeben sind.

Endlich, um die theoretischen Erwägungen über die Alkalescenz abzuschliessen, will ich noch die Untersuchungen von Fr. Kraus[2]) erwähnen, welche darthun, dass in den Fällen, in welchen eine Alkalescenzverringerung stattfand, auch eine Verminderung der Gesammtkohlensäure bestand. Der Verfasser macht die Verminderung der Kohlensäure von der verminderten Alkalescenz des Blutes abhängig.

Was die Angaben über praktisch gefundene Werthe bei

[1]) Archiv für exper. Path. und Pharmakol. Bd. 26. S. 186—222.

[2]) Zeitschr. f. Heilkunde. Bd. 10. S. 1—57.

Gesunden und Kranken betrifft, so wollen wir nur einige Autoren citiren.

E. Peisser[1]) untersuchte die Alkalescenz nach Landois' Methode und giebt an, dass sie bei Kindern und Frauen niedriger ist als bei Männern. Während der Verdauung hebe sie sich, Muskelthätigkeit vermindere sie. — Bei Leukämie, Diab. mell., Arthr. def. chron., Gelenkrheumatismus und hochgradiger Anämie fand Peisser eine Abnahme, bei Chlorose Zunahme der Alkalescenz. Bei fieberhaften Krankheiten hat Verfasser eine von der Höhe des Fiebers, nicht von dessen Dauer abhängige Alkalescenzverminderung wahrgenommen, bei Carcinomkachexien, Störungen im Stoffwechsel, destructiven Lebererkrankungen und Urämie beobachtete er ebenfalls eine Alkalescenzabnahme.

Ein zweiter Autor, E. de Renzi[2]), folgert aus seinen Untersuchungen, dass das Blut Icterischer je nach der Schwere der Erkrankung neutral oder sauer reagire. Bei Phthise fand Renzi verminderte Alkalinität, ebenso bei Lebercirrhose und Chloroanämie, bei Nephritis dagegen erhöhte. Salomon[3]) fand, dass das Blut Leukämischer in 2 Fällen 0,064 pCt. und 0,050 pCt. Milchsäure enthielt, gegen 0,007 pCt. bei einem Carcinomkranken.

Mosler[4]) untersuchte das Blut in einem Falle von exquisiter lienaler Leukämie und fand, dass das Blut keine saure Reaction gab.

Von den vielen Arbeiten, die den N-Gehalt, bezw. Eiweissgehalt des Blutes behandeln, wollen wir nur die Untersuchungen von v. Jaksch[5]) in's Auge fassen.

R. v. Jaksch untersuchte das Blut in 102 Fällen auf sein Gesammteiweiss, in 46 Fällen ausserdem auf Serumeiweiss, in 71 Fällen den Wassergehalt und in 82 Fällen bestimmte er die Zahl der rothen und weissen Blutkörperchen und den Hämoglobingehalt.

[1]) Dieses Archiv. Bd. 116. S. 337—352.
[2]) Journ. of phys. 5—9—11. (Citat.)
[3]) Archiv von Reichert und du Bois. 1876. B. VI. S. 762.
[4]) Zeitschr. für Biol. Bd. VIII. S. 147.
[5]) Zeitschr. f. klin. Med. Bd. 32. S. 187—224. — Wiener med. Blätter. 1893. No. 30—31. — Verhandlungen des XII. Congr. f. innere Medicin. 1893. 236.

Zur Berechnung des Eiweisses wurde der Stickstoff nach Kjeldahl bestimmt und mit dem Factor 6,25 multiplicirt. — Der N-Gehalt der anderen Verbindungen, die im Blute enthalten sind, ist so gering, dass daraus nach v. Jaksch keine grösseren Fehler erwachsen. Eine Ausnahme machten hier nur die Nephritis und schwerer Icterus, weil bei ihnen der Fehler bis auf 1 pCt. steigen kann, für andere Affectionen beträgt er nur 0,2 pCt.

Diese Fehlerquelle wird durch eine zweite, entgegengesetzte compensirt. Da das Blut für die Untersuchungen durch Schröpfen gewonnen wurde, wurde es durch die substanzärmere Gewebsflüssigkeit verdünnt, so dass es etwa 0,2 pCt. niedrigere Werthe für Eiweiss gab.

Verfasser gelangte auf Grund seiner Untersuchungen zu folgenden Schlüssen. Der Eiweissgehalt des Blutes zeigt einen Parallelismus mit der Zahl der rothen Blutkörperchen, eine Ausnahme von dieser Regel bilden Typhus, Chlorose und Nephritis. Sehr constant ist das Verhältniss zwischen dem Eiweiss und dem Hämoglobingehalt des Blutes und zwischen Trockenrückstand und Eiweissgehalt, so dass mit wenigen Ausnahmen die Zahlen für Trockenrückstand und Eiweissgehalt identisch sind. Eine Ausnahme davon macht Diabetes mell. Das Verhältniss zwischen dem Eiweiss des Blutes und dem Serumeiweiss ist sehr variabel. Das erstere zeigt bedeutende Schwankungen, das letztere ist ziemlich constant. Eine Ausnahme bietet das Verhalten des Serumeiweisses bei Nierenaffectionen. Bei Gesunden beträgt der Eiweissgehalt des Blutes 21,06—23,06.

R. v. Jaksch untersuchte auch, wie oben erwähnt wurde, den Wassergehalt des Blutes durch Trocknen des Blutes bei 110° C., bekam aber zu hohe Werthe, weil sich bei dieser Temperatur flüchtige oder leicht zersetzliche Verbindungen auch verflüchtigten.

Um diesem Uebelstand abzuhelfen, trockneten Stintzing und Gumprecht[1]) bei einer Temperatur von 64—70° C. während 24 Stunden. Die Autoren wollten durch dieses Verfahren nicht nur die Verflüchtigung zersetzbarer Stoffe beherrschen, sondern auch der grösseren Hygroskopicität der Eiweisskörper,

[1]) Deutsches Archiv f. klin. Med. 1894. Heft 3—4. S. 265—302.

welche bei höheren Temperaturen getrocknet werden, aus dem Wege gehen. Was die Zeit des Trocknens anbetrifft, so beobachteten Stintzing und Gumprecht, dass 6 Stunden annähernd genügen, um das Gewicht des getrockneten Blutes constant zu machen, weil das aber nicht immer der Fall war, so zogen sie es vor, das Blut während 24 Stunden zu trocknen. Die Autoren vergleichen zuerst die Ergebnisse einiger Methoden der Blutuntersuchung und ihre Resultate lauten folgendermaassen: Zwischen Hämoglobin und specifischem Gewicht besteht kein absoluter Parallelismus, das gleiche lässt sich vom Verhältniss zwischen specifischem Gewicht und Trockensubstanz und zwischen N-Gehalt und Trockensubstanz sagen.

Als den mittleren Werth des normalen Blutes an Trockensubstanz fanden die Verfasser bei Männern 21,6 (Wasser 78,4), bei Frauen 19,8 (80,2). Bei Chlorose war die Trockensubstanz stärker herabgesetzt, als die Zahl der rothen Blutkörperchen. Trockensubstanz der Chlorosen von 50—80 pCt. Hämoglobin war erheblich höher, als die der Anämien mit demselben Hämoglobingehalt. Die Ursache dieses Verhaltens sehen die Verfasser im grösseren Reichthum an rothen Blutzellen des chlorotischen Blutes.

Leukämien ergaben hohe Zahlen für Eiweiss im Verhältniss zu niedrigen für Hämoglobin. Die Trockensubstanz des Blutes bei Diabetes differirt nicht viel von der normalen.

Compensationsstörungen und Nierenerkrankungen haben eine Verwässerung des Blutes zur Folge.

Uncompensirte Herzfehler geben niedrigere Werthe für Trockensubstanz als compensirte.

Bei Oedemen ist auch das Blut reicher an Wasser, folglich giebt es einen Hydrops sanguinis. Die Verfasser geben noch zum Schlusse Daten über das Verhalten von Blut nach Punctionen seröser Höhlen. Das Blut wird zwar durch die Punction eingedickt, diese Eindickung wird aber durch Verwässerung des Blutes in Folge von zunehmender allgemeiner Ernährungsstörung verdeckt.

In meinen eigenen Beobachtungen wurde sowohl Hämoglobingehalt wie Zahl der rothen Blutkörperchenzählung auf

der Abtheilung der Züricher medicinischen Klinik durch die Herren Assistenzärzte bestimmt, der Hämoglobingehalt nach der Gowers'schen, Blutkörperchenzählung nach der Thoma-Zeiss'schen Methode. Diesbezügliche Daten sind demnach den klinischen Protocollen und Krankengeschichten entnommen.

Das specifische Gewicht wurde nach der neuen Methode mittelst schwebenden Blutstropfens in einer Chloroform-Benzollösung bestimmt.

Zu dem Zwecke wurde ein Tropfen Blut, welches frisch durch Schröpfen gewonnen war, in eine Chloroform-Benzollösung hineingelassen, die ungefähr aus gleichen Theilen von Chloroform und Benzol bestand. Es wurde dann, je nachdem der Tropfen auf den Boden des Gefässes sank, oder auf der Oberfläche der Flüssigkeit schwamm, entweder von dem schweren Chloroform oder von dem leichteren Benzol so viel zugegossen, bis sich das Blut, das sich gewöhnlich unterdessen in kleinere Tröpfchen vertheilt hatte, nach Umrühren des Gefässes in Suspension befand, d. h. weder sank noch emporstieg.

Nun wurde die ganze Flüssigkeit durch einen Trichter, in dem sich ein Wattebausch befand, rasch in ein Piknometer hineingegossen. — Das Blut blieb in der Watte hängen und das specifische Gewicht der von dem Blute getrennten Chloroform-Benzollösung wurde durch das Piknometer bestimmt. Das Eintreten der Suspension bewies selbstverständlich, dass die Mischung von Chloroform und Benzol genau das specifische Gewicht des Blutes angenommen hat.

Somit war durch Bestimmung des specifischen Gewichtes der Chloroform-Benzollösung das specifische Gewicht des Blutes bestimmt.

Das Piknometer hatte zwei Oeffnungen, die eine diente zur Aufnahme eines kleinen Thermometers, die andere zur Aufnahme eines offenen Capillarröhrchens, welches mit einer Marke versehen war. Das Gefäss fasste 10 ccm.

Um einen Verlust, durch Verdunstung, der sehr flüchtigen Lösung zu vermeiden, wurde die Wägung folgendermaassen vorgenommen:

Das Piknometer wurde mit der Flüssigkeit voll gefüllt in das Waagezimmer gebracht und erst hier wurde das Thermo-

meter in das Piknometer hineingesteckt, wobei der Ueberschuss der Flüssigkeit durch das offene Capillarröhrchen des Piknometers herausspritzte. — Das ungefähre Gewicht des Piknometers wurde vor dem Wägen auf die Waagschale gelegt um die Zeiten des Wägens zu verkürzen. Die Wägung wurde mittelst der Schwingungsmethode vorgenommen — notirt wurden diejenigen Schwingungen, bei welchen das Niveau der Flüssigkeit die Marke passirte.

Die Flüssigkeit verdunstet nehmlich so rasch, dass man das rasche Sinken derselben in dem Capillarröhrchen während der kurzen Zeit des Wägens bemerkt und dem Rechnung tragen muss.

Fast überflüssig zu erwähnen ist, dass das Piknometer zuerst mit reinem, destillirtem Wasser bei 4° (berechnet) gefüllt, gewogen wurde — nachher leer — und daraus das Gewicht des Wassers ein für alle Male bestimmt wurde — womit, d. h. dem Gewichte des Wassers, das Gewicht der Chloroform-Benzolmischung zu vergleichen war.

Die Alkalescenz des Blutes wurde nach der von v. Jaksch in seiner klinischen Diagnostik angegebenen Methode bestimmt.

Zu dem Zwecke wurde $\frac{1}{10}$ n Weinsäurelösung hergestellt durch Auflösen von genau 7,5 g chemisch reinen Weinsäure in einem Liter destillirten Wassers.

Aus dieser Stammlösung wurde erstens $\frac{1}{100}$ n. Weinsäurelösung hergestellt, indem 100 ccm Stammlösung bis zu genau einem Liter mit destillirtem Wasser verdünnt wurde, und zweitens eine $\frac{1}{1000}$ n. Weinsäurelösung, indem 100 ccm von der $\frac{1}{100}$ n. Lösung bis zu einem Liter in einem Maasskolben mit destillirtem H_2O versetzt wurde.

Mit den zwei letzten Lösungen wurde die Filtration des Blutes folgendermaassen ausgeführt: Es wurden 15 Uhrschälchen mit einer Mischung von concentrirter wässriger Na_2SO_4-Lösung und Weinsäurelösung gefüllt und zwar so, dass im Schälchen No. I auf 0,9 $\frac{1}{100}$ n. $C_4H_6O_6$ — 0,1 ccm von der Na_2SO_4-Lösung kam. Im Schälchen No. II auf 0,8 Weinsäure 0,2 Na_2SO_4-Lösung, im Schälchen No. III 0,7 Weinsäure auf 0,3 Na_2SO_4 u. s. w., im Schälchen No. IX auf 0,1 $\frac{1}{100}$ n. Weinsäure 0,9 Na_2SO_4-Lösung, im Schälchen No. X 0,9 $\frac{1}{1000}$ n. Weinsäurelösung auf 0,1 ccm Na_2SO_4 u. s. w. Somit wurde ein System von Lösungen her-

gestellt, welches eine Abstufung des Säuregrades zeigte und zwar entsprach die Flüssigkeit No. I = 0,000636 NaOH, die Flüssigkeit No. II = 0,00032 NaOH u. s. w., indem 0,1 ccm der $\frac{1}{100}$ Weinsäurelösung 0,000041 NaOH entsprach und jede folgende Nummer von der vorhergehenden um diese Zahl differirte. In dieses System von Flüssigkeiten wurde je 1 ccm frischen Blutes aus einer Pipette hineingelassen, gut umgerührt und mit Lakmus auf die Reaction geprüft. Diejenige Mischung, welche neutral reagirte oder besser diejenige, welche der deutlich alkalisch reagirenden vorangeht, wurde als richtige, maassgebende anerkannt. Die Berechnung war einfach. Wurde z. B. bei No. VI Neutralität erkannt, so entsprach die Alkalescenz des Blutes (10—6) 0,00004 = 0,00016, somit 100 ccm 0,16 g NaOH oder allgemein bei No. n. Neutralität:

$$(10-n)\,0{,}00004 \times 1000 \text{ g NaOH}$$

auf 100 ccm frischen Blutes berechnet.

Die Pipette wurde bei 0° C. calibrirt, und da das Blut unter Eiskühlung aufgefangen wurde, so war die Correction unterlassen, indem man das Volumen des Blutes als richtig annahm.

Das Entnehmen des Blutes geschah durch einen Schröpfkopf, wobei man denselben eine halbe Minute saugen liess (die Zeit genügte gewöhnlich um das bischen Blut, 1—2 ccm, welches zur Alkalescenzbestimmung nöthig ist, zu liefern).

Dann wurde der Schröpfkopf abgenommen, der Inhalt in einen mit Eis und NaCl umgebenen Platintiegel hineingegossen und sofort zur Alkalescenzbestimmung benutzt. Somit verflossen zwischen der Entnahme des Blutes und der Alkalescenzbestimmung kaum 2 Minuten.

Der Schröpfkopf wurde frisch auf die Wunde aufgesetzt, um auch das Material für die Stickstoffbestimmung zu liefern.

Dieselbe geschah stets nach der modificirten Kjeldahl'schen Methode. Das Blut wurde trocken in einem böhmischen Stehkölbchen abgewogen, mit 0,5 g trockenem, chemisch reinem $CuSO_4$ versetzt und mit 10 ccm einer Mischung, bestehend aus einem Volumen rauchender und 2 Volumen reiner, concentrirter Schwefelsäure begossen.

Der Inhalt des Kölbchens wurde erwärmt, Anfangs gelinde, da die Oxydation unter starkem Schäumen vor sich geht und

zu Ueberfliessen des Inhaltes führen kann. Nachher wurde die Flamme vergrössert und die Mischung in schwachem Sieden erhalten, bis sie nahezu farblos war. Die Flamme wurde dann fast ganz heruntergedreht und zur Oxydation mit Kaliumpermanganat geschritten, wobei man von der fein gepulverten, trockenen Substanz so lange in kleinen Portionen zusetzte, bis die Mischung dauernd grün aussah.

Nach der Oxydation erhitzte man den Inhalt nochmals zum Sieden, damit der an den Wänden haftende Inhalt von den Schwefelsäuredämpfen abgespült werde. Die Flamme wurde dann gelöscht und der Kolben bedeckt abgekühlt.

Nach der vollkommenen Abkühlung wurde der Inhalt des Kölbchens mit Wasser versetzt und in einen grossen, aus böhmischem Glase bestehenden Kolben hineingethan, das Kölbchen sehr sorgfältig nachgespült und das Spülwasser in den Destillationskolben hineingegossen.

Nun wurde der Inhalt des Kolbens mit NaOH im Ueberschusse versetzt, einige Bimsteinstücke hineingethan, um das lästige Stossen zu verhindern, und der Kolben mit einem Kühlapparate verbunden, der aus einer mit Glasperlen gefüllten Röhre und einem Liebig'schen Kühler bestand. Dnrch die Destillation wurden die Ammoniakdämpfe aus dem Kolben ausgetrieben und in einem Kölbchen aufgefangen, welches 5—10 ccm NH_2SO_4 enthielt und mit Cochenilletinctur versetzt war. Die Destillation wurde so lange fortgesetzt bis ungefähr die Hälfte des Inhaltes überdestillirt war. Dann leitete man Wasserdämpfe, die in einem nebenstehenden Kolben entwickelt wurden, ungefähr eine halbe Stunde lang durch die Flüssigkeit. Nach beendeter Destillation wurde die überschüssige Säure in der Vorlage retitrirt, was mittelst einer $\frac{1}{4}$ n. NaOH-Lösung geschah.

1 ccm dieser Lösung entsprach 0,0035 g N.

Zur vollkommenen Neutralisation der vorgelegten Säure waren z. B. a ccm $\frac{1}{4}$ n. NaOH-Lösung nöthig. Wenn aber die neutrale Reaction bei einem Zusatz von b ccm der Lösung eintrat, so war a—b durch Ammoniak gesättigt. Somit ist 0,0095 mit a—b zu multipliciren, um die Zahl des Stickstoffes zu finden.

Die Bestimmung der Trockensubstanz des Blutes geschah folgendermaassen: Das flüssige Blut wurde in einem

vorher gewogenen Kölbchen frisch gewogen in einen Trockenschrank gebracht, wobei der Kolben mit einem starken Wattebausch verschlossen war. Das Kölbchen wurde 24 Stunden lang bei 70° C. getrocknet, dann während 3—4 Stunden einer Temperatur von 110° ausgesetzt, und in einen Exsiccator gebracht und heiss gewogen, wobei wegen der Hygroskopicität die Gewichte vorher aufgelegt wurden.

Durch das längere Trocknen bei niedriger Temperatur wurde der Verlust von flüchtigen Substanzen vermieden, ohne dass dabei in der Substanz Wasser zurückblieb.

Das Trocknen bei 110° sollte das eventuell Zurückgebliebene austreiben.

Durch das Bedecken des Kölbchens mit Watte, welche getrocknet selbst sehr hygroskopisch ist, wurde das getrocknete Blut vor dem Anziehen des Wassers im Exsiccator geschützt.

Der Wattebausch wurde erst auf der Waage entfernt. Selbstverständlich geschah das Wiegen mittelst der Schwingungsmethode, wobei nur die zwei ersten Schwingungen notirt worden sind.

Versuchsreihe.

Fall I. Brühlmann, Marie, 23 Jahre alt. Chlorosis recidiva.

Blasse Patientin, gut gebaut, Conjunctiven und Mundschleimhaut blass, innere Organe bieten nichts Abnormes. Patientin machte im Spital Erysipelas durch. Heilung.

a) Blutuntersuchung am 1. April.

Hämoglobingehalt	60 pCt.	
Blutkörperchenzahl	2 750 000	
Spec. Gew. . . .	1,0372	
Alkalescenz . . .	0,120 g NaOH	auf 100 ccm flüssiges Blut
Stickstoff . . .	14,601 pCt.	auf trockenes Blut berechnet
- . . .	2,142 -	- flüssiges - -
Feste Bestandtheile	14,675 -	

b) Blutuntersuchung am 5. Mai (nach der Heilung).

Hämoglobingehalt	85 pCt.	
Blutkörperchenzahl	3 217 300	
Spec. Gew. . . .	1,0468	
Alkalescenz . . .	0,120 g NaOH	auf 100 ccm flüssiges Blut
Stickstoff . . .	14,572 pCt.	auf trockenes Blut berechnet
- . . .	2,411 -	- flüssiges - -
Feste Bestandtheile	16,546 -	

Fall II. Frau Maier, Anna, 28 Jahre alt. Polyarthritis und Chlorose.

Ausser den Gelenkanschwellungen und Schmerzen bietet der Befund nichts Abnormes. Die Blässe ist nicht besonders ausgesprochen.

Ueber Hämoglobingehalt und Blutkörperchenzählung ist im Protocoll nichts zu finden.

Blutuntersuchung.

Spec. Gew. . . .	1,0364
Alkalescenz . . .	0,080 g NaOH auf 100 ccm flüssiges Blut
Stickstoff	15,61 pCt. auf trockenes Blut berechnet
-	2,15 - - flüssiges - -
Feste Bestandtheile	13,802 -

Fall III. Hunklor, Anna, 24 Jahre alt. Gastricismus levis. Chlorose (?).

Mittelgrosse Patientin. Starkes Fettpolster. Etwas anämisch. Am Herzen anämische Geräusche. Magengegend empfindlich. Andere Organe normal.

Blutuntersuchung.

Hämoglobingehalt	95 pCt.
Blutkörperchenzahl	4 660 000
Spec. Gew. . . .	1,07012
Alkalescenz . . .	0,210 g NaOH auf 100 ccm flüssiges Blut
Stickstoff . . .	14,823 pCt. auf trockenes Blut berechnet
- . . .	3,045 - - flüssiges - -
Feste Bestandtheile	20,554 -

Fall IV. Steinemann, Elise, 25 Jahre alt. Chlorose (?).

Gut gebaute Patientin. An den inneren Organen nichts nachzuweisen. Patientin ist blass und klagt über Müdigkeit.

Blutuntersuchung.

Hämoglobingehalt	92 pCt.
Blutkörperchenzahl	4 970 000
Spec. Gew. . . .	1,05997
Alkalescenz . . .	0,180 g NaOH auf 100 ccm flüssiges Blut
Stickstoff . . .	15,328 pCt. auf trockenes Blut berechnet
- . . .	3,081 - - flüssiges - -
Feste Bestandtheile	20,132 -

Fall V. Haug, Barbara, 21 Jahre alt. Chlorosis.

Gut gebaute Patientin, von sehr blasser Hautfarbe, an den inneren Organen nichts nachzuweisen.

Blutuntersuchung.

Hämoglobingehalt	30 pCt.
Blutkörperchenzahl	2 728 000
Spec. Gew. . . .	1,0396
Alkalescenz . . .	0,100 g NaOH auf 100 ccm flüssiges Blut
Stickstoff . . .	14,787 pCt. auf trockenes Blut berechnet
- . . .	1,656 - - flüssiges - -
Feste Bestandtheile	11,27 -

Fall VI. Schürmann, Elise, 18 Jahre alt. Chlorosis.

Gut gebaute Patientin, mittelgross, gut genährt, sehr blass, am Herzen systolische Geräusche. Keine Oedeme. Innere Organe normal.

Blutuntersuchung.

Hämoglobingehalt	44 pCt.
Blutkörperchenzahl	3 648 000
Spec. Gew. . . .	1,0557
Alkalescenz . . .	0,120 g NaOH auf 100 ccm flüssiges Blut
Stickstoff . . .	14,677 pCt. auf trockenes Blut berechnet
- . . .	2,298 - - flüssiges - -
Feste Bestandtheile	15,67 -

Fall VII. Schürmann, Anna, 24 Jahre alt. Chlorosis.

Mittelgrosse Patientin mit starkem Fettpolster und blasser Hautfarbe. Innere Organe bieten nichts Abnormes.

Blutuntersuchung.

Hämoglobingehalt	60 pCt.
Blutkörperchenzahl	3 865 000 (?)
Spec. Gew. . . .	1,0581 (?)
Alkalescenz . . .	0,130 g NaOH auf 100 ccm flüssiges Blut
Stickstoff . . .	14,290 pCt. auf trockenes Blut berechnet
- . . .	2,301 - - flüssiges - -
Feste Bestandtheile	16,11 -

Fall VIII. Frick, Sophie, 20 Jahre alt. Chlorosis.

Mittelgrosse Patientin mit mässigem Fettpolster und blasser Hautfarbe, an den inneren Organen nichts nachweisbar. Im Magensaft leichte Hyperacidität.

Blutuntersuchung.

Hämoglobingehalt	52 pCt.
Blutkörperchenzahl	3 416 000
Spec. Gew. . . .	1,0576
Alkalescenz . . .	0,160 g NaOH auf 100 ccm flüssiges Blut
Stickstoff . . .	14,156 pCt. auf trockenes Blut berechnet
- . . .	3,277 - - flüssiges - -
Feste Bestandtheile	16,01 -

Fall IX. Maag, Bertha, 24 Jahre alt. Chlorosis und Emphysem. Mittelgrosse Patientin, ziemlich gut genährt, im Gesichte etwas Cyanose. Lungengrenzen nach abwärts verschoben. Ueber den Lungen neben vesiculärem Athmen reichliche und laute trockene Rasselgeräusche. Herz und Bauchorgane bieten nichts Abnormes. Keine Oedeme.

Blutuntersuchung.

Hämoglobingehalt Blutkörperchenzahl	nicht bestimmt
Spec. Gew. . . .	1,0731
Alkalescenz . . .	0,120 g NaOH auf 100 ccm flüssiges Blut
Stickstoff . . .	15,180 pCt. auf trockenes Blut berechnet
- . . .	3,112 - - flüssiges - -
Feste Bestandtheile	25,5 -

Fall X. Müller, Josephine, 28 Jahre alt. Anaemia perniciosa (?). Mittelgrosse Patientin. Sehr stark abgemagert. Hautfarbe blass. An den Lungen links oben bis zur III. Rippe leichte Dämpfung. Ueber den Lungen, wie über der Dämpfung vesiculäres Athmen. Das Herz bietet normale Verhältnisse. Die Bauchorgane ebenso. Im Blute reichliche Poikilocytose. Weisse Blutkörperchen nicht vermehrt.

Blutuntersuchung.

Hämoglobingehalt	35 pCt.
Blutkörperchenzahl	2 001 000
Spec. Gew. . . .	1,0637
Alkalescenz . . .	0,120 g NaOH auf 100 ccm flüssiges Blut
Stickstoff . . .	15,381 pCt. auf trockenes Blut berechnet
- . . .	2,144 - - flüssiges - -
Feste Bestandtheile	13,94 -

Fall XI. Amsler, August, 42 Jahre alt. Perniciöse Anämie. Mittelgrosser Mann von mässiger Ernährung und ausserordentlich blasser Hautfarbe. Innere Organe bieten nichts Abnormes. Im Harn keine Chloride.

Blutuntersuchung.

Hämoglobingehalt	26 pCt.
Blutkörperchenzahl	1 500 000
Spec. Gew. . . .	1,0371
Alkalescenz . . .	0,08 g NaOH auf 100 ccm flüssiges Blut
Stickstoff . . .	13,643 pCt. auf trockenes Blut berechnet
- . . .	1,287 - - flüssiges - -
Feste Stoffe . . .	9,44 -

Fall XII. Becker, Rosa, 34 Jahre alt. Anaemia perniciosa post-puerperalis. Retinitis haemorrhagica.

Mittelgrosse Patientin. Musculatur und Fettpolster mässig entwickelt. Ausserordentlich blasse Hautfarbe. Ausser anämischen Geräuschen am Herzen und über den Venen bieten die inneren Organe nichts Abnormes.

Blutuntersuchung.

Hämoglobingehalt	20 pCt.	
Blutkörperchenzahl	1 630 000	
Spec. Gew. . . .	1,0289	
Alkalescenz . . .	0,240 g NaOH	auf 100 ccm flüssiges Blut
Stickstoff . . .	14,350 pCt.	auf trockenes Blut berechnet
- . . .	1,531 -	- flüssiges - -
Feste Bestandtheile	10,67 -	

Fall XIII. Maag, Elisabeth, 33 Jahre alt. Anaemia perniciosa.

Kleine, stark abgemagerte Patientin von sehr blasser Hautfarbe. An den inneren Organen nichts nachzuweisen, im Augenhintergrund Blutungen. Poikilocytose im Blute nachweisbar. — Exitus lethalis.

Sectionsprotocoll: An den Organen, ausser Anämie, nichts nachzuweisen.

Blutuntersuchung.

Hämoglobingehalt	unter 10 pCt.[1]).	
Blutkörperchenzahl	453300	
Spec. Gew. . . .	1,0458	
Alkalescenz . . .	0,04 g NaOH	auf 100 ccm flüssiges Blut
Stickstoff . . .	14,557 pCt.	auf trockenes Blut berechnet
- . . .	1,240 -	- flüssiges - -
Feste Stoffe . . .	8,59 -	

Fall XIV. Oettiker, Seline, 37 Jahre alt. Pseudoleucaemia lienalis.

Mittelgrosse Patientin, blass und mager, Hals und Brustorgane ohne Veränderung. Die Bauchorgane zeigen ausser einer Milzvergrösserung nichts Abnormes. Die Milz ist sehr leicht beweglich, lässt sich nach rechts verschieben, reicht nach unten bis zur Spina oss. ilei, nach oben bis zur VI. Rippe, nach rechts bis zur Medianlinie, nach links bis zum Rande des Quadratus lumborum. Sie misst 22 cm in der Breite, 30 cm in der Länge. Das Organ ist hart, respiratorisch nicht verschieblich. Das Blut zeigt mikroskopisch viele eosinophile Zellen, lymphatische Zellen mit grossen Kernen und grosse mehrkörnige Zellen. Augenhintergrund bietet normale Verhältnisse. Puls und Temperatur nicht abnorm.

Blutuntersuchung.

Hämoglobingehalt	65 pCt.	
Blutkörperchenzahl	3 249 000	
Spec. Gew. . . .	1,0490	
Alkalescenz . . .	0,160	
Stickstoff . . .	15,89 pCt.	auf trockenes Blut berechnet
- . . .	2,696 -	- flüssiges - -
Feste Bestandtheile	16,97 -	

[1]) Laut der Krankengeschichte war die genaue Bestimmung unausführbar.

Fall XV. Lanz, Johann, 74 Jahre alt. Lymphosarcomatosis universalis.

Blasser Mann, stark abgemagert. — Alle Lymphdrüsen des Körpers sehr stark vergrössert, manche pseudofluctuirend. Die Lungen zeigen Emphysem und trockenen Katarrh. An den Bauchorganen nichts nachzuweisen, ausser den vergrösserten Peritonäaldrüsen. Im Blute keine Vermehrung der Leukocyten. Der Harn zeigt Eiweiss. Exitus lethalis.

Sectionsbefund ergiebt ausser der Lymphosarcomatosis nichts Abnormes. Knochenmark gallertartig.

Blutuntersuchung.

Hämoglobingehalt	45 pCt.	
Blutkörperchen	nicht gezählt	
Spec. Gew. . .	1,0470	
Alkalescenz . .	1,80	
Stickstoff . . .	15,179 pCt.	auf trockenes Blut berechnet
- . . .	2,454 -	- flüssiges - -
Feste Stoffe . .	16,17 -	

Fall XVI. Egli, Johann, 8 Jahre alt. Morbus maculosus Werlhofii.

Gut entwickelter Knabe. Im Gesichte Epheliden, auf dem rechten Lide ulcerirte Hautstellen, ebenso am Angulus mandibulae. Scleren rein, Conjunctiven nicht injicirt. Lippen- und Mundschleimhaut ohne Veränderung. Zähne an der Wurzel ohne Email. Auf der Haut überall Exanthem von Stecknadelkopf- bis zu Linsengrösse, auf Druck nicht erblassend. Streckflächen besonders befallen. Hand- und Fusssteller nicht frei. Im Stuhle Blut in geringen Quantitäten. Harnsediment zeigt rothe und weisse Blutkörperchen. Augenhintergrund bietet normale Verhältnisse. An den inneren Organen nichts nachzuweisen. Puls und Temperatur normal.

Blutuntersuchung.

Hämoglobingehalt	90 pCt.	
Blutkörperchenzahl	3 140 000	
Spec. Gew. . . .	1,05073	
Alkalescenz . . .	0,20	
Stickstoff . . .	15,222 pCt.	auf trockenes Blut berechnet
- . . .	2,695 -	- flüssiges - -
Feste Bestandtheile	17,706 -	

Fall XVII. Ruegg, Heinrich, 53 Jahre alt. Scorbut.

Kleiner Mann, stark abgemagert, Kyphoskoliose der Wirbelsäule. Zähne stark defect, Zahnfleisch an den Zahnwurzeln blau verfärbt, am Rande der blauen Verfärbung graue, nekrotische Stellen. Die Zähne sitzen locker. Die linke untere Extremität mit Purpura bedeckt. Im oberen Dritttheil der gleichen Extremität an der äusseren Fläche eine Markstück-grosse, blau-

schwarze Verfärbung, welche auf Druck empfindlich ist. — Eine gleiche Verfärbung in der rechten Kniegegend und am Sacrum. Brust- und Bauchorgane normal. — Im Stuhle und Harne kein Blut. Puls und Temperatur bieten nichts Abnormes.

Blutuntersuchung.

Hämoglobingehalt	80 pCt.	
Blutkörperchenzahl	3 440 000	
Spec. Gew. . . .	1,0678	
Alkalescenz . . .	0,22	
Stickstoff . . .	15,888 pCt.	auf trockenes Blut berechnet
- . . .	2,386 -	- flüssiges - -
Feste Stoffe . . .	15,03 -	

Fall XVIII. N. N. Nephritis interstitialis chronica.

Grosser Mann von blasser Hautfarbe. Herzgrenze nach links verschoben. Spitzenstoss hebend. Ueber der Mitralis ein sausendes, systolisches Geräusch. Ueber der Tricuspidalis das gleiche Geräusch, aber leiser. Der 2. Aortenton accentuirt. Die übrigen Brustorgane normal, ebenso die Bauchorgane. Harn eiweisshaltig. Spec. Gew. desselben 1,006. Puls und Temperatur normal. An den Beinen Oedeme. — Exitus lethalis.

Sectionsbefund: Hypertrophie und Dilatation des ganzen Herzens und Schrumpfniere.

Blutuntersuchung.

Hämoglobingehalt	70 pCt.	
Blutkörperchenzahl	3 400 000	
Spec. Gew. . . .	1,0559	
Alkalescenz . . .	0,20	
Stickstoff	15,22 pCt.	auf trockenes Blut berechnet
- . . .	2,878 -	- flüssiges - -
Feste Stoffe . . .	18,91 -	

Fall XIX. Väterli, Emil, 18 Jahre alt. Nephritis acuta haemorrhagica.

Gut gebauter Patient von mässigem Ernährungszustande und sehr blasser Hautfarbe. Innere Organe normal. Patient verliert täglich ziemlich viel Blut und Eiweiss mit dem Harn.

Blutuntersuchung.

Hämoglobingehalt	90 pCt.	
Blutkörperchenzahl	3 000 000	
Spec. Gew. . . .	1,0423	
Alkalescenz . . .	0,180	
Stickstoff . . .	15,00 pCt.	auf trockenes Blut berechnet
- . . .	2,435 -	- flüssiges - -
Feste Bestandtheile	16,23 -	

Fall XX. Kercher, August, 26 Jahre alt. Intoxicatio et anaemia saturnina.

Langer Patient, gut gebaut, von sehr blasser Hautfarbe. An den inneren Organen nichts nachzuweisen. Blei im Harne in Spuren vorhanden. Temperatur normal, Puls hart, von normaler Frequenz.

Blutuntersuchung.

Hämoglobingehalt	70 pCt.	
Blutkörperchenzahl	3 400 000	
Spec. Gew. . . .	1,0608	
Alkalescenz . . .	0,20	
Stickstoff . . .	13,659 pCt.	auf trockenes Blut berechnet
- . . .	2,536 -	- flüssiges - -
Feste Stoffe . . .	17,65 -	

Fall XXI. Brossio, Francesco, 32 Jahre alt. Tuberculosis pulmonum.

Mittelgrosser Mann, gut gebaut, sehr blass und mager. In den Lungen Cavernensymptome links. Uebrigen Organe normal. Exitus lethalis.

Sectionsprotocoll ergiebt ausser Anämie Verwachsungen der linken Pleura. Die gleichnamige Lunge sehr schwer, auf dem Durchschnitte schiefrige Induration und Cavernen. Im Darme keine Tuberculose.

Blutuntersuchung.

Hämoglobingehalt Blutkörperchenzahl	nicht bestimmt
Spec. Gew. . . .	1,0519
Alkalescenz . . .	0,120
Stickstoff . . .	15,548 pCt.
- . . .	2,802 -
Feste Bestandtheile	18,02 -

Fall XXII. Schibli, Emanuel, 12 Jahre alt. Vitium cordis congenitum, angeborne Pulmonalstenose.

Gut entwickelter Knabe von mässiger Musculatur. Im Gesichte und an den Extremitäten etwas Cyanose. Nagelglieder der Finger aufgetrieben. Die Hände kalt. Sprache nasal. Patient ist geistig wenig entwickelt. Lungen normal, auch an den Spitzen keine Veränderung. Herzgrenzen normal. Spitzenstoss schwach. Ueber allen Klappen systolische Geräusche und diastolische Töne. Das Geräusch ist über der Tricuspidalis am lautesten, auch etwas pfeifend. Ueber der Aorta und Pulmonalis ist das Geräusch leiser, am leisesten an der Mitralis. Der 2. Pulmonalton ist accentuirt. Das Geräusch ist in der Höhe des IV. Brustwirbels hinten zu hören, auch über der Carotis. Bauchorgane bieten normale Verhältnisse. Augenhintergrund zeigt ausser breiten Venen nichts Abnormes. Puls 88. Temperatur normal.

Blutuntersuchung.

Hämoglobingehalt	140 pCt.
Blutkörperchenzahl	8 000 000
Spec. Gew. . . .	1,0692
Askalescenz . . .	0,10
Stickstoff . . .	15,400 pCt.
- . . .	3,002 -
Feste Stoffe . . .	19,49 -

Fall XXIII. Hans Suter, 8 Jahre alt. Vitium cordis congenitum. Pulmonalstenose.

Gut gebauter Knabe mit cyanotischer Verfärbung der Haut und kalten Extremitäten. Nagelphalangen aufgetrieben. Lunge normal. Herz zeigt normale Grenzen. Ueber allen Herzklappen systolische Geräusche. Das leiseste über der Mitralis, das lauteste über der Pulmonalis.

Blutuntersuchung.

Hämoglobingehalt	160 pCt.
Blutkörperchenzahl	9 440 000
Spec. Gew. . . .	1,0718
Alkalescenz . . .	0,028
Stickstoff . . .	13,15 pCt.
- . . .	3,700 -
Feste Stoffe . . .	28,09 -

Fall XXIV. Reif, Jacob, 43 Jahre alt. Carcinoma ventriculi.

Blasser, abgemagerter Mann. Hals- und Brustorgane normal. Abdomen eingesunken. In der Medianlinie ein Tumor zwischen Nabel und Proc. ensif., respiratorisch etwas beweglich, nicht empfindlich. Patient erbricht täglich. Im Erbrochenen keine freie Salzsäure nachzuweisen. An den unteren Extremitäten Oedeme. Harn normal. Exitus lethalis.

Sectionsprotocoll: An den Brustorganen nichts Krankhaftes nachzuweisen. Im Magen am Pylorus ein kindskopfgrosser Tumor. Der Pylorus verengt. Die Leber zeigt auf dem Durchschnitte zahlreiche weissliche Geschwulstknoten. Sonst keine Veränderung.

Blutuntersuchung.

Hämoglobingehalt	25 pCt.
Blutkörperchenzahl	1 600 000
Spec. Gew. . . .	1,0155
Alkalescenz . . .	0,20
Stickstoff . . .	14,140 pCt.
- . . .	1,217 -
Feste Stoffe . . .	8,61 -

Fall XXV. Maier, Johann, 48 Jahre alt. Gastrectasie. Anämie.

Kleiner Patient, sehr blass und mässig ernährt. Hals- und Brustorgane normal. Magen reicht 5 cm unterhalb des Nabels links bis zur Axillarlinie,

rechts bis zur Mammillarlinie. Kleine Curvatur in der Mitte zwischen Proc. ensif. und Nabel. Resorptionszeit 70 Minuten. Die übrigen Bauchorgane normal.

Blutuntersuchung.

Hämoglobingehalt Blutkörperchenzahl	nicht bestimmt
Spec. Gew. . . .	1,0336
Alkalescenz . . .	0,120
Stickstoff . . .	14,91 pCt.
- . . .	2,131 -
Feste Stoffe . . .	14,29 -

Fall XXVI. Manetsch, Joseph, 66 Jahre alt. Carcinoma pylori.

Grosser Mann, stark abgemagert und blass. In der Magengegend ein Tumor, welcher rechts 1 cm über die Mittellinie hinausragt und links unter dem Rippenbogen verschwindet. Die Breite des Tumors 5 cm. Palpation nicht schmerzhaft, Resorptionszeit 90 Minuten. Exitus lethalis.

Sectionsprotocoll ergiebt einen in Folge von Carcinom engen Pylorus. Uebrige Organe normal.

Blutuntersuchung.

Hämoglobingehalt	75 pCt.
Blutkörperchenzahl	3 520 000
Spec. Gew. . . .	1,0284
Alkalescenz . . .	0,180
Stickstoff . . .	14,809
- . . .	1,594
Feste Stoffe . . .	10,775.

Fall XXVII. Hochstrasser, Barbara, 56 Jahre alt. Carcinoma ventriculi et hepatis.

Mittelgrosse, stark abgemagerte Patientin. Brustorgane bieten normale Verhältnisse. Im Abdomen 1—2 cm oberhalb des Nabels besteht ein 6—7 cm breiter, rechts bis zur Parasternallinie, links 2 cm über die Sternallinie reichender Tumor. Derselbe ist derb und von höckriger Oberfläche. Uebrige Bauchorgane normal. Patientin klagt über ein stechendes Gefühl oberhalb des Nabels. In der Familie kein Carcinom. Exitus lethalis.

Sectionsprotocoll: Netz mit dem Magen verwachsen. In der Mitte dieser Verwachsungen eine Oeffnung, die in den Magen führt, 5 Francsstückgross und unregelmässig begrenzt ist. — Im Magen zeigt sich am Pylorus ein Defect, der, mit wallartigen Rändern begrenzt, einen ulcerirten Grund zeigt. In der Tiefe liegt die oben erwähnte Perforationsöffnung. Die Leber zeigt auf dem Querschnitte zahlreiche Tumoren von markiger Consistenz, in der Mitte zerfallen. — Brustorgane bieten ausser einer am linken Lungen-

hilus markig infiltrirten Lymphdrüse nichts Abnormes. Ebenso die übrigen Bauchorgane und die Beckenorgane.

Blutuntersuchung.

Hämoglobingehalt	34 pCt.
Blutkörperchenzahl	3 600 000
Spec. Gew. . . .	1,0408
Alkalescenz . . .	0,180
Stickstoff . . .	13,961 pCt.
- . . .	1,513 -
Feste Stoffe . . .	10,841 -

Fall XXVIII. Ita, Johann, 61 Jahre alt. Carcinoma oesophagei. Mittelgrosser Patient. Sehr blass. Brustorgane normal. Im Abdomen in der Pylorusgegend eine Resistenz, etwas schmerzhaft. Die Sonde stösst 42 cm hinter den Zahnreihen auf einen Widerstand. Uebrige Organe normal.

Blutuntersuchung.

Hämoglobingehalt	36 pCt.
Blutkörperchenzahl	2 500 000
Spec. Gew. . . .	1,0414
Alkalescenz . . .	0,16
Stickstoff . . .	14,398 pCt.
- . . .	2,030 -
Feste Stoffe . .	14,12 -

Fall XXIX. Hauser, Barbara, 47 Jahre alt. Carcinoma pylori. Die Patientin ist ziemlich gut gebaut und genährt. Etwas blass. Hals- und Brustorgane bieten nichts Abnormes. Magen reicht bis zum Nabel und zeigt in der Mitte zwischen Nabel und Proc. ensif. eine hühnereigrosse Resistenz, welche hart, höckrig und nicht verschieblich, auch indolent ist. Magensaft ohne freie Salzsäure. Kaffeesatzartiges Erbrechen. Uebrige Organe normal. Vater am Magenkrebs verstorben.

Blutuntersuchung.

Hämoglobingehalt Blutkörperchenzahl	nicht bestimmt.
Spec. Gew. . . .	1,0364
Alkalescenz . . .	0,180
Stickstoff . . .	15,354 pCt.
- . . .	2,006 -
Feste Stoffe . . .	13,067 -

Fall XXX. Huber, Hans, 63 Jahre alt. Carcinoma cardiae. Kleiner Mann, abgemagert, etwas icterisch. Hals- und Brustorgane normal. In der Linea alba eine leicht reponible Hernie. 2 cm unterhalb des linken Rippenbogens eine Resistenz, welche gegen die Mittellinie einen

Bogen bildet und respiratorisch verschieblich ist. An den übrigen Organen nichts nachzuweisen.

Blutuntersuchung.

Hämoglobingehalt	60 pCt.
Blutkörperchenzahl	2 280 000
Spec. Gew. . . .	1,0446
Stickstoff . . .	13,961 pCt.
- . . .	1,589 -
Feste Bestandtheile	11,35 -

Fall XXXI. Fenner, Jacob, 69 Jahre alt. Carcinoma cardiae.

Stark abgemagerter, blasser Patient. Hals- und Brustorgane bieten normale Verhältnisse. Abdomen zeigt nirgends Resistenzen, auch keine Druckempfindlichkeit. Resorptionszeit 17 Minuten. Im Magensafte keine freie Salzsäure. Sonde stösst 40 cm hinter den Zahnreihen auf Widerstand. Exitus lethalis.

Sectionsprotocoll: Der Magen zeigt von der Cardia an ein grosses Geschwür mit knolligem Grunde, zum Theil ulcerirt. Pylorus und Cardia eng. Metastasen in der Lunge und im Oesophagus.

Blutuntersuchung.

Hämoglobingehalt, Blutkörperchenzahl, Alkalescenz, Spec. Gew.	nicht bestimmt
Stickstoff . . .	16,867 pCt.
- . . .	3,894 -
Feste Stoffe . .	23,10 -

Fall XXXII. Filliger, Marie, 61 Jahre alt. Carcinoma ventriculi.

Patientin erbricht blutige Massen. An den inneren Organen nichts nachzuweisen.

Blutuntersuchung.

Hämoglobingehalt, Blutkörperchenzahl	fehlt
Spec. Gew. . . .	1,0496
Alkalescenz . . .	0,24
Stickstoff . . .	14,034 pCt.
- . . .	1,739 -
Feste Stoffe . . .	12,40 -

Fall XXXIII. Vollenweiler, 42 Jahre alt. Carcinoma cardiae. Anaemia.

Blasser Patient von sehr schlechtem Ernährungszustande. An den inneren

Organen nichts nachzuweisen. Resorptionszeit 60 Minuten. Keine freie Salzsäure im Magensafte. Pat. erbricht fast jeden Tag. Beim Sondiren stösst man mit der Sonde No. 12 in 42 cm auf einen Widerstand.

Blutuntersuchung.

Hämoglobingehalt .	27 pCt.
Blutkörperchen . .	2 880 000
Spec. Gew. . . .	1,01157
Alkalescenz . . .	0,200
Stickstoff	13,618 pCt.
-	1,468 -
Feste Bestandtheile .	10,78 -

Fall XXXIV. Schärrer, Elisabeth, 67 Jahre alt. Carcinoma ventriculi.

Abgemagerte Pat. mit icterischer Hautfarbe. Lungen zeigen normale Verhältnisse. Am Herzen anämische Geräusche. An den Bauchorganen nichts Abnormes nachzuweisen. Pat. klagt über Magenschmerzen. Im Magensafte keine freie Salzsäure nachweisbar. Carcinom in der Familie.

Blutuntersuchung.

Hämoglobingehalt .	14 pCt.
Blutkörperchen . .	2 100 000
Spec. Gew.	1,0421
Alkalescenz . . .	0,140 pCt.
Stickstoff	13,87 -
-	1,45 -
Feste Bestandtheile .	13,128 -

Tabelle III.

No.	Carcinoma		Chlorosis		Anaem. pern.		Mixta		No.[1])
	N/Blutk.	N/Häm.	N/Blutk.	N/Häm.	N/Blutk.	N/Häm.	N/Blutk.	N/Häm.	
1.	7,0	1,03	9,6	6,3	24,8	12,4	8,3	4,1	17.
2.	7,6	4,8	7,6	3,6	10,2	6,1	8,6	3,0	23.
3.	4,5	2,1	7,2	2,8	9,2	7,6	6,9	2,7	21.
4.	4,2	4,4	6,5	0,32	8,6	5,1	8,4	4,1	18.
5.	8,1	5,9	6,2	0,33	—	—	8,1	2,7	26.
6.	7,0	2,6	6,0	5,5	—	—	7,4	3,6	19.
7.	5,1	6,0	6,3	5,2	—	—	3,7	2,1	27.
8.	—	—	6,0	3,8	—	—	3,9	2,3	28.

[1]) Die Zahlen der letzten Reihen entsprechen den laufenden Nummern der grossen Tabelle.

Tabelle IV.

No.	Name	Alter	Krankheit	Spec. Gew.	Alkalescenz	Feste Stoffe	Auf flüssiges Blut	Auf trockenes Blut	Blutkörperchen	Hämoglobin pCt.
1.	E. M.	33	Anaem. pern.	1,0458	0,04	8,59	1,240	14,557	453 300	unter 10
2.	E. S.	67	Carc. ventr.	1,0421	0,140	13,128	1,54	13,87	2 100 000	14
3.	R. B.	34	Anaem. pern.	1,0289	0,240	10,67	1,531	14,350	1 630 000	20
4.	J. R.	43	Carc. ventr.	1,0155	0,20	8,61	1,217	14,140	1 600 000	25
5.	A. A.	42	Anaem. pern.	1,0371	0,08	9,44	1,287	13,643	1 500 000	26
6.	V.	42	Cach. carc.	1,01157	0,20	10,78	1,468	13,618	2 880 000	27
7.	B. H.	21	Chloros.	1,0396	0,100	11,27	1,656	14,787	2 728 000	30
8.	B. H.	56	Carc. ventr.	1,0408	0,180	10,841	1,513	13,961	3 600 000	34
9.	J. S.	61	Carc. ventr.	1,0414	0,160	14,12	2,030	14,398	2 500 000	36
10.	J. M.	28	Anaem. pern.	1,0637	0,120	13,94	2,144	15,381	2 091 000	37
11.	E. S.	18	Chloros.	1,0557	0,120	15,67	2,298	14,677	3 648 000	44
12.	J. L.	74	Lymphosarc.	1,0470	0,380	16,17	2,454	15,179	—	46
13.	S. F.	20	Chloros.	1,0576	0,160	16,01	3,277	14,156	3 416 000	52
14.	M. B.	23	Chloros.	1,0372	0,120	14,675	2,142	14,601	2 750 000	58
15.	H. H.	63	Carcin.	1,0446	—	11,35	1,589	13,961	2 280 000	60
16.	A. S.	24	Chloros.	1,0581	0,130	16,11	2,301	14,290	3 865 000	62
17.	S. Oet.	37	Pseudoleuk.	1,0490	0,160	16,97	2,696	15,89	3 249 000	65
18.	N. N.	—	Nephr. int.	1,0559	0,200	18,91	2,878	15,22	3 400 000	69
19.	A. K.	26	Intox. et An.	1,0608	0,200	17,65	2,536	13,659	3 400 000	72
20.	J. M.	66	Carcin.	1,0284	0,180	10,775	1,594	14,809	3 520 000	75
21.	H. R.	53	Scorbut	1,0678	0,220	15,03	2,386	15,888	3 440 000	80
22.	M. B.	23	Chlor. geh.	1,0468	0,120	16,546	2,411	14,572	3 217 300	85
23.	E. V.	18	Nephr. ac.	1,0423	0,180	16,23	2,435	15,00	3 000 000	88
24.	J. C.	8	Morb. Werlh.	1,05073	0,20	17,706	2,695	15,222	3 140 000	90
25.	A. H.	24	Chlor.?	1,07012	0,210	20,554	3,045	14,823	4 660 000	95
26.	E. S.	25	Chloros.	1,05997	0,180	20,132	3,081	15,328	4 970 000	92
27.	E. S.	12	Vit. cord. con.	1,0692	0,100	19,49	3,002	15,400	8 000 000	140
28.	H. S.	8	Vit. cord. con.	1,0718	0,028	28,09	3,700	13,15	9 440 000	160
29.	A. M.	28	Chloros.	1,0364	0,080	13,802	2,15	15,61		
30.	B. M.	24	Chloros.	1,0731	0,120	25,5	3,112	15,180		
31.	F. B.	32	Tubercul.	1,0519	0,120	18,02	2,802	15,548		
32.	J. M.	48	Gastrect.	1,0336	0,120	14,29	2,131	14,91		
33.	B. H.	47	Carcin.	1,0364	0,180	13,067	2,007	15,354		
34.	J. F.	69	Carcin.	—	—	23,10	3,894	16,867		
35.	M. F.	61	Carcin.	1,0496	0,240	12,40	1,739	14,034		

Ich schreite nun zur Zusammenstellung von Ergebnissen, welche ich auf Grund meiner Arbeit gewonnen haben.

Was die zwei ersten Punkte der mir gestellten Aufgabe betrifft, d. h. Blutkörperchenzahl und Hämoglobingehalt des Blutes, so ist zwischen diesen zwei Werthen kein absoluter Parallelismus zu finden, was nicht befremden wird, weil ja der Begriff der Ueberfärbung der Blutkörperchen längst bekannt ist. Setzen wir nun als Abscisse den Hämoglobingehalt und als Ordinate die Blutkörperchenzahl (in meiner Tabelle mit 3 multiplicirt), so werden wir statt einer geraden eine gebrochene Linie bekommen, deren Spitzen die relativ höchste Blutkörperchenzahl, deren Thäler die geringste bedeuten. Die Spitzen entsprechen in dem Falle vier Carcinomen und drei Chlorosen, die Thäler drei perniciösen Anämien, einem Carcinom und einer Nephritis acuta.

Dieser Umstand würde dafür sprechen, dass die Blutkörperchenzahl bei Chlorotischen und Carcinomatösen verhältnissmässig hoch ist, niedrig dagegen bei den an perniciöser Anämie Erkrankten. Das Sinken des Hämoglobingehaltes der Blutkörperchen bei Chlorosen würde also noch einmal bestätigt sein. Interessanter ist die Thatsache, dass die Carcinomatösen bezüglich dieser Veränderung mit den Chlorotischen übereinstimmen.

Die Blutkörperchen bei perniciöser Anämie zeigen dagegen ein entgegengesetztes Verhalten; sie sind an der Zahl sehr stark vermindert und überfärbt. Meine Untersuchungen stimmen somit mit diesbezüglichen oben citirten Angaben Laache's überein. In der gleichen Tabelle wurde das specifische Gewicht eingetragen, wobei als Ordinate die dritte und vierte Decimale diente. Auch hier entstand eine gebrochene Linie.

Ihre Spitzen bilden drei Chlorosen, drei perniciöse Anämien und ein Scorbut. Die Thäler dagegen vier Carcinome, zwei Pseudoleukämien und eine Chlorose.

Das specifische Gewicht wäre somit hoch bei Chlorosen und Anämien, niedrig bei Carcinomen und Pseudoleukämien.

Bei perniciösen Anämien könnte man sich bewogen fühlen, das hohe specifische Gewicht wenigstens zum Theil auf die starke Ueberfärbung der Blutzellen zurückzuführen, weil ja der Farbstoff eisenhaltig ist. Wir werden aber aus dem

weiteren Betrachten der Tabelle herausfinden, dass dem nicht so ist.

Setzt man nehmlich die Blutkörperchenzahl als Abscisse und als Ordinaten das specifische Gewicht und den Hämoglobingehalt, so findet man, dass bei Anämien ein ganz besonders starkes Missverhältniss zwischen dem specifischen Gewichte und dem Hämoglobingehalte auftritt.

Während das specifische Gewicht bei Chlorosen mittleren Grades und bei Carcinomen ziemlich gleichmässig mit dem Hämoglobingehalte schwankt, gestaltet sich das Verhältniss bei sämmtlichen perniciösen Anämien anders. — Der Hämoglobingehalt sinkt hier bedeutend stärker, als das specifische Gewicht. — Wir sehen also, dass der Hämoglobingehalt die Ursache des hohen specifischen Gewichtes nicht bilden kann.

Die Trockensubstanz, welche bei den Anämien keine Abnormitäten ausser der typischen Herabsetzung zeigt — ist wohl auch nicht die Ursache von dem hohen specifischen Gewichte — man müsste es vielleicht auf Mineralbestandtheile zurückführen.

Was nun die Alkalescenz betrifft, so wurde sie mit 50 multiplicirt in die Tabelle eingetragen, da sie sonst zu geringe Schwankungen bildet. Aus meinen Versuchen geht hervor, dass die Alkalescenz — der herrschenden Meinung entsprechend — bei Chlorosen und Anämien herabgesetzt ist. Ich habe jedoch den Eindruck gewonnen, dass die Abnahme bei Chlorosen und Anämien viel bedeutender ist als bei Carcinomen, wo sie sogar bei sehr geringem Hämoglobingehalte der Norm nahe steht. Man könnte dies fast regelmässige Symptom zur Differentialdiagnose verwenden. In zwei Fällen von Kohlensäureüberladung des Blutes war die Alkalescenz ebenfalls tief gesunken. Die Beobachtung stützt sich aber nur auf zwei Fälle und kann somit auf Allgemeinheit keinen Anspruch machen.

Um die Erklärung der Schwankungen der Alkalescenz haben sich viele Autoren bemüht, und an Angaben, welche ein Licht auf diesen Vorgang werfen sollen, fehlt es nicht, obwohl man jetzt auch keine sichere und einheitliche Theorie der Alkalescenz des Blutes geben kann. — Einheitlich wird sie vielleicht auch nie werden, weil es möglich ist, dass hier verschiedene Ursachen

denselben Effekt hervorbringen. Es liegt mir fern, auf Grund meiner Untersuchungen mich an die Aufstellung einer Theorie zu wagen, ich will blos einige Thatsachen hervorheben, die zu Gunsten jener Theorie sprechen, welche die Alkalescenzabnahme auf einen Zerfall der Gewebe zurückführt. Es ist bekannt, dass der Zerfall der Eiweisskörper zur Bildung von S- und P-Säure führt, wir wollen nur an den Hauptbestandtheil der Kerne — das Nuclein — erinnern, welcher selbst sauer reagirt und P-Säure reichlich enthält. Die Alkalescenzabnahme müsste somit in einem einfachen Verhältnisse zu dem Gehalte an mineralischen Bestandtheilen des Blutes stehen, da letztere als Zerfallsprodukte aufzufassen sind.

Wir sehen bei perniciöser Anämie eine starke Herabsetzung der Alkalescenz — und ein hohes specifisches Gewicht, trotz der Verminderung der organischen Substanz; es sind dies Mineralsalze, welche bei dem Blute bei perniciöser Anämie das hohe specifische Gewicht geben und die Alkalescenz vermindern.

Als Belege für die Richtigkeit der Zerfallstheorie kann weiter das Verhalten der Alkalescenz im Fieber dienen, wo thatsächlich Zerfall der Eiweisskörper stattfindet und die Alkalescenz eine Herabsetzung erfährt, endlich könnte vielleicht als indirecter Beweis die Alkalescenz des Blutes bei Carcinomatösen herbeigezogen werden.

Sie ist dort nehmlich verhältnissmässig hoch bei niedrigem specifischem Gewichte. (Besonders gut illustrirt dieses Verhalten der Fall IV und VI der Tabelle.) Ziehen wir nun die Zahl der Blutkörperchen herbei, so finden wir sie relativ am höchsten — somit den Zerfall am geringsten.

Diese Uebereinstimmung ist wohl kein Zufall. Vergleichen wir noch die Alkalescenz bei Carcinose mit der Alkalescenz bei Chlorose, so finden wir, dass sie bei letzterer niedriger ausfällt als bei Carcinosen.

Die Blutkörperchen besitzen bei Chlorotischen und Carcinomatösen den gleichen Hämoglobingehalt, sind gleich gefärbt, der einzige Unterschied bestünde in der verhältnissmässig verminderten Menge von Blutzellen bei Chlorose, welche auf einen Zerfall zurückzuschliessen erlaubt und die verringerte Alkalescenz

erklärt. Das Blut bei Carcinomatösen liesse sich folgendermaassen charakterisiren: relativ hohe Blutkörperchenzahlen, keine besondere Neigung zum Zerfalle, hohe Alkalescenz, niedriges specifisches Gewicht. (Mineralsalze nicht erhöht.)

Diese Erwägungen sind natürlich nur in allgemeinen Zügen aufzufassen, weil es vorauszusehen ist, dass es an Ausnahmen nicht fehlen wird, umsomehr, da es sehr fraglich ist, ob mit der Annahme des Zerfalles von Eiweisskörpern alle Quellen der Alkalescenzherabsetzung erschöpft sind.

Der N-Gehalt des Blutes wurde in meinen Untersuchungen auf trockenes und flüssiges Blut berechnet. Aus den Berechnungen auf trocknes Blut sind keine Werthe entstanden, welche zur Aufstellung einer Regel Recht geben würden. Man wäre geneigt, zu glauben, dass ein verhältnissmässig hoher N-Gehalt bei Carcinomen auftritt, es fehlt aber nicht an Fällen, wo gerade bei Carcinomen eine Herabsetzung des N-Gehaltes stattfindet. In zwei Fällen von Nephritis ist der N-Gehalt besonders hoch gefunden worden.

Der N-Gehalt auf flüssiges Blut berechnet, hängt natürlich auf's Innigste mit den Procenten an Trockensubstanz zusammen, nur zweimal wurden davon Abweichungen gefunden, beide Male bei Nephritiden. Man kann somit der Behauptung von v. Jaksch nur zustimmen.

Ich habe versucht, eine Relation zwischen Blutkörperchenzahl einerseits und dem N-Gehalte des Blutes andererseits herauszufinden.

Meine Ergebnisse haben gezeigt, dass das Verhältniss ein ziemlich constantes ist, dass es sich aber allerdings bei sehr starken Anämien ändert. Da nun nach den Angaben von v. Jaksch der N-Gehalt des Serums ziemlich constant bleibt, so dürfte die oben erwähnte Aenderung des Verhältnisses zwischen dem N-Gehalte des Blutes und der Blutkörperchenzahl in grösstem Maasse auf Rechnung der Blutkörperchen kommen.

Diese Aenderung des Verhältnisses bei Anämien wäre so zu deuten, dass dort die Blutkörperchen an N. besonders reich sind.

Nicht unerwähnt mag noch bleiben, dass sie besonders N-arm in 2 Fällen von Cyanosis congenita und in 2 Fällen von Carcinom gefunden wurden. Das Verhältniss von N zu Hämo-

globin unterliegt so grossen Schwankungen, dass wir uns diesbezüglich keine Schlüsse erlauben.

Was nun endlich die Trockensubstanz anbetrifft, so hat meine Arbeit die alte Regel bestätigt, dass die Trockensubstanz mit dem Hämoglobingehalte annähernd gleichmässig fällt, obgleich auch hier von einem geraden Verlaufe der Curve keine Rede sein kann. Auch hier kann man Spitzen und Thäler beobachten und zwar fielen die Spitzen auf ein Carcinom, zwei Chlorosen, eine Anämie, eine Nephritis und einen Scorbut — die Thäler sämmtlich auf Carcinome, was, mit anderen Worten ausgedrückt, bedeutet, dass bei den Carcinomen das Blut relativ am meisten an festen Bestandtheilen verliert. Dass die Trockensubstanz mit dem specifischen Gewichte nicht zu identificiren ist, mag noch einmal betont werden.

Da Scorbut immerhin zu den selteneren Krankheiten gehört, wollen wir die Ergebnisse der Blutanalyse bei dieser Krankheit nochmals besonders hervorheben.

Es hat sich unser Fall durch ein besonders hohes specifisches Gewicht und hohe Alkalescenz ausgezeichnet, so wie durch einen relativ hohen N-Gehalt auf trockenes Blut berechnet.

Eine Lymphosarcomatosis dagegen zeigte ein auffallend niedriges specifisches Gewicht und hohe Alkalescenz.

Eine Pseudoleukämie bot ein niedrigeres specifisches Gewicht bei normaler Alkalescenz und hohem N-Gehalt dar.

Die beiden Beobachtungen von Cyanosis congenita sind schon vorher besprochen worden. Morbus maculosus W. bot nichts Besonderes dar, ausser hohem specifischem Gewichte und verhältnissmässig hohem Hämoglobingehalte.

Ich komme demnach auf Grund meiner Untersuchungen zu folgenden Schlüssen:

1. Die perniciöse Anämie zeigt starke Alkalescenzverminderung, hohes specifisches Gewicht, sehr geringe Blutkörperchenzahl, die rothen Blutkörperchen stark überfärbt, das Blut stark stickstoffhaltig.

2. Die Chlorosen kennzeichnen sich durch geringe Alkalescenz und hohes specifisches Gewicht des Blutes und durch mässig viel Blutkörperchen von schwacher Färbung.

3. Die Carcinome sind charakterisirt: durch hohe Alkalescenz und niedriges specifisches Gewicht des Blutes, durch relativ viele Blutkörperchen von schwacher Färbung und niedrige Menge an Trockensubstanz.

Tabelle I (auf Taf. IV) enthält die graphische Zusammenstellung der Resultate. Procentgehalt an Hämoglobin bildet die Abscisse, Ordinaten sind: feste Stoffe in Procenten ausgedrückt, N auf flüssiges Blut berechnet mit 10 multiplicirt, N auf trockenes Blut berechnet mit 5 multiplicirt, Alkalescenz auf 100 ccm Blut mit 50 multiplicirt, specifisches Gewicht — zweite und dritte Decimale — Blutkörperchenzahl mit 3 multiplicirt.

Tabelle II (auf Taf. V) hat als Abscisse die Blutkörperchenzahl. Ordinaten sind alle die in der Tabelle erwähnten Werthe ausser Stickstoff auf trockenes Blut berechnet.

Tabelle III (im Text) enthält die Quotienten des Stickstoffs, auf flüssiges Blut berechnet, und der Blutkörperchenzahl, bezw. Hämoglobinprocente.

Tabelle IV (im Text) zeigt die Zusammenstellung der Resultate nach Hämoglobinprocenten geordnet.

VII.

Das Ausschliessungsverhältniss zwischen Herzklappenfehlern und Lungenschwindsucht.

(Aus der Medicinischen Universitätsklinik des Herrn Prof. Dr. Eichhorst in Zürich.)

Von Johanne Otto.

Die Frage, ob ein Ausschliessungsverhältniss zwischen Herzklappenfehlern und Lungenschwindsucht besteht, lässt sich in dieser allgemeinen Fassung weder einfach bejahend noch einfach verneinend beantworten. Da die Folgezustände für die Blutversorgung der Lunge geradezu entgegengesetzte sind bei der Stenose des rechten arteriellen und der des linken venösen Ostiums — mehr oder weniger ist das gegensätzliche Verhältniss auch bei bestehender Insufficienz der betreffenden Klappen und bei Klappenanomalien der Tricuspidalis und Aorta ausgeprägt —, so muss man für die Beantwortung der obigen Frage zunächst die Klappenfehler der beiden Herzhälften aus einander halten und gesondert betrachten.

Beim rechten Herzen lässt sich ein Ausschliessungsverhältniss zwischen Herzklappenfehlern und Lungenschwindsucht nicht aufstellen, am allerwenigsten bei der Pulmonalstenose; im Gegentheil kann für diesen Klappenfehler die Combination mit Lungenschwindsucht fast als Regel gelten. Die zuerst bekannt gewordenen Fälle von Stenose des Ostium arteriosum dextrum complicirt mit Lungenphthise sind im Anfang dieses Jahrhunderts von Farne und Travers, Gregory, Louis und Creveld mitgetheilt. In den letzten Decennien haben sich die Beispiele dafür sehr vermehrt, und als besonders interessant wegen ihrer schönen und gründlichen Darstellung werden 2 von v. Frerichs mitgetheilte Fälle hervorgehoben. Werthvoll in dieser Hinsicht ist die auf Anregung Biermer's verfasste Dissertation von Stölker: „Ueber angeborne Stenose der Arteria pulmonalis".

Bern 1864. Unter 116 aus der Literatur zusammengestellten Fällen von Pulmonalstenose fand Stölker 16 Fälle, also 14 pCt., mit Lungenschwindsucht vergesellschaftet. Wenn er von 1699 bis 1814 keinen einzigen Fall mit Lungentuberculose complicirt fand, von 1815—1844 aber über 10 pCt. und von 1845—1864 etwa 30 pCt. der Fälle, so beruht diese Verschiedenheit in dem gleichzeitigen Vorkommen beider Affectionen zu verschiedenen Zeiten wohl ohne Zweifel darauf, dass die älteren Fälle — namentlich in Bezug auf den Zustand der Lunge — nicht genau genug beobachtet und beschrieben wurden. Die Thatsache, dass die Stenose des Pulmonalostiums eine ganz ausgesprochene Prädisposition zu phthisischen Veränderungen abgiebt, hat v. Frerichs zuerst nachdrücklich hervorgehoben. Leyden gab für dieses Factum eine Erklärung, indem er darauf hinwies, dass die abnorm geringe Blutzufuhr zu den Lungen eine bacilläre Infection und Verkäsung von entzündlichen Produkten in den Respirationswegen begünstigt, während Lebert mehr Werth auf die ungleichmässige Vertheilung des Blutes als auf die im Allgemeinen verminderte Blutzufuhr legen möchte. Lebert erwog ferner die schwer zu entscheidende Frage, inwieweit die übertriebene Zufuhr von arteriellem Blute für die Lunge auf die Dauer ihre Ernährung stört; da aus dem rechten Herzen gerade wegen des Hindernisses am Pulmonalostium eine gewisse Menge von venösem Blute durch die offenen Scheidewände in das linke Herz übertritt und sich dem arteriellen Blute beimischt, möchte er diesen Factor nicht zu hoch anschlagen und bemerkt ferner noch, dass dieses gemischte Blut nach dem Gasaustausche auf einer gewöhnlich von Haus aus verkleinerten Lungenoberfläche den ganzen Körper durchströmt, doch wären in anderen Theilen als in der Lunge jene schleichenden Reizungsheerde sehr selten. Da eine ganze Reihe von Fällen, in welchen abnorme Communication der Herzhöhlen ohne Pulmonalstenose bestand, selten mit Lungentuberculose complicirt war, und da, nachdem die Erblichkeit auf einen relativ geringen Einfluss reducirt werden konnte, das numerische Verhältniss der Complication bei Pulmonalstenose ein sehr bedeutend grösseres ist, als bei einer entsprechenden Zahl Gesunder und bei irgend welchen anderen Erkrankungen, Diabetes mellitus in den letzten Stadien vielleicht abgerechnet,

so wären damit neue Argumente gegeben, dass die Pulmonalstenose der Hauptgrund der Complication ist. Dass die Lungenveränderungen meist linkerseits beginnen und gewöhnlich links stärker entwickelt bleiben als rechts, erklärt Lebert, der dies zuerst constatirt hat, durch den Druck des in der rechten Hälfte sehr hypertrophischen Herzens auf die linke Lunge.

Obigen Auffassungen von dem Zusammenhange der Pulmonalstenose mit Lungentuberculose schliesst sich Fräntzel an: „Chronisch pneumonische Zustände mit Neigung zu käsigen Transformationen und überhaupt tuberculöse Erkrankungen werden durch Erkrankungen der Pulmonalarterienklappen und namentlich durch die Stenose des Ostiums der Pulmonalarterie besonders begünstigt.“ Ferner: „Bei der Stenose des Ostium venosum dextrum und in seltenen Fällen bei der Insufficienz der Pulmonalarterienklappen fehlt nicht blos ein abnorm reichlicher Zufluss von Blutflüssigkeit, sondern derselbe wird sogar ganz auffallend gering. Dann werden sich gerade hier bei geringen entzündlichen Reizen sehr leicht Verkäsungen des gesetzten entzündlichen Materials einleiten und sich Tuberculose in gleicher Weise entwickeln, wie bei Diabetes mellitus und insipidus, wo gleichfalls frühzeitig eine besondere Austrocknung des Lungengewebes statt hat.“

Die letztere Begründung ist wohl nicht zutreffend; nicht die Austrocknung des Lungengewebes, sondern die Reizung der Lungencapillaren und Alveolen durch ein mit Glykose und anderen Auswurfstoffen überladenes Blut kommt in Betracht (Eichhorst). — Für die Herzklappenfehler des linken Herzens besteht dagegen die Annahme eines Ausschliessungsverhältnisses zwischen ihnen und der Lungentuberculose in dem Sinne, dass, wenn sich auch bei Personen, welche an Lungenschwindsucht erkrankt sind, nachträglich noch Herzklappenfehler entwickeln, es doch kaum jemals vorkommt, dass bei zuerst bestehendem Herzklappenfehler Lungentuberculose hinzutritt, selbst dann nicht, wenn eine hereditäre Prädisposition dafür besteht (Eichhorst). Bei wenigen Ausnahmen von dieser Regel scheinen besondere Hülfsmomente hinzukommen zu müssen, um ihr Zustandekommen zu ermöglichen, so dass gerade die Ausnahmen dazu dienen können, die Regel zu bestätigen. Einzelne Autoren, welche zu

anderen Schlüssen kamen, haben entweder das Ausschliessungsverhältniss nicht in dem oben angegebenen engeren Sinne gefasst, oder sie waren nicht in der Lage, bei ihren Fällen immer genau zu erkennen, welche Erkrankung die primäre war, der Herzklappenfehler oder die Lungentuberculose.

Die secundären, bei chronischer Lungentuberculose ziemlich häufigen Endocarditiden werden freilich meist so geringfügig sein, dass sie zwar ein anatomisches, aber kein klinisches Interesse haben. Strümpell vermuthet, dass dieselben wahrscheinlich in vielen Fällen gar nicht direct zur Grundkrankheit gehören, sondern eine auf die Einwanderung secundärer septischer Infectionsstoffe zurückzuführende Complication sind, deren Zustandekommen bei den ulcerösen Prozessen der Phthise leicht erklärt ist. Strümpell sagt an anderer Stelle: „Ziemlich häufig werden in der Leiche geringfügige verrucöse Endocarditiden gefunden, ohne dass im Leben auch nur die geringsten Zeichen einer Herzaffection bestanden haben. Hierher gehören die kleinen papillären Excrescenzen auf den Herzklappen bei Phthisikern."

Die oben gemachte Einschränkung in Bezug auf die Annahme eines Ausschliessungsverhältnisses zwischen Herzklappenfehlern und Lungentuberculose bestätigt auch Fräntzel; er schreibt: „Es besteht keine gegenseitige Ausschliessung von Lungenschwindsucht und Herzklappenfehlern, letztere gesellen sich vielmehr nicht selten zu Lungenschwindsucht, aber umgekehrt kommt dieselbe fast nie, selbst bei schwerer hereditärer Anlage zur Entwickelung, wenn Herzklappenfehler bereits vorhanden sind." An anderem Ort sagt er: „Die alte Ansicht Rokitansky's, dass Herzfehler und Lungenschwindsucht sich gegenseitig ausschliessen, ist lange Zeit erheblich modificirt, aber in dieser veränderten Form festgehalten worden. Es handelt sich nicht darum, dass Herzklappenfehler und Lungenschwindsucht sich in ihrem Vorkommen ausschliessen. Ein Tuberculöser kann jeden Augenblick eine Herzaffection acquiriren, dagegen ist es bei den meisten Herzfehlern selten, dass sich zu denselben eine tuberculöse Erkrankung der Lunge gesellt, am seltensten bei der Stenose des Ostium venosum sinistrum."

Rokitansky also war es, der zuerst die Behauptung aussprach, dass gewisse Krankheiten, namentlich chronische Endo-

carditis und Krebs, den davon befallenen Individuen einen gewissen Schutz gegen Lungenschwindsucht verleihen. Lebert bestätigte in Folgendem die Ansicht: „Wir treffen also hier (bei der Pulmonalstenose) gerade den entgegengesetzten Zustand wie bei Erkrankungen des linken Herzens und namentlich des Ostium venosum; während hier die Rückstauung vom linken Vorhof aus sich so weit in das rechte Herz erstreckt, dass durch die erweiterte Lungenarterie eine übergrosse Menge Blut in die Lunge getrieben wird und zugleich in den Lungenvenen so staut, dass selbst Capillarektasie zu den häufigsten Erscheinungen gehört, ist trotz dieser enormen Blutüberfüllung progressive Tuberculose eine der seltensten Complicationen der Krankheiten des linken Herzens, und es ist eine für die Lehre von der Entzündung sowohl, wie von der sogenannten Tuberculose äusserst interessante Thatsache, dass gerade gestörte Blutzufuhr viel mehr reizend und entzündend wirkt, als andauernd und gleichmässig sehr gesteigerte.“ — Friedreich, obgleich er einen bei Virchow mitgetheilten Fall anführt, wo sich neben tuberculöser Lungen- und Darmphthise endocarditische Degeneration der Aortenklappen vorfand, bestätigt doch, dass das von Rokitansky angenommene Ausschliessungsverhältniss sich bei sorgfältigeren Beobachtungen als richtig erwiesen habe.

Traube machte in einem, in der Allg. Med. Centralzeitung von 1864 erschienenen Aufsatze die Mittheilung, dass er öfters Insufficienz der Aortenklappen mit vorgeschrittener tuberculöser Pneumonie verbunden gesehen habe, und führt einen Fall an, an dem er genau das spätere Hinzutreten von Lungenphthise zu einer bereits mehrere Jahre hindurch bestehenden Aortenklappeninsufficienz verfolgen konnte. Da ihm kein Fall bekannt geworden war, in dem zu einer Stenosis ostii venosi sinistri mit consecutiver Hypertrophie des rechten Ventrikels tuberculöse Pneumonie sich hinzugesellt hatte, kommt er zur Aufstellung folgender Hypothese: „Soll eine organische Herzkrankheit eine Immunität vor käsiger Pneumonie bedingen, so muss durch sie der Abfluss des Blutes aus den Pulmonalvenen in einem höheren Maasse behindert und in Folge dessen die Transsudation von Blutwasser in's Lungenparenchym begünstigt sein.“ Sei dieser Zustand vorhanden, so werde dadurch das Eintrocknen und

Käsigwerden der Produkte chronischer Entzündungen und also auch der Uebergang solcher in Tuberculose verhindert. — Diese Unterscheidung macht auch Rühle in seiner Arbeit über die Erkrankungen der Klappen des linken Herzens: „Unter den Herzfehlern darf man die Stenose des Ostium venosum sinistrum als die einzige bezeichnen, bei welcher Lungenschwindsucht wohl zu den grössten Seltenheiten gehört, während von Fehlern der Aortenklappen nicht dasselbe gesagt werden kann.“ Das von Traube verlangte Erforderniss wird im höchsten Grade erfüllt durch die Stenose des Ostium venosum sinistrum, aber auch in allen Fällen von Insufficienz der Mitralklappe ist die Stauung in den Pulmonalvenen in der Regel eine bedeutende und müsste demnach auch bei diesem Herzfehler das Vorkommen von Lungenphthise wenigstens im Verhältniss zu dem Vorkommen bei Erkrankungen des Ostium arteriosum sinistrum ein auffallend seltenes sein. Hierüber fehlten bestimmte Angaben in der Literatur, deshalb unternahm es Dr. E. Frommolt die in den letzten 25 Jahren im Stadtkrankenhause zu Dresden durch die Section bestätigten organischen Herzerkrankungen zusammenzustellen und zu untersuchen, wie oft Lungenphthise mit Herzklappenfehlern verbunden war, und in welcher Weise sich die letzteren Fälle auf die einzelnen Klappenfehler vertheilten. Bei Durchsicht der Sectionsprotocolle fand Frommolt unter 7870 Fällen 277mal, also in 3,5 pCt., ausgesprochene Herzklappenfehler; das linke Herz allein war 269mal, das rechte allein nur 2mal, beide gleichzeitig 6mal befallen; die Erkrankungen des linken Herzens betrafen 152mal das Ostium venosum, 85mal das Ostium arteriosum und 32mal beide gleichzeitig; es fanden sich 76 Fälle von Insufficienz der Mitralis, 37 von Stenose des Ostium mitrale und 39 von beiden gemischt, ferner 52 Fälle von Insufficienz der Aortenklappen, 16 von Stenose des Ostium arteriosum sinistrum und 17 von beiden zusammen; Insufficienz der Tricuspidalis wurde 7mal, Insufficienz der Tricuspidalis mit gleichzeitiger Pulmonalstenose 1mal constatirt. In 22 unter den 277 Fällen von Herzfehlern, also fast genau in 8 pCt., war gleichzeitig Lungenschwindsucht vorhanden. Frommolt hebt nun ausdrücklich hervor, dass er alle Fälle unberücksichtigt gelassen hat, bei denen entweder nur die Spuren alter, vollständig

abgelaufener Prozesse in den Lungen oder unbedeutende, bezw. aus den Protocollen nicht sicher bestimmbare Veränderungen am Herzen vorlagen; ebenso hat er diejenigen Fälle ausgeschlossen, in denen reine Miliartuberculose neben einem Herzfehler gefunden worden war. In der Zusammenstellung sind vielmehr nur diejenigen Fälle berücksichtigt worden, bei denen neben einem deutlich ausgesprochenen Herzfehler stärkere phthisische Veränderungen in der Lunge bestanden, so dass angenommen werden kann, dass beide Affectionen längere Zeit während des Lebens gleichzeitig vorhanden waren. Die Fälle vertheilen sich auf die verschiedenen Klappenfehler folgendermaassen:

8 bei Insufficienz der Mitralis,
3 bei Stenose des Ostium venosum sinistrum,
1 bei Insufficienz der Mitralis mit gleichzeitiger Stenose des Ostium venosum sinistrum,
7 bei Insufficienz der Aortenklappen,
2 bei Stenose des Ostium aorticum,
1 bei Stenose des Ostium arteriosum dextrum mit gleichzeitiger Insufficienz der Tricuspidalis.

Bei den Mitralfehlern kommt hiernach Lungenschwindsucht in 8 pCt., bei Aortenostienfehlern in 10,6 pCt. der Fälle vor. Aus seiner Zusammenstellung zieht Frommolt folgende Sätze:

1) Das gleichzeitige Vorkommen von Herzklappenfehlern und Lungenschwindsucht ist keineswegs so selten, als bisher von vielen Seiten angenommen wurde.

2) Erkrankungen des linken arteriellen Ostiums kommen nur wenig häufiger mit Lungenschwindsucht vor, als solche des linken venösen Ostiums.

3) Gleichzeitige Erkrankung mehrerer Ostien, ausgenommen die mit Pulmonalstenose, scheinen äusserst selten mit Lungenschwindsucht zusammen vorzukommen.

Satz 2) widerspricht der schon erwähnten Ansicht von Traube, die auch z. B. Fräntzel theilt, denn er schreibt im Anschluss an das Referat über die Arbeit Frommolt's: „Offenbar verhindert bei vorhandenem Herzklappenfehler die abnorme Durchfeuchtung des Lungengewebes mit Blutserum das Entstehen von käsigen Metamorphosen, deshalb sind auch Ausnahmen von

dieser Regel viel seltener bei Affectionen der linken Atrioventricularklappen, wie bei Erkrankungen der Aortenklappen". Besonders enthält aber der Satz 1) eine Gegenbehauptung gegen den früheren Ausspruch Rokitansky's, Lebert's und anderer Autoren über diesen Gegenstand; so findet sich auch bei Fräntzel die Bemerkung, dass bei vorhandenen Herzklappenfehlern, besonders bei Stenose des Ostium venosum sinistrum, das Lungengewebe einen mehr oder weniger grossen Ueberfluss an Blutflüssigkeit und deswegen eine geringe Neigung zu Verkäsung habe, weswegen letztere sehr selten zu Stande käme. Ebenso findet sich an einer Stelle anlässlich des Referats über Frommolt's Arbeit der Ausspruch: „Es gilt als erfahrungsgemäss, dass Lungenschwindsucht bei Erkrankung des linken Herzens mindestens äusserst selten ist". Litten äussert bei Gelegenheit eines Referats über die später zu erwähnende Arbeit von Muzelier: „Nach der wahrscheinlichsten Theorie bildet die durch die Mitralstenose hervorgerufene Hyperämie und Congestion der Lunge einen sicheren Schutz gegen die Entwickelung der Tuberculose und die klinische Beobachtung stimmt hiermit überein".

Um eine Entscheidung über diese Frage zu ermöglichen, müssen wir auf die in Frommolt's Arbeit angeführten Sectionsberichte zurückkommen. Die phthisischen Veränderungen in der Lunge haben weit um sich gegriffen und bereits zu umfangreichen Zerstörungen geführt. Die Herzaffectionen sind in allen Fällen deutlich ausgesprochen, nur sind bei manchen die secundären Veränderungen am Herzen, wie Hypertrophie und Dilatation, nicht so stark ausgesprochen wie bei den übrigen, und wie es gewöhnlich bei Herzklappenfehlern zu geschehen pflegt, die nicht mit Lungenschwindsucht gepaart sind. Diese Thatsache wird auch bei den Erkrankungen am Mitralostium constatirt. Die Erklärung wird gesucht in dem geringen Blutgehalte, den in der Regel Phthisiker haben. Strümpell sagt über diesen Punkt: „Zum Zustandekommen einer derartigen Hypertrophie, durch welche allein eine Compensation des Herzfehlers auf längere Zeit möglich ist, bedarf es aber selbstverständlich gesteigerter Ernährungsvorgänge und eine reichlichere Zufuhr von Nährmaterial zum Herzen. Wir sehen daher bei schwächlichen Personen, namentlich auch bei solchen, welche ausser dem Herzfehler an

irgend einer anderen chronischen Zehrkrankheit (Phthise, Carcinom u. dergl.) leiden, die secundäre Herzhypertrophie ausbleiben oder wenigstens sich nur unvollständig entwickeln.“ v. Kryger, welcher über das gleichzeitige Vorkommen von Lungentuberculose und Klappenfehlern des linken Herzens auch eine statistische Arbeit verfasste, sagt aber hierüber: „Bezüglich einer grossen Anzahl von einschlägigen Fällen, die zu der ersten These Frommolt's Veranlassung gegeben, muss in Betracht gezogen werden, dass Frommolt nur bei einer kleinen Anzahl secundäre Erscheinungen am Herzen in hinreichendem Maasse angeben konnte. Als Grund, warum die secundären Veränderungen bei den meisten Fällen so wenig ausgesprochen sind, führt er den geringen Blutgehalt der Phthisiker an, was wohl nicht für alle Fälle stichhaltig sein dürfte, da doch häufig eine secundäre Hypertrophie des rechten Herzens in Folge von Lungentuberculose gefunden wird. Eher könnte man also zu dem Schluss kommen, dass in zahlreichen Fällen von Frommolt die Störungen gar nicht so erheblicher Natur waren, um derartige secundäre Veränderungen hervorzurufen, oder dass letztere noch gar nicht ausgebildet waren, als das Lungengewebe ergriffen wurde. Nach Komerell spricht sich Lebert in dieser Hinsicht dahin aus, dass ihm eine auffallend hochgradige Abnahme des Herzens nur in $\frac{1}{8}$ seiner Fälle vorgekommen sei; auffallend dünnwandig habe er die Ventrikel nur in 2 pCt. seiner Beobachtungen getroffen. Dahingegen habe er Hypertrophie des rechten Ventrikels in 21 pCt. seiner chronischen und 13 pCt. seiner acuten Fälle festgestellt. Bei langsamem Verlaufe greift die Ernährungszunahme auch auf den linken Ventrikel über. Bei den von mir angeführten Fällen zeigen die Befunde allgemein ein vergrössertes Herz, und habe ich in Rücksicht auf dieses Moment mehrere Fälle unbeachtet gelassen.“ — Ehe wir auf die v. Kryger'sche Arbeit näher eingehen, wollen wir einer älteren Publication, die zeitlich mit der Frommolt'schen Arbeit zusammenfiel, Erwähnung thun. Anknüpfend an einen Fall bekämpft Peter in einem in der „Gazette des hôpitaux“ erschienenen Aufsatz, betitelt „L'antagonisme entre les maladies du coeur et la tuberculisation pulmonaire n'a rien d'absolu“ — die Lehre von dem Antagonismus zwischen Klappenfehlern und Lungenschwindsucht; er stützt sich

nicht auf statistisches Material, sondern auf theoretische Gründe. Nach ihm kann man Lungentuberculose bei Individuen mit Klappenfehlern dann beobachten, wenn letztere Affection noch nicht den Grad ihrer Entwickelung erreicht hat, in welchem sich eine passive Congestion an der Lungenbasis manifestirt; die Immunität der Lungenspitze gegen Tuberculose bei begleitenden Herzfehlern ist durchaus keine absolute, sie ist abhängig von der Periode, in welcher sich die Herzkrankheit befindet, von der Natur der letzteren und von dem Allgemeinzustande des Organismus.

Besonders den letzteren Punkt finde ich sehr bemerkenswerth; es fiel mir bei der Bearbeitung eines grösseren Materials auch in's Auge, und ich glaube, dass dieser Punkt eine ganz besondere Hervorhebung verdient, weil er die Ausnahmen von der Regel zu erklären geeignet ist.

Aus der französischen Literatur ist aus der neueren Zeit noch die in der „Gazette médicale" von 1892 erschienene Arbeit von Muzelier: „Rétrécissement mitral ancien. Tuberculose pulmonaire consécutive" zu erwähnen.

Muzelier schildert in seiner Arbeit einen Fall, bei dem bei bestehender Mitralstenose sich eine Lungentuberculose entwickelte und zwar erst lange Jahre nachher. Weil die betreffende Krankengeschichte die obige Behauptung über die Wichtigkeit des Allgemeinzustandes zu illustriren geeignet ist, wird sie hier mitgetheilt. Es handelt sich um eine Frau, die nicht lange Zeit vorher, als die Symptome der Lungenphthise bei der herzkranken Patientin auftraten, einem schwächenden Momente, nehmlich Gravidität und Puerperium, ausgesetzt war. Die 30jährige Patientin, die mit 12 Jahren Chorea und bald darauf acuten Gelenkrheumatismus durchmachte, bei welcher zu jener Zeit eine Endocarditis diagnosticirt wurde, wie es nach der damals angewandten Therapie scheint, litt von da ab an Athemnoth; zu wiederholten Malen wurde später bei ihr ein Herzgeräusch diagnosticirt. Nachdem sie vor 10 Monaten von einem Kinde entbunden war, das an Meningitis starb, wurde sie seit 5 Monaten beständig von Husten und Athemnoth gequält; sie fing an, Blut zu speien, hatte mehrfach Hämoptoen. Seit einigen Wochen sind beträchtliche Nachtschweisse aufgetreten. Patientin ist stark abgemagert, Schlaf und Appetit gleich Null. Unterhalb der rechten Clavicula Dämpfung, in der Ausdehnung beider Lungen feuchte Rasselgeräusche, in der linken Spitze trockenes Rasseln. Normale Herzgrenzen, Herzspitze unterhalb der V. Rippe; an der Spitze ein diastolisches Geräusch; nach einigen Tagen Exitus lethalis.

Sectionsbefund: Rechte Lunge in ihrer ganzen Ausdehnung adhärent,

die linke an der Spitze und hinten. Oberlappen der linken Lunge und obere Hälfte des Unterlappens derselben Seite von Miliartuberkeln durchsetzt, desgleichen die ganze rechte Lunge; in der rechten Spitze eine Caverne von Apfelgrösse, die mit purulenter Flüssigkeit gefüllt ist. Ostium mitrale sehr verengt, so dass man mit Mühe die Spitze des Zeigefingers hineinführen kann. Sehnenfäden verdickt; Klappensegel legen sich dicht an einander; der untere Rand zeigt knorplige Verdickungen. Patientin hat also an einer alten Mitralstenose und einer frischen Lungentuberculose gelitten, und die letztere ist erst nachträglich erworben worden durch mangelhafte Lebensbedingungen.

Wir kommen nun auf die von v. Kryger angestellte Untersuchung zurück, die einerseits zu sehr bemerkenswerthen Resultaten führte, bei welcher aber andererseits sehr zu bedauern ist, dass der Autor die Zahl der sämmtlichen mit Herzklappenfehlern behafteten Leichen nicht angegeben und dadurch einen Theil der Frage unerledigt gelassen hat. Das Interesse des Verfassers bei der angestellten Untersuchung war eben ein anderes als bei Frommolt, er wollte nicht nur eine rein wissenschaftliche Frage lösen, sondern hoffte für die Prophylaxe der Lungentuberculose einen Weg zu zeigen. „Gewisse Factoren in den Functionen des Organismus setzen Bedingungen, unter denen die Entwickelung von Tuberculose theils gehemmt, theils gefördert wird, je nachdem die Ernährung und damit die Resistenz des Lungengewebes beeinflusst wird", sagt der Verfasser in der Einleitung und meint, dass gewisse Befunde in prophylaktischer Beziehung von grosser Bedeutung sind, weil sie den Weg zeigen, auf dem man mit Erfolg den Beginn der Krankheit verhüten oder das Weitergreifen eines begonnenen Prozesses einschränken und Heilung ermöglichen kann. So treten Thoraxbeengungen durch Wirbelsäulenverkrümmungen höheren Grades, ferner Struma und Emphysem sehr selten mit Tuberculose auf, Hypertrophie des rechten Herzventrikels und der Inspirationsmuskeln soll der Factor sein, welcher das Gewebe widerstandsfähiger macht. Ganz besonderen Einfluss auf die Tuberculose der Lunge zeigt das Herz nach verschiedenen Richtungen hin. So ergaben sich aus den Erhebungen, welche Reuter im Pathologischen Institute zu München bezüglich der Grössenverhältnisse des Herzens bei Lungentuberculose anstellte, dass ein kleines atrophisches oder hypertrophisches Herz eine gewisse Prädisposition zur Lungen-

tuberculose bedinge, während ein grosses und kräftiges Herz einen Schutz gewähre. Ebenso ist von Komerell, der besonders Tübinger Verhältnisse berücksichtigte, festgestellt, dass bei grossen Herzen die Lungentuberculose oft so lange in der Entwickelung gehemmt ist, bis Insufficienz des Herzmuskels eintritt. Die Fehler des Pulmonalostiums sind in der Arbeit ausser Betracht gelassen worden, weil die Häufigkeit von Lungentuberculose für diese Fälle anerkannt ist. Nur ausgesprochene Fälle von Lungentuberculose kamen in Betracht, alle Fälle von Miliartuberculose wurden ausgeschlossen. Was sodann die Veränderungen an den Klappen des Herzens betrifft, so mussten, weil durch die Section meist nicht festgestellt werden kann, welcher Prozess der ältere ist, alle Befunde, welche auf Secundärerscheinungen der tuberculösen Erkrankung schliessen liessen, unberücksichtigt bleiben, so die Fälle von Endocarditis verrucosa und ulcerosa. v. Kryger bemerkt mit Recht: „Und so kann man den Resultaten einige Bedeutung beimessen, da in den allermeisten Fällen Beobachtungen aus dem Leben fehlen, also der Schluss, dass die Erkrankungen am Herzen die ursprünglichen waren, nie ganz gesichert ist.“ v. Kryger fand unter 1100 Fällen von Tuberculose, die in den Jahren 1881—1888 im Münchener pathologischen Institut zur Section kamen, 10mal das gleichzeitige Bestehen eines Klappenfehlers notirt. Seine 10 Fälle vertheilen sich folgendermaassen:

Insufficientia valvularum aorticarum . .	4
Insuff. valv. aort. et stenosis ostii aortici	1
Insufficientia valvulae mitralis	3
Insufficientia valv. mitr. et valv. aort. .	1
Stenosis ostii venosi sinistri	1.

Es überwiegen demnach auch hier die Fehler an den Aortaklappen durchaus nicht, denn wenn wir bei dem vorletzten Falle Insufficienz der Mitralklappen in Rechnung stellen, haben wir gleichviel Fehler der Aortenklappen und der Mitralklappen. Ein einziger Fall fand sich, in dem neben einer Stenose des Ostium venosum sinistrum ausgeprägte Lungentuberculose bestand. Was das Gesammtresultat betrifft, so widerspricht v. Kryger der ersten These Frommolt's und sagt, dass man es doch wohl als eine grosse Seltenheit betrachten dürfte, wenn Lungen-

tuberculose zu einem Herzfehler hinzutritt; These 2 bestätigt er. Eine interessante Thatsache, die v. Kryger bei seinen Untersuchungen oft Gelegenheit hatte zu beobachten, die auch mir bei der Durchsicht der bezüglichen Krankengeschichten und Sectionsberichte auffiel, ist das verhältnissmässig häufige Vorkommen von Zeichen geheilter oder zum Stillstand gekommener Spitzentuberculose bei ausgesprochenen Herzklappenfehlern. Er fand 59 derartige Fälle:

6 bei Insufficienz der Mitralis,
6 bei Stenose der Mitralis,
6 bei gleichzeitiger Insufficienz und Sten. der Mitralis,
18 bei Insufficienz der Aortenklappen,
6 bei Stenose der Aortenklappen,
8 bei gleichzeitiger Insufficienz und Stenose,
1 Insufficienz der Mitralis und Sten. des Ostium art. sin.,
1 Insufficienz der Mitral. und Insuff. der Tricuspid.,
1 Insufficienz der Mitr. und Insuff. und Sten. der Tricuspid.,
1 Stenose der Mitr. und Sten. des Ostium arter. sin.,
1 Stenose der Mitr., Insuff. und Sten. der Tricuspid.,
2 Insufficienz der Mitral. und Aorta,
2 Insufficienz der Aorta und Sten. der Mitralis

und bemerkt dazu: „Wenn nun auch bei diesen Fällen, in denen geheilte oder zum Stillstand gekommene tuberculöse Prozesse der Lunge mit Herzklappenfehlern verbunden sind, die Beurtheilung noch bedeutend schwieriger ist, welche Erkrankung die ursprüngliche ist, so glaube ich, ist doch der Schluss gestattet, dass vielfach die Einschränkung und Heilung der Tuberculose von der Herzerkrankung beeinflusst worden ist.“

Wenn ich nun zur Mittheilung der Resultate meiner Arbeit, mit welcher ich einen kleinen Beitrag zur Klarstellung des Ausschliessungsverhältnisses zwischen Herzklappenfehlern und Lungenschwindsucht liefern möchte, übergehe, so finde ich, dass es einigen Vortheil bietet, dieselben für Männer und Frauen gesondert darzustellen. Das Material, welches mir durch die Güte des Herrn Professor Eichhorst zur Verfügung stand, wurde dem Archiv der medicinischen Klinik des Züricher Kantonsspitals entnommen und vertheilt sich auf die Jahre 1884—1895. Von der Männerseite kamen 48 Fälle von ausgebildeten Herzfehlern

und 185 Fälle von Lungenschwindsucht zur genauen Durchsicht; Anamnese, wenn sie aufgenommen werden konnte, Status praesens und Krankengeschichte waren stets durch ein ausführliches Sectionsprotocoll ergänzt. Unter den 48 Fällen fanden sich:

Insufficientia valvulae mitralis	22mal
Stenosis ostii venosi sinistri	2 -
Insuff. valv. mitr. et Stenos. ost. ven. sin.	2 -
Insuff. valvularum aorticarum	4 -
Stenosis ostii arteriosi sinistri	1 -
Combinirte Herzklappenfehler	17 -

13mal Mitralis und Aorta, 4mal Mitralis und Tricupidalis betreffend.

Den Fall, dass bei Vorhandensein eines ausgebildeten Herzklappenfehlers trotzdem später Lungentuberculose aufgetreten war, konnte ich unter den obigen 48 Fällen nicht ein einziges Mal constatiren. Wohl aber findet sich ein Fall, bei welchem die Annahme berechtigt erscheint, dass bei primärer Lungentuberculose ein Herzklappenfehler zur vollständigen Ausbildung gelangte, also ein Fall, den man ohne Kenntniss der Anamnese und der Krankengeschichte bei ausschliesslicher Berücksichtigung des Sectionsprotocolls sehr wohl als einen gegen das angenommene Ausschliessungsverhältniss sprechenden Befund auffassen könnte. Derselbe sei ausführlich mitgetheilt:

1886: Journal-No. 119. H. V., Landwirth, 36 Jahre alt.

Klinische Diagnose: Insufficientia valv. mitralis. Boucardia. Tuberculosis pulmonum duplex diffusa, imprimis sinistr.

Anamnese: Dieselbe enthält in Bezug auf Tuberculose nichts Hereditäres, als Knabe war Pat. immer schwächlich, litt oft an Furunkeln und wurde einmal operirt wegen eines Senkungsabscesses unter dem rechten Lig. Poupartii. Im 17. Jahr soll er an einer Affection der linken Lungenspitze gelitten haben und war in ärztlicher Behandlung wegen eines heftigen Hustens mit blutigem Auswurf. Ueber die fieberhafte Krankheit, die er 2—3 Jahre später durchgemacht haben will, kann er keine genauere Angabe machen; nach abermals 2 Jahren erkrankte er an der Gelbsucht. Herzklopfen will Pat. zu dieser Zeit noch nicht gehabt haben. Im Alter von 25 Jahren litt er an Gliedersucht und mit 28 Jahren vorübergehend an Harndrang. Im letzten Frühjahr stellten sich Husten mit zähem, schleimigem Auswurf, Herzklopfen und stechende Schmerzen in der Herzgegend ein; da die Beschwerden sich immer steigerten, wurde Pat. aus der Correctionsanstalt, in der er sich seit Frühjahr befand, in das Cantonsspital verbracht.

Status praesens bei der klinischen Vorstellung: Pat. ist blass, cyanotisch, zeigt livide Verfärbung. Gesicht abgemagert, obere Augenlider gedunsen, Pupillen weit. Temperatur erhöht. Haut trocken, weich. Der Pat., welcher an Diarrhoe leidet, zeigt kein typhöses Aussehen. Er ist gross und starkknochig, aber abgemagert, die Musculatur ist dünn. Fussrücken, Patellen und Ellenbogen cyanotisch und kühler, als die übrige Haut. Active Rückenlage, Pat. kann alle Lagen einnehmen. Sprache coupirt, beim Sprechen Rasseln in der Trachea. Sensorium frei. Subjective Beschwerden hat der Pat., der sonst über Herzklopfen, Husten und Engigkeit klagt, momentan nicht.

Thorax schlecht gebaut, lang; die Herzgegend springt stark nach vorn; Intercostalräume breit und tief; Athembewegung mehr auf- und abwärts, als seitlich. Thorax verknöchert, phthischer Habitus.

Der Spitzenstoss des Herzens reicht bis in die vordere Axillarlinie. Man fühlt über demselben ein systolisches Fremissement. Relative Herzdämpfung rechts: 1 cm über dem rechten Sternalrand, links: etwas über die vordere Axillarlinie hinausgehend, weil eine infiltrirte Lungenpartie an die Herzdämpfung angrenzt. Ueber dem Spitzenstoss hört man in handtellergrosser Ausdehnung ein systolisches Geräusch mit hellem diastolischem Ton. Man hört auch helle Reibegeräusche, aber manchmal nur bei tiefem Athmen (pleuro-pericardiale Reibegeräusche, Pleuritis sicca). Der 2. Pulmonalton ist verstärkt.

Deutliche Dämpfung über der linken Lungenspitze und im I. und II. Intercostalraum links. Rechte Lunge vorn frei. Unterer Lungenrand auf der Höhe der VIII. Rippe (compensatorisches Emphysem). Ueber der linken Lunge kein Bronchialathmen, aber bis zur III. Rippe grossblasige, klingende Rasselgeräusche; über der rechten Lunge verbreitete klingende Rasselgeräusche, unten fast crepitirende Rasselgeräusche bei Vesiculärathmen. Stimmfremitus vorhanden. Sputum mehr zerfliesslich, als geballt, zeigt blutige Streifen, ist leicht beweglich. Bei der mikroskopischen Untersuchung finden sich sehr sparsame Tuberkelbacillen. — Leichte Skoliose nach links; Scapulae alatae. Hinten über der rechten Spitze deutliche Dämpfung, deutliches Bronchialathmen, nebst grossblasigen, klingenden Rasselgeräuschen. Linke Seite Dämpfung von der VI. Rippe ab, Bronchialathmen mit metallisch klingenden Rasselgeräuschen (Caverne im Unterlappen). Rechts neben Vesiculärathmen zerstreute klingende Rasselgeräusche. — Abdomen wenig gewölbt, nirgends druckempfindlich. Die Leber überschreitet den Brustkorbrand um 4 cm, der halbmondförmige Raum völlig gedämpft. — Magen nicht vergrössert; Milz nicht palpabel. Harn ohne Eiweiss; dünner Stuhl. Schlechter Schlaf, gesteigerter Durst, schlechter Appetit. — Leichte Nackensteifigkeit, die ophthalmoskopische Untersuchung ergiebt nichts Abnormes.

Auszug aus dem Sectionsprotocoll: Die Lungen retrahiren sich nur wenig. Linke Lunge in ihrer oberen Partie adhärent. Ueber dem Herzbeutel öffnen sich mit Eiter gefüllte Heerde. Mitralis sehr weit, ebenso

Tricuspidalis. Herz sehr schlaff, auf dem rechten Herzohr dicke Sehnenflecke, ein kleinerer Sehnenfleck auf der hinteren Fläche des rechten Ventrikels. — Rechtes Herz sehr weit; Musculatur dick, grösste Dicke etwa 1 cm, gut gefärbt. Auf dem Endocard einige Verdickungen. Pulmonalis weit, mit einigen Verkalkungen. Umfang des Pulmonalostiums 11 cm. Tricuspidalsegel an einzelnen Stellen leicht verdickt; Umfang des Tricuspidalostiums 18 cm; Sehnenfäden kurz. Papillarmuskeln gut entwickelt, ohne Schwielen. Linker Ventrikel weit; grösste Dicke der Musculatur 13 mm. Aortenklappen zart, Ostium 6,5 cm im Umfang; Mitralis stark verdickt, Sehnenfäden sehr kurz, ebenso die Papillarmuskeln, Umfang 10 cm. Die Eitermassen über dem Herzbeutel führen zu erweiterten Hohlräumen in der rechten Lunge.

Linke Lunge verwachsen, reisst bei Herausnahme mehrfach ein. Die Lunge zeigt dort dicke pleuritische Schwarten; auf dem Durchschnitt stellt sich in dem oberen Lappen ein schiefriges Gewebe dar. In der Spitze eine wallnussgrosse Caverne. Bronchialschleimhaut geröthet, Bronchialdrüsen schiefrig und vergrössert. Längs der vorderen seitlichen Grenze noch eine Reihe kleinerer Carvernen. Rechte Lunge: am oberen medianen Rande eine infiltrirte Partie, von der aus eine Perforation in das vordere Mediastinum stattgefunden hat. Lunge gross und schwammig, zeigt auch schiefrige Heerde, namentlich an der Spitze, am wenigsten im Mittellappen; dieser zeigt miliare Knötchen. Bronchialschleimhaut geröthet. Tracheo-bronchiale Lymphdrüsen geröthet, aber nicht vergrössert. Am Beginn des Coecums sind 3 schwärzlich verfärbte Flecken, an denen es zu beginnender Geschwürsbildung gekommen ist.

Anatomische Diagnose: Endocarditis valvulae mitralis sclerotica. Hypertrophia et Dilatatio cordis totius. Bronchopneumonia tuberculosa caseosa duplex, imprimis sinistra. Perforatio cavernae pulmonis dextri in mediastinum anticum. Hepar moschatum, adiposum, hyperaemicum. Hyperaemia renum venosa. Enteritis ulcerosa incipiens.

Nach der angefügten Epikrise hat Herr Professor Eichhorst diesen Fall als „Primäre Tuberculose mit secundärem Herzfehler“ aufgefasst.

Dass primäre Lungentuberculose mit secundären Endocarditiden complicirt ist, die klinisch, da sie keine objective Symptome darbieten, nicht diagnosticirbar, nur ein anatomisches Interesse bieten, hatten wir zu bestätigen reichlich Gelegenheit. Unter den 185 Fällen von chronischer Lungenphthise wurden abgelaufene Endocarditiden (mehr oder weniger ausgesprochene Verdickungen an den Schliessungsrändern der Herzklappen, besonders an der Mitralis) in 29 Fällen, frische Erkrankungen an den Herzklappen 4mal gefunden.

1887: No. 52. Von den letzten 4 Fällen betrifft der erste einen 18jährigen Photographen, bei welchem die klinische Diagnose: Tuberculosis pulmonum, laryngis et intestini durch die Section bestätigt wurde. Klinisch wurde am Herzen nichts Besonderes gefunden: Herzdämpfung normal, Herztöne rein. Bei der Autopsie fanden sich an den Aortenklappen blumenkohlartige Excrescenzen, und der Schliessungsrand der Mitralis war ebenfalls mit Wucherungen besetzt.

1891: 14/155. Der 2. Fall, ein 48jähriger Schneider mit Tuberculose der Lungen, des Peritonäums und Darms, der auch klinisch am Herzen keinen besonderen Befund geboten hatte, zeigte Verdickungen und endocarditische Auflagerungen an der Mitralis.

1893: 15/142. In einem ferneren hierhergehörigen Fall (42jähriger Fuhrmann mit ausgebreiteten tuberculösen Erkrankungen der Lunge, sowie anderer Organe, und Amyloiddegeneration der Niere und Milz) wurde über der etwas ausserhalb der Mammillarlinie befindlichen Stelle des Spitzenstosses ein systolisches langdauerndes Geräusch gehört, ebenso über der Tricuspidalis. Verstärkung des II. Pulmonaltons findet sich dagegen nicht vermerkt. Die am freien Rande verdickten Mitralklappen zeigten bei der Section an einer Stelle eine hahnenkammförmige Excrescenz. Sehr ausgesprochen ist der Befund einer verrucösen Endocarditis tricuspidalis et mitralis im letzten dieser Fälle. Klinisch wieder nichts Besonderes am Herzen constatirt. Bei der Autopsie fand sich auf den Klappen der Tricuspidalis eine continuirliche Reihe festsitzender, theils grauer, theils röthlicher Knötchen, etwas vom freien Rande entfernt; ebenso 1 mm vom Schliessungsrand der Mitralis eine Reihe verrucöser Excrescenzen.

Diese Fälle bilden den Uebergang zu dem ausführlich beschriebenen Falle von primärer Lungentuberculose und secundärem Herzklappenfehler und können wohl dazu dienen, obige Auffassung berechtigt erscheinen zu lassen.

Unter unseren 48 Fällen von ausgebildeten Herzklappenfehlern finden sich 10, welche ausdrücklich die Regel von dem aufgestellten Ausschliessungsverhältniss bestätigen, Fälle, in denen die vorhandenen Herzfehler die weitere Ausbreitung von Lungentuberculose gehindert zu haben scheinen. Wenigstens auf 2 von diesen wollen wir etwas näher eingehen.

1891: 92/90. Der eine betrifft einen 36jährigen Maler mit der klinischen, durch die Section bestätigten Diagnose: Stenosis mitralis; im Leben bestand kurz vor dem Exitus Herzinsufficienz und allgemeiner Hydrops. Anamnese war nicht erhältlich. Nach dem Status praesens fand sich nichts wie links hinten vom 9. Brustwirbel ab eine Dämpfung mit abgeschwächtem Stimmfremitus, Bronchophonie und vesiculärem Athmen;

über der übrigen Lunge: lauter Percussionsschall, lautes Vesiculärathmen, spärliches Schnurren und Pfeifen; hie und da Husten mit ganz spärlichem, zähflüssigem Auswurf. Section der Lunge: Lunge stark zurückgesunken. Linke Lunge theilweise adhärent; rechte Lunge ganz frei. Links nur wenig, rechts mehr stark bluthaltiges Transsudat. Linke Lunge ziemlich klein, spärlich lufthaltig, ziemlich bluthaltig, überall weich. An der Spitze einige kleine, vereinzelte, schiefrige Knötchen. Bronchialdrüsen etwas geröthet, pigmentirt. Auch in der rechten Lunge, welche im Ganzen wie die linke ist, finden sich, namentlich in der Spitze, ältere graue Knötchen um die Bronchien herum, isolirte auch im Unterlappen. In der anatomischen Diagnose sind ausser den „tuberculösen peribronchitischen Heerden in beiden Lungen" und der „adhäsiven Pleuritis" noch „alte tuberculöse Darmgeschwüre" angeführt.

1891: 96/83. Der andere Fall betrifft einen 64jährigen Knecht mit Insufficientia valvularum aorticarum und Insufficientia et stenosis mitralis. Die Anamnese fehlt leider auch hier. Kein besonderer Befund über den Lungen. Pat. hat gracile Knochen und einen wenig kräftig gebauten, platten Thorax. Bei der Section ist die rechte Lunge fest verwachsen; die Spitze fühlt sich fest an und zeigt auf dem Durchschnitt ein narbig verdichtetes Gewebe.

In 6 von den übrigen Fällen war eine Mitralklappeninsufficienz vorhanden, 1mal eine Aortenklappeninsufficienz und 1mal eine Stenose des Ost. art. sin. 2mal ist ausdrücklich erwähnt, dass Vater bezw. Mutter an der Auszehrung gestorben sind; 4 der betreffenden Patienten standen im Alter von 42—51 Jahren, 4 im Alter von 67—71 Jahren. Nach den autoptischen Befunden fanden sich in einer oder beiden Lungenspitzen Einziehungen, derbe Knötchen, schiefrige Narben, schiefrige Indurationen, käsige Massen.

Wir gehen nun zu den Fällen von der Frauenabtheilung über. Es wurden hier 63 Fälle mit ausgebildeten Herzklappenfehlern und 133 von chronischer Lungenphthise genau durchgesehen, welche sämmtlich zur Section kamen. 49 von den Herzklappenfehlern betrafen die Mitralis:

27mal Insufficientia valvulae mitralis,
10 - Stenosis ostii venosi sinistri,
12 - Insufficienz und Stenose der Mitralis;
nur 3 - war die Aorta allein befallen:
2 - Insufficientia valvularum aorticarum,
1 - Insufficienz mit Stenose zusammen.

Ausserdem waren 11 combinirte Herzklappenfehler diagnosticirt:

6mal die Mitralis und Tricuspidalis,
4 - die Mitralis und Aorta,
1 - Mitralis, Tricuspidalis und Aorta betreffend.

Bei den Frauen glaube ich in folgenden Fällen Ausnahmen von der Regel, also secundäre Lungentuberculose bei primärem Herzklappenfehler gefunden zu haben.

1. Fall. 1887: Journal-No. 89. A. H., Schneiderin, 54 Jahre alt.

Klinische Diagnose: Tuberculosis pulmon. dupl., impr. sin. Stenosis valv. mitralis.

Anamnese fehlt.

Status praesens: Mittelgrosse Patientin von sehr gracilem Knochenbau, äusserst dünner Musculatur, vollständig geschwundenem Fettpolster. Gesicht blass, aschfarben; Cyanose der Lippen, Wangen, Ohren, Nase, Ellenbogen und Patellen. Bulbi frei beweglich; Pupillen sehr eng, wenig reagirend; Scleren rein, weiss, Conjunctiven äusserst blass. Eine ganze Kette von bohnengrossen Bubonen hinter dem rechten Sternocleidomastoideus. Pat. ist stark somnolent. Zunge etwas trocken, dick grau-gelblich belegt. Rachenorgane dick mit Schleim überzogen, nicht geschwollen. Taubeneigrosse, linksseitige Struma. Thorax mässig lang; Claviculae stark vorspringend. Pat. liegt beständig auf der rechten Seite.

Respiration frequent (42 in der Minute), mit Betheiligung aller auxiliären Athmungsmuskeln, namentlich der Kopfnicker.

Percussion: In der rechten Regio supraclavicularis leichte Dämpfung mit etwas tympanitischem Beiklang, in der linken laut tympanitisch. Rechts vorn sonst überall lauter Schall, links vorn lauter tympanitischer Schall. Kein deutlicher Wintrich'scher Schallwechsel. Hinten in der rechten und linken Fossa supraspinata dieselben Unterschiede wie vorn in den Regiones supraclaviculares. Weiter unten beiderseits lauter Lungenschall bis zum XII. Brustwirbel. Links in der Nähe des Angulus scapulae inferior eine etwa handgrosse Dämpfung mit tympanitischem Beiklange.

Auscultation: Dieselbe ergiebt in der linken Fossa supraspinata ein eigenthümlich gemischtes Athmungsgeräusch, das übertönt wird durch mittel- und kleinblasige hellklingende Rasselgeräusche; in der rechten verschärftes Vesiculärathmen mit spärlichen, vorwiegend trockenen Rasselgeräuschen. Im oberen Interscapularraum rechts an einer circumscripten Stelle vorwiegend Bronchialathmen und mittel- und kleinblasige Rasselgeräusche. Weiter unten Vesiculärathmen mit vereinzelten, vorwiegend trockenen Rasselgeräuschen. Im oberen Interscapularraum links dieselben Phänomene wie in der linken Fossa supraspinata. Im unteren Interscapularraum exquisites Bronchialathmen mit mittel- und kleinblasigen, klingenden Rasselgeräuschen. Weiter unten Vesiculärathmen mit spärlichen, vorwiegend trockenen Rasselgeräuschen.

In der linken Regio supraclavicularis Bronchialathmen mit reichlichen, klingenden Rasselgeräuschen, in der rechten mit sparsamen Rasselgeräuschen. Sonst rechts vorn Vesiculärathmen mit vereinzelten trockenen Rasselgeräuschen. Im I. Intercostalraum Bronchialathmen mit reichlichen, mittelgrossen und grossblasigen Rasselgeräuschen; im II. Bronchialathmen und wenig reichliche Rasselgeräusche.

Temperatur: gestern Abend 38,5, heute früh 37,5.

Puls: 100, klein, gleich, ziemlich regelmässig.

Herzspitzenstoss sicht- und fühlbar im IV. Intercostalraum in der Mammillarlinie, ziemlich kräftig, hebend. Relative Herzdämpfung: Oberer Rand der III. Rippe, linke Mammillarlinie, überschreitet den rechten Sternalrand um 2 cm. Herztöne durch das Athmungsgeräusch verdeckt, anscheinend rein.

Mässiges Oedem an den Füssen, Unterschenkeln und der Innenfläche der Arme. Pat. hustet während der Untersuchung und expectorirt ein rein eitriges Sputum von vollständig homogener Beschaffenheit. Harn sehr sparsam, saturirt, stark getrübt durch Urate, klärt sich nicht vollständig beim Erwärmen, enthält eine mässige Menge Eiweiss.

Subjective Beschwerden: Starke Athemnoth, Hustenreiz, Appetit schlecht, Durst nicht vermehrt, Schlaf gestört durch Athemnoth und Husten.

Resumé: Tuberculosis pulm. dupl., cavern. sinistr. Syphilis (Bubones cervicales, Cicatrices frontis). Hypertrophia ventric. sinistr. cordis.

Vor dem Exitus, der am 3. Tage nach der Aufnahme erfolgt, tritt am Herzen Galopprhythmus auf bei 108 Pulsen; die Pat. ist stark somnolent und hochgradig cyanotisch.

Auszug aus dem Sectionsprotocoll: Die Lungen retrahiren sich beinahe gar nicht; links die Pleuraräume total obliterirt, rechts Ober- und Unterlappen adhärent, nur in der Mitte einige freie Stellen; in der rechten Pleurahöhle geringe Menge klarer Flüssigkeit.

Der Herzbeutel enthält eine grosse Menge klarer Flüssigkeit; Herz ziemlich gross, vorn ein mässig grosser Sehnenfleck. Mitralis blos für 1 Finger, Tricuspidalis für 3 Finger durchgängig. Rechter Ventrikel weit, mit grosser Menge dunkler Cruorgerinnsel gefüllt. Musculatur eher von geringer Dicke, blass, nirgends Verfettung. Pulmonalklappen vollkommen zart. Rechter Vorhof sehr weit, Herzohr leer; die Schliessungsränder der Tricuspidalis zeigen leichte Verdickungen. Papillarmuskeln dünn, schlank. Linker Ventrikel sehr weit, an der Spitze bis auf 6 mm verdünnt, Trabekel wenig ausgebildet. Aorta eng, wenig elastisch, zeigt vereinzelte sklerotische Plaques. Die Klappen zeigen eine mässige, sehnige Verdickung. Das Mitralostium zeigt sich vom Vorhof aus trichterförmig, bildet einen elliptischen Schlitz; Vorhof ziemlich weit, das Endocard getrübt; Herzohr leer. Klappen der Mitralis stark sehnig verdickt an den Schliessungsrändern. Die beiden Klappen bilden einen vollständig verwachsenen Ring. 2 Sehnenfäden erreichen kaum eine Länge von 5 mm und eine Dicke von 2—3 mm. Papillarmuskeln mässig dick, zeigen an der Spitze fibröse Einlagerungen.

Linke Lunge fest, Pleuraadhäsionen ödematös auf dem Unterlappen. Auf der Schnittfläche ist die Lunge ziemlich lufthaltig. Oberlappen derb, enthält zahlreiche weissliche Knoten. Die Centra der Knoten weich, lassen sich als käsige Massen ausdrücken und bilden an der hinteren Peripherie und an der Spitze mehrere erbsen- bis haselnussgrosse Cavernen. Pleura stark verdickt bis auf 8 mm. Der Unterlappen enthält nur spärliche graue Knoten, dagegen in grosser Anzahl weisse Knötchen, ist luft- und bluthaltiger als der Oberlappen. Rechte Lunge luftreicher als die linke, Oberlappen schiefrig verfärbt, enthält weniger von den oben beschriebenen Heerden, keine Cavernen. An der hinteren Peripherie, am obersten Rande des Unterlappens eine ganze Reihe der erwähnten Heerde. Der Unterlappen enthält zahlreiche miliare Knötchen, die grösstentheils opak weisslich sind.

Milz normal gross, Gewebe grauroth gefärbt.

Linke Niere klein, Kapsel leicht trennbar. An der Oberfläche Injection der Gefässe, Rinde schmal, blass. Rechte Niere wie die linke. Leber überall mit dem Zwerchfell verwachsen, sehr derb; acinöse Zeichnung erhalten. Sonst nichts Besonderes. Magen stark dilatirt.

Retroperitonäale Lymphdrüsen stark geschwollen.

Wir finden hier also eine alte, ziemlich hochgradige Mitralstenose mit frischer, aber doch schon ausgebreiteter Lungentuberculose. Da uns die Anamnese fehlt, können wir das schwächende Moment, welches die herzkranke Frau noch an Lungentuberculose erkranken liess, nicht mit absoluter Sicherheit feststellen. Aus dem Status ergiebt sich ein heruntergekommener Kräfte- und Ernährungszustand, der aber erst durch die Lungentuberculose hauptsächlich bewirkt sein kann. Wichtiger ist wohl die bedeutende Magendilatation, die sehr derbe Leber und die auf frühere syphilitische Erkrankungen hinweisenden Befunde. Das Herz ist dilatirt, aber in seiner Musculatur eher atrophisch und konnte durch eine überreiche Blutversorgung die Lunge nicht vor Tuberculose schützen.

Fall 2. Journal- und Saal-No. 20/12, 12/91. M. J., Krankenwärterin, 21 Jahre alt. Aufgenommen am 8. Febr. 1888, gestorben am 18. Febr. 1889.

Klinische Diagnose: Endocarditis mitralis et aort. Tuberculosis pulmonum.

Anamnese: Vater und Bruder der Pat. leben und sind gesund; die Mutter starb vor etlichen Jahren, wahrscheinlich an den Folgen eines Herzfehlers. Pat. selbst machte in ihrer Kindheit Diphtheritis und Masern durch. Nachher war sie gesund bis in ihr 12. Jahr, wo sie an acutem Gelenkrheumatismus erkrankte, durch den sie beinahe ½ Jahr an's Bett gefesselt wurde. Dann will Pat. wieder gesund gewesen sein bis zu ihrem 14. Jahre, wo sie zum zweiten Male an Gelenkrheumatismus erkrankte. Dieses Mal dauerte der Anfall ½ Jahr. Während beider Erkrankungen wurde Pat. im hiesigen Spital behandelt und soll jedes Mal Erscheinungen von Seiten des Herzens gehabt haben, weshalb ihr eine Eisblase auf's Herz applicirt wurde. Nachher

war Pat. wieder gesund, doch litt sie, namentlich bei stärkeren Anstrengungen an Herzklopfen. Anfang dieses Jahres erkrankte sie von Neuem unter Fiebererscheinungen und Schmerzen in den Fussgelenken und sah sich neuerdings gezwungen, das Bett zu hüten. Sie wurde mit Salicylsäure behandelt, und nach etwa 8 Tagen schwanden die Schmerzen, nachdem sie vorher immer von einer Extremität auf eine andere übergegangen waren. Danach litt Pat. aber bei jeder kleinen Bewegung an Herzklopfen und hatte Tag für Tag Fieber. Es wurde ihr eine Eisblase auf's Herz applicirt, und gegen das Fieber wurde Antipyrin angewandt, welches bei ihr öfter Erbrechen machte und auch zu einem Exanthem führte. Der Appetit ist augenblicklich ziemlich gut, ebenso der Schlaf. Der Stuhl ist retardirt, Pat. erhält immer Klystiere. Ausser oben erwähntem Exanthem hat Pat. nie ein Exanthem gehabt. Die Patientin, welche früher regelmässig menstruirt war, hatte seit August keine Periode mehr.

Status praesens: Kleine, gut gebaute Person mit ziemlich gut entwickelter Musculatur und mässigem Fettpolster, von etwas blassem Aussehen. Conjunctiven etwas blass, sonst an den Augen nichts Besonderes. Zunge feucht, blass, mit weisslichem Belag. Rachenorgane intact. Am hinteren Rande des linken Sternocleidomastoideus ein Packet mässig derber, erbsen- bis haselnussgrosser Lymphdrüsen; die auf stärkeren Druck etwas empfindlich sind und sich in einer Kette von der Höhe des Unterkieferwinkels bis zum Rande der Clavikel verfolgen lassen.

Thorax von gutem Bau, Wirbelsäule gerade, Respiration ruhig, costoabdominal.

Percussionsschall: Ueber der Lunge überall laut, auch über beiden Spitzen vollkommen gleich.

Athmungsgeräusch überall weich, vesiculär, keine Randgeräusche. Puls momentan 116, sonst zwischen 80—92 schwankend, etwas unregelmässig, aber im Ganzen ziemlich gleich und weich.

Herzspitzenstoss im IV. Intercostalraum, etwas innerhalb der linken Mammillarlinie, mässig kräftig.

Die Herzdämpfung beginnt oben am unteren Rande des II. Rippenknorpels, überschreitet die Mammillarlinie nicht, den rechten Sternalrand dagegen um 2 cm.

Herztöne: Ueberall der systolische Ton etwas unrein, der diastolische rein, nur über der Pulmonalis hört man neben dem diastolischen, nicht besonders verstärkten Ton ein lautes, blasendes Geräusch. Im III. Intercostalraum, nahe dem linken Sternalrand, aber bis in die Parasternallinie ist das diastolische Geräusch viel lauter, auch länger zu hören, im IV. Intercostalraum gar nicht mehr, auch über dem Sternum nicht. Abdomen flach, nirgends druckempfindlich. Die relative Leberdämpfung beginnt am oberen Rande der V. Rippe, die absolute am unteren Rande der VI. Rippe, ist nicht sehr ausgiebig verschieblich, reicht über den Rippenbogen nicht hinaus; Leber nicht palpabel. Die Milz kommt bei ganz tiefem Athemzug mit ihrem vorderen, stumpfen Rande über den Rippenbogen hervor.

Ihre Dämpfung beginnt am oberen Rande der VII. Rippe, verschiebt sich ausgiebig bei der Respiration, reicht bis zum unteren Rande der X. Rippe. Palpation der Milz nicht empfindlich. Sonst über dem Abdomen überall tympanitischer Schall, keine Oedeme, nirgends Petechien, gar keine Gelenkschmerzen.

Harn mässig reichlich, klar, enthält weder Eiweiss, noch Zucker. Allgemeinbefinden: In den letzten Tagen nur Abends Temperaturerhöhungen trotz Chiningebrauches. Wenig Appetit, Durst nicht vermehrt, Schlaf etwas unruhig, Neigung zu Obstipation, hier und da etwas Herzklopfen.

Diagnose: Insufficientia aortae. Endocarditis subacuta mitralis.

Therapie: Ruhe, Eisblase, Chinin.

Auszug aus der Krankengeschichte: 14. Februar 1888. Das diastolische Geräusch ist heute nur im IV. Intercostalraum dicht am linken Sternalrande zu hören, sonst überall reine Töne. Herzdämpfung beständig über den rechten Sternalrand hinausgehend. Milz nicht deutlich palpabel, ihre Dämpfung aber immer noch etwas gross. Temperatur gestern Abend 38,9°; keine Petechien.

29. März. Pat. hat nie mehr Gelenkschmerzen gehabt.

30. Mai. Seit Pat. keine Antifebrilia bekommt, fiebert sie beständig mit mässigen Morgenremissionen von 37,5—38,7°, die Abendexacerbationen häufig bis gegen 40°. Auch klagt Pat. über schlechten Appetit, Uebelkeit, namentlich frühmorgens. Herzbefund ausserordentlich wechselnd, heute wieder ein diastolisches Geräusch über der Pulmonalis. Milz nicht fühlbar. Auch klagt Pat. über Husten, expectorirt ein schleimig-eitriges Sputum; Lunge aber frei. Ordination: Tinctura amara — 3mal tägl. 20 Tr.

10. Juni. Pat. fiebert noch immer, bisweilen ziemlich hoch. Am Herzen momentan gar keine Geräusche zu hören, keine Petechien.

29. Juni. Die heute aufgenommene Pulscurve zeigt theils dikroten, theils anadikroten Puls.

17. August. Heute Morgen ist ein deutliches systolisches Geräusch über der Mitralis zu hören. Ueber der linken Clavicula 2 beinahe wallnussgrosse Drüsen und eine kleinere haselnussgrosse.

28. August. Die Herzaction ist wieder stark beschleunigt; die Temperatur ist in der letzten Zeit wieder hoch.

12. September. Pat. ist in den letzten Tagen durch Antipyrin fieberfrei geworden, klagt aber dabei über Appetitlosigkeit, Uebelkeit, sowohl bei Application per os, wie per anum. Jetzt ohne Antipyrin Abends wieder Fieber bis 39,7, Morgens 37,9. Appetit wieder besser, Pat. hat nicht mehr gebrochen. Sie hustet Abends und früh, expectorirt sehr wenig schleimiges Sputum; Lungenspitzen frei. Am Herzen momentan über allen Klappen ein leises systolisches Geräusch, Milz nicht vergrössert, keine Oedeme.

22. September. Auf der Brust etwas Pityriasis versicolor.

14. November. Am hinteren Rande des Sternocleidomastoideus links Drüsen mehr vergrössert, als früher, unter der Clavicula grosse Drüsenpackete, wallnussgross, auf Druck nicht empfindlich. Diastolisches Geräusch sehr

laut, aber kurz am linken Sternalrand. Die Leber kommt bei tiefen Athemzügen 2 Finger breit unter dem Rippenbogen hervor. Harn ohne Eiweiss.

21. December. Pat. hat gestern und heute früh 40° und 130 Puls. Nase, Oberlippen und Augenlider gerôthet, geschwollen, schmerzhaft.

22. December. Schwellung heute ausgedehnter, als gestern. Temperatur 40° und mehr. Ziemlich viel Eiweiss im Harn. Ordination: Phenacetin 1,0.

23. December. Das Erysipel hat sich noch weiter über den Kopf ausgedehnt, nur auf der Stirn eine einzige Blase. Pat. hat während der Nacht delirirt.

30. December. Pat. klagt über Uebelbefinden, gestern Puls 154.

4. Januar 1889. Das Erysipel ist abgelaufen, die Haut schuppt noch im Gesicht. Bei 37,8° 136 Pulse. Nur die systolischen Töne zu hören, kein deutliches Geräusch. Milz deutlich palpabel. Spuren von Oedem. Harn 1200/1007, V. 5.

7. Januar. Incision der fluctuirenden Drüsenpackete und Auskratzung mit dem scharfen Löffel.

29. Januar. Incision der axillären Drüsenpackete links. Pat. klagt über Schmerz im linken Ohr ohne Befund, hinter dem linken Ohr eine wallnussgrosse, deutlich fluctuirende Prominenz; am hinteren Rande des Kopfnickers eine Kette von schon erweichten Drüsen, von denen eine deutlich fluctuirt. Nach der linken Axilla über die hintere Fläche des Schultergelenks zieht sich eine gespannte, fluctuirende Geschwulst bis auf's Acromion zur Spina scapulae. Incision; die Abscesshöhle reicht bis zum Schultergelenk und bis zur Arteria axillaris.

12. Februar. Pat. fiebert noch immer im Typus inversus; Morgens bis 38,5. Den Tag über afebrile Temperatur. Die Abscesswunden überall mit pyogenen Membranen bedeckt; die Höhle wird trotz Drainage immer grösser. Pat. ist zum Skelet abgemagert, hustet ziemlich viel; eine Untersuchung der Brustorgane ist wegen der Abscesse nicht möglich; Pat. hustet viel, ohne viel Sputum zu Tage zu fördern.

Am 28. Februar erfolgt der Exitus lethalis.

Auszug aus dem Sectionsprotocoll: Die Lungen retrahiren sich wenig, sind nicht verwachsen, die Pleurahöhlen sind leer. Herz von mässiger Grösse, schlaff. Mitralis für 2 Finger durchgängig, das Myocard blass. Der Schliessungsrand der Mitralis ist namentlich am Aortensegel stark weisslich verdickt, die Segel sind mit einander verwachsen. In der Mitte des hinteren Segels ganz geringe Unebenheiten. Rechte und hintere Aortenklappe mit einander verwachsen; die Ränder glatt, verdickt. Unter der linken Aortenklappe eine linsengrosse, verdickte Stelle des Septums. Rechte Lunge blutarm, stark ödematös, im Ober- und Unterlappen zerstreut etwa korngrosse, käsige Knötchen. Hintere oberflächliche Zone des Unterlappens schlaff, grauroth hepatisirt, luftleer, lässt auf Druck trübe Flüssigkeit austreten. Linke Lunge, wie rechte. Die Bronchien enthalten schaumige Flüssigkeit. Die bronchialen und tracheo-bronchialen Lymphdrüsen vergrössert, theils mit käsigen Ein-

lagerungen. Die Drüsen am hinteren Mediastinum total verkäst, ein grosses Packet total verkäster Drüsen auf der linken Seite neben dem Abscess.

Anatomische Diagnose: Käsige Tuberculose der retroperitonäalen, pankreatischen, portalen, cervicalen, tracheo-bronchialen Drüsen mit Verkalkung. Tuberculöser Abscess am Halse, wohl von den Drüsen ausgehend, ebenso in der Gegend des Processus mastoideus. Solitärtuberkel der Lunge und Milz. Geringe Darmtuberculose. Amyloiddegeneration von Milz, Niere, Leber und Darm. Beginnende tuberculöse Pyelitis. Fast abgelaufene Endocarditis mitralis, aort. et septi ventriculi. Geringe Stenose der Mitralis und Aorta. Lungenödem.

Einen Beweis gegen die Regel bietet dieser Fall eigentlich auch nicht; man kann mir das Recht bestreiten, ihn anzuführen. Bei der Autopsie wird nur eine geringe Stenose der Mitralis und Aorta constatirt, weder klinisch, noch autoptisch ist eine Hypertrophie der Herzventrikel gefunden. Dieser nicht hochgradige, combinirte Herzklappenfehler, der zur compensatorischen Hypertrophie nicht geführt hat, konnte bei der ausgebreiteten Lymphdrüsentuberculose der Patientin die Lunge vor tuberculöser Erkrankung nicht schützen.

Fall 3. 1894: Saal- und Journal-No. 15/18. R. G., Fabrikarbeiterin, 41 Jahre alt. Vom 2.—7. Mai 1894 auf der Abtheilung.

Klinische Diagnose: Tuberculosis pulm. duplex.

Anamnese: Der Vater der Patientin starb an Lungenentzündung, die Mutter und 3 Geschwister leben. Von den gewöhnlichen Kinderkrankheiten will Patientin keine durchgemacht haben; sie sei stets gesund gewesen, habe nur von Jugend auf etwas schwer geathmet. In den 70er Jahren (also etwa mit 20 Jahren) habe sie eine schwere Gliedersucht durchgemacht und 1889 (mit 36 Jahren) die Influenza. Seit jener Zeit habe sie stets Husten gehabt, sich aber wohl gefühlt dabei, konnte auch arbeiten. Ostern 1894 erkrankte Patientin plötzlich, es stellte sich starker Husten ein, Schüttelfröste, Engigkeit, arge Athembeschwerden. Der consultirte Arzt empfahl der Pat., die Arbeit aufzugeben und sich zu Bett zu legen. Er constatirte eine Brustfellentzündung. Da die Pat. keine gute Pflege hatte, liess sie sich im Cantonsspital aufnehmen.

Status praesens: Pat. ist von mittlerer Grösse, ihr Ernährungszustand ist nicht gerade schlecht. Knochenbau gracil, Musculatur und Fettpolster etwas atrophisch. Sie kann alle Körperlagen einnehmen. Die Gesichtsfarbe ist etwas blass, das Aussehen ängstlich. Pupillen beiderseits gleich weit, Scleren rein, Conjunctiven blass. Lippen blass und trocken. Zunge nicht belegt. Hals mittellang, keine Struma. Der Thorax ist ziemlich fest, wenig elastisch, links, besonders in der unteren Hälfte, druckempfindlich. Lunge: Im II. Intercostalraum ergiebt die Percussion deutliche Tympanie, sonst vorn überall reiner Lungenschall. Hinten überall Dämpfung, links

mit tympanischem Beiklang. Hinten links hört man grossblasige Rasselgeräusche, ebenso hat hinten das Athmungsgeräusch überall bronchialen Charakter.

Herz: Unterer Rand der IV. Rippe, linke Mammillarlinie, rechter Sternalrand. Herztöne: rein, ohne Geräusch über der Mitralis, Pulmonalis und Aorta; über der Tricuspidalis ist der 2. Ton von einem kratzenden Geräusch begleitet. Am Abdomen nichts Besonderes; Eiweissspuren im Harn, dünne Stühle.

Puls rhythmisch, beschleunigt, 128.

Respiration: dyspnoetisch, sehr beschleunigt. Mässige Oedeme an den unteren Extremitäten. Hautödem über dem Rumpf.

Auszug aus der Krankengeschichte: 4. Mai 1894. Tuberkelbacillen im Sputum nachgewiesen.

5. Mai: Die mikroskopische Untersuchung des Harnsedimentes ergiebt Plattenepithelien, Cylinderepithelien, weisse Blutkörperchen, epitheliale Cylinder, zahlreiche Krystalle von harnsaurem Ammonium und Natron.

7. Mai: Pat. macht Exitus.

Auszug aus dem Sectionsprotocoll: Der Herzbeutel liegt in grosser Ausdehnung frei. Die linke Lunge ist partiell verwachsen, die rechte in der ganzen Ausdehnung. Der Herzbeutel enthält 100 ccm helle, klare Flüssigkeit; Herz gross, Pericard spiegelnd. Rechter Vorhof weit. Im rechten Ventrikel ziemlich viel Cruor. Die Tricuspidalklappen sind mit stecknadelkopfgrossen Knötchen besetzt; die Klappenzipfel sind eine Strecke weit mit einander verwachsen. Klappen der Pulmonalis zart und glatt; Musculatur blassroth. Linker Vorhof weit. Mitralis eng. Der linke Ventrikel ist erweitert, enthält Cruor. Mitralis in der ganzen Ausdehnung verdickt, ebenso die Sehnenfäden verdickt und verkürzt. Spitze der Papillarmuskeln sehnig entartet, beide Zipfel ganz verwachsen. In der Musculatur finden sich weissliche, streifenförmige Partien. Linke Lunge klein, schwer; Verdichtungen im Oberlappen durchzufühlen. Auf der Schnittfläche ist der Oberlappen in der ganzen Ausdehnung von einer grossen Caverne mit schmierigem, bröckligem Inhalt eingenommen; unterhalb der Caverne ist die Lunge schiefrig indurirt, theils von grauen Knötchen durchsetzt. Unterlappen mässig bluthaltig, in den oberen Partien ähnliche graue Knötchen. In den Bronchien wenig gelbliche, schleimige Flüssigkeit.

Rechte Lunge gross und schwer; im oberen Theil des Oberlappens befinden sich mehrere communicirende Cavernen; das Lungengewebe ist derb, schiefrig indurirt, enthält zahlreiche graue Knötchen.

Auf dem linken Stimmbande gegen den Aryknorpel flache Geschwüre, ebenso auf dem linken falschen Stimmbande; auf der Schleimhaut des oberen Theiles der Trachea Petechien.

Anatomische Diagnose: Phthisis pulmonum. Tuberculose des Darmes und des Kehlkopfs. Alte Endocarditis; Veränderungen an

der Tricuspidalis, Mitralis und Aorta. Stauung der Nieren, Milz und Leber. Fettige Degeneration des Herzens und der Niere.

Aus der Anamnese scheint hervorzugehen, dass die Endocarditis, wenigstens an der Mitralis, älteren Datums ist, als die Lungentuberculose. Die letztere ist hier ziemlich ausgedehnt, während die Herzerkrankung wieder nicht zu einem ausgebildeten Herzklappenfehler und zu consecutiver Hypertrophie des Herzmuskels geführt hat. Ich führe auch diesen Fall nur der Vollständigkeit wegen an, die Bedingungen für den Schutz gegen Lungentuberculose waren hier nicht gegeben, der Fall spricht also eigentlich auch nicht gegen die aufgestellte Regel.

Fall 4. Für die 51jährige Hausfrau M. O. (1887, Saal 99, Journal 47) lautet die klinische Diagnose: Tuberculosis pulmonum, Insufficientia mitralis.

Aus der Anamnese ist zu bemerken, dass die Pat. mit 6 Jahren das Scharlachfieber durchmachte; in der ersten Zeit nach ihrer Verheirathung wurde sie einmal von einem heftigen Keuchhusten befallen, sonst war sie gesund. Vor 6 Jahren bekam sie plötzlich einen heftigen Husten mit gelblichem Auswurf; sie lag 10 Wochen zu Bett und erholte sich nur langsam. Der Husten blieb fortan, wenn auch nicht so heftig, verlor sich zeitweise sogar ganz. Vor einigen Jahren litt Pat. 3 Wochen lang an heftigen Gliederschmerzen und musste zu Bett bleiben; Herzklopfen und Fieber will sie nicht dabei gehabt haben; auf Einreibungen vergingen die Schmerzen wieder. Vor dem letzten Neujahr erkrankte Pat. neuerdings unter grosser allgemeiner Schwäche und starkem Husten mit Auswurf, so dass sie von da an fast beständig an's Bett gefesselt war. Zugleich schwollen nach und nach die unteren Extremitäten, nach Ostern auch der Bauch stark an, und die Athemnoth steigerte sich mehr und mehr. — Es handelt sich nach dem Status wieder um eine mittelgrosse Pat. von sehr gracilem Knochenbau, sehr dünner Musculatur und stark geschwundenem Fettpolster. Lippen, Wangen und Nase stark cyanotisch, ebenso Ellenbogen, Patellen und Hände. Conjunctiven sehr blass, Zunge stark cyanotisch. Keine Drüsenschwellungen. Halsvenen sehr stark ausgedehnt, besonders links; an der Vena jugularis externa links ein haselnussgrosser Varix, etwa 2 cm über der Clavicula. Pat. nimmt mit Vorliebe Seitenlage ein, hustet mehrfach während der Untersuchung ein münzenförmiges, schleimigeitriges, kleine weisse Punkte enthaltendes Sputum in ziemlich reichlicher Menge. Thorax sehr flach mit breiten Intercostalräumen; Pityriasis tabescentium. Vorn im I. Intercostalraum links lauter Percussionsschall mit tympanitischem Beiklang; rechts in der Fossa supraclavicularis und im I. Intercostalraum mässige Dämpfung mit ziemlich starkem, tympanitischem Beiklang. Hinten in der Fossa supraspinata und dem Interscapularraum rechts mässig gedämpfter und leicht tympanitischer Schall. Hinten über der

Dämpfung rechts Bronchialathmen mit mässig reichlichen, vorwiegend mittelgrossblasigen Rasselgeräuschen. Vorn rechts oben auch Bronchialathmen mit mittel- und grossblasigen Rasselgeräuschen. Temperatur nicht erhöht.

Herzspitzenstoss nicht sichtbar, fühlbar in sehr weiter Ausdehnung im IV. Intercostalraum in der Mammillarlinie, aber auch noch im VI. Intercostalraum in der vorderen Axillarlinie.

Herzdämpfung: oben III. Rippe, reicht bis in die rechte Parasternallinie und geht bis zur linken vorderen Axillarlinie. Man fühlt neben dem Herzspitzenstoss ein systolisches Frémissement.

Die Herztöne werden überdeckt durch die Athmungsgeräusche bei der hochgradigen Dyspnoe, doch ist neben einem Mitralton ein langgezogenes blasendes Geräusch hörbar.

64 Respirationen in der Minute.

Abdomen sehr stark aufgetrieben, nicht druckempfindlich.

Absolute Leberdämpfung am oberen Rande der VII. Rippe, respiratorisch nicht verschieblich; Leber deutlich palpabel, der untere Rand ist etwa 2 Finger breit über dem Nabel zu fühlen, überschreitet die Linea alba um etwa 8 cm und verschwindet dann unter dem linken Rippenbogen.

Allgemeine Oedeme des ganzen Körpers, am wenigsten im Gesicht und an der vorderen Thoraxfläche. Milz nicht palpabel; ihre Dämpfung ist 7 cm breit und ziemlich intensiv.

Dämpfung über den abhängigen Theilen des Abdomens, sie nimmt bei Lagewechsel immer die tiefere Stelle ein, höherer Schall in den höher gelegenen Partien.

Harn sparsam, V. 5, enthält Eiweiss in Spuren.

Leichte Obstipation.

Husten, Dyspnoe, geringer Appetit, vermehrter Durst, kein Schlaf.

Am folgenden Tage nach der Aufnahme erfolgt Nachts 11½ Uhr Exitus lethalis unter Collapserscheinungen.

Auszug aus dem Sectionsprotocoll: Magere, aber sehr stark ödematöse Leiche. Am Gehirn nichts Besonderes. Die Lungen retrahiren sich wenig, in beiden Pleurahöhlen eine mässige Menge klarer, gelblicher Flüssigkeit; linke Lunge frei, rechte an der Spitze in grosser Ausdehnung verwachsen.

Der Herzbeutel liegt in ziemlich grosser Ausdehnung vor, enthält ebenfalls eine geringe Menge klarer Flüssigkeit.

Herz sehr gross, besonders das rechte. Der rechte Ventrikel sehr weit, Musculatur 11 mm, blass, auch etwas braun. Pulmonalklappen zart. Der rechte Vorhof ebenfalls weit: die Tricuspidalis zeigt nur geringe Verdickungen an den Schliessungsrändern. Linker Ventrikel ebenfalls ziemlich weit, Musculatur 13 mm, Farbe derselben wie rechts. Aortenklappen zart, im Bulbus aortae wenige fleckförmige Verdickungen der Intima. Linker Vorhof weit. Die Mitralis zeigt sehr starke alte Verdickungen an den Schliessungsrändern, keine frischen Auflagerungen; das hintere Segel ist mässig verschmälert; Sehnenfäden auffällig kurz und dick; ganze kleine fibröse Einlagerungen an den Papillarmuskeln.

Linke Lunge: etwas klein, überall lufthaltig, lässt überall zerstreut sparsame bis stark erbsengrosse Knoten durchfühlen; an der Spitze ist die Pleura leicht narbig eingezogen. Auf dem Durchschnitt ist das Lungengewebe etwas trocken, derb. Die Knoten erweisen sich auf dem Durchschnitt als bestehend aus einer derben fibrösen, schiefrig gefärbten Kapsel mit käsigem Inhalt.

Rechte Lunge: reisst beim Herausnehmen am Oberlappen ein, auf der Vorderfläche derselben, dicht unter der Spitze beginnt eine mächtige, nahezu faustgrosse Caverne, die beinahe die ganze Dicke und beinahe $\frac{1}{3}$ der Höhe des Oberlappens einnimmt; Wand der Caverne glatt, nur hie und da mit eitrigen Belägen ohne einspringende Trabekel; beim Einschneiden zeigt sie sich als eine dicke, derbe Wand von dunkler, schiefriger Färbung. Sonst finden sich im Oberlappen nur noch ein paar der kleinen, bei der linken Lunge beschriebenen Knötchen, spärlich solche auch im Unterlappen bis an seinen untersten Rand. Im Uebrigen ist das Lungengewebe wie links. Bronchialschleimhaut intensiv geröthet und etwas gequollen, Bronchialdrüsen dunkel, schiefrig, ohne käsige Einlagerung.

Anatomische Diagnose: Endocarditis mitralis fibrosa. Hydrothorax duplex. Tuberculosis pulmon. circumscripta duplex, cavernosa dextra. Hepar moschatum cyanot. Stauungsmilz. —

Ist hier die Lungen- oder die Herzerkrankung das Primäre? Wenn man nicht annehmen müsste, dass es sich bei der Erkrankung vor 6 Jahren vielleicht schon um eine tuberculöse Lungenerkrankung gehandelt hat (der Arzt soll damals eine Lungenentzündung diagnosticirt haben, aber das Sputum war nie röthlich gefärbt), und dass der Herzfehler dagegen erst seine Entstehung der überstandenen Arthritis verdankt und nicht etwa bei einer der früheren Infectionskrankheiten oder im Puerperium (4 Geburten, welche die Frau durchmachte, sollen aber alle normal und ohne spätere Störungen verlaufen sein) acquirirt wurde, dann würde dieser Fall eine exquisite Ausnahme von der Regel darstellen; die narbige Einziehung der einen und die sehr grosse Caverne der anderen Lunge sprechen doch wohl für ein längeres Bestehen der tuberculösen Lungenaffection; jedenfalls hat aber der vollständig ausgebildete Herzklappenfehler mit hochgradiger compensatorischer Hypertrophie des rechten Ventrikels eine frischere Ausbreitung der Tuberculose hier nicht gehindert.

Fälle von primärer Lungentuberculose und secundärer Herzerkrankung waren unter den 133 Fällen von Lungentuberculose bei Frauen auch ziemlich häufig. Ueber 4 derselben will ich etwas ausführlicheren Bericht geben.

1890: 14/29. Der erste betrifft eine 24jährige Seidenweberin, bei welcher die klinische Diagnose auf „Tuberculosis pulmon. duplex cavernosa und Endocarditis verrucosa mitralis recens“ lautet. Anamnestisch ist zu erwähnen, dass die Pat. während der kälteren Jahreszeit immer an Husten und Auswurf litt. Die Menses traten erst mit dem 22. Jahre ein, waren unregelmässig und spärlich. Seit 2 Monaten, wo Pat. an Influenza erkrankte, wurde sie mehr von Husten und Auswurf geplagt, auch litt sie immer an Frost; häufigere Stuhlgänge entkräfteten sie sehr. Nach dem Status handelt es sich um eine mittelgrosse, sehr stark abgemagerte Person mit gracilem Knochenbau und atrophischer Musculatur, Fettpolster ganz geschwunden. Sie zeigt Fieber bis 38°, hohe Pulsziffer (128), beschleunigte, sehr angestrengte Athmung, Stridor und aus der Tiefe kommendes Rasseln. Collabirte Rückenlage. Gesicht und Conjunctiven blass. Lippen und Zunge trocken. Am Hals ringsherum eine grosse Zahl strahlenförmiger, zum Theil eingezogener, zum Theil vorspringender Narbenzüge, von incidirten oder aufgebrochenen Drüsen herrührend. Ziemlich stark erweiterte Halsvenen. Sehr langer, abgeplatteter Thorax, eingesunkene Supraclaviculargruben. Ueber der linken Lungenspitze gedämpfter, leicht tympanitischer Percussionsschall, ebenso im I. und II. Intercostalraum links mässige Dämpfung und Tympanie. Rechts in der Spitze starke Dämpfung, im I. und II. Intercostalraum sehr starkes Schettern, nach unten zu wird der Schall etwas lauter und etwas tympanitisch. Links Bronchialathmen mit Rasselgeräuschen von metallischem Beiklang. Lautes Bronchialathmen und Dämpfung an beiden Seiten in den oberen Partien. Ebenso hinten in den oberen Theilen beiderseits Dämpfung und Bronchialathmen mit klingenden Rasselgeräuschen, zum Theil mit metallischem Beiklang. Am Herzen klinisch nichts Abnormes. Nach dem Sectionsprotocoll retrahiren sich die stark mit der costalen Pleura verwachsenen Lungen nicht. Auf dem Pericard liegen verkäste Mediastinaldrüsen. Epicard und parietales Pericard in ganzer Ausdehnung verwachsen; doch sind die Verwachsungen noch trennbar, dieselben sind besonders stark in der Höhe des Abgangs der grossen Gefässe. Beide Blätter des Pericards zeigen neben starken Injectionen und Blutungen eine Reihe grauer Knötchen. Der rechte Ventrikel ist leicht erweitert, die Tricuspidalis fast in ganzer Ausdehnung an den Schliessungslinien mit dicken, röthlichen und röthlich-gelben, verrucösen Excrescenzen bedeckt. Auflagerungen in ziemlich bedeutendem Maasse an den Schliessungsrändern der Mitralis und dem Endocard des Vorhofs. Beide Lungen zeigen die Hauptveränderungen im Oberlappen in den hinteren Partien. Tracheale und tracheo-bronchiale Lymphdrüsen schiefrig pigmentirt, theilweise von käsigen Heerden durchsetzt; Halslymphdrüsen grösstentheils verkäst und verkreidet.

Anatomische Diagnose: Tuberculöse Peribronchitis und Tuberculose beider Lungen, besonders in der Spitze mit Cavernenbildung, tuberculöse Pericarditis. Endocarditis verrucosa der Mitralis und Tricuspidalis u. s. w.

1890: 14/66. Ein anderer Fall betrifft die 19jährige B. H. mit der klinischen Diagnose: Tuberculosis pulm. cavernosa et laryngis. Die Anamnese ergiebt hereditäre Belastung in Bezug auf Tuberculose, der Vater siechte an der Lungenschwindsucht dahin. So lange sich die Pat. zurückerinnern kann, war sie immer leidend auf der Brust; alle Winter hindurch litt sie an hartnäckigem Husten. Letzten Winter wurde Pat. von der Influenza heftig ergriffen und hat seitdem das Krankenlager nie mehr verlassen können. Auswurf immer reichlich; wenig Nachtschweisse. Nach dem aufgenommenen Status ist die mittelgrosse Pat. sehr gracil gebaut, Musculatur und Fettpolster stark geschwunden, der Thorax ist flach, beide Supraclaviculargruben sind stark eingesunken, die Clavicula springt stark vor, die Intercostalräume sind breit und tief. Stark beschleunigte, erschwerte Respiration, heftige Hustenanfälle, Betheiligung der auxiliären Athmungsmuskeln. Die Percussion ergiebt in der rechten Spitze und im I. Intercostalraum leichte Dämpfung, im II. Intercostalraum ist der Schall heller, aber leicht verkürzt. In dem I. und II. Intercostalraum links und an der linken Seite in den oberen Partien Tympanie; sonst rechts vorn Verkürzung des Schalls mit tympanitischem Beiklang. Auscultatorisch wird links vorn sehr helles bronchiales Inspirium mit reichlichen, grossblasigen, hellklingenden Rasselgeräuschen gehört. Ebenso Bronchialathmen in der linken Seite, Rasselgeräusche dort mittelgrossblasig, hellklingend, weiter unten fast metallisch klingend. Dieselben Phänomene oben und in der oberen Partie der rechten Seite. Hinten oben auch Dämpfung, bezw. Verkürzung des Schalles und Bronchialathmen mit begleitenden Rasselgeräuschen. Das Sputum besteht aus dicken, weisslichen, fest zusammenhängenden Eiterballen. Herzgrenzen normal. Ton über der Mitralis langgezogen, fast geräuschartig; II. Ton über der Pulmonalis accentuirt. 120 Pulse; 38,7° Temperatur. Im Sputum werden ungeheure Mengen von Tuberkelbacillen gefunden.

Auszug aus dem Sectionsprotocoll: Beide Lungen, besonders an der Spitze verwachsen. Herz gross. Epicard, besonders den Ventrikel entlang, weisslich getrübt. Am rechten Ventrikel nichts Besonderes. Der linke Ventrikel ist erweitert, enthält Cruor und Speckhaut. Auf der Mitralis finden sich graue, gelbliche, fest adhärente Auflagerungen. Auflagerungen auf der linken Pleura, Schwartenbildung. Viele grössere und kleinere Hohlräume auf dem Durchschnitt, Lungengewebe grösstentheils total luftleer. Wandung der Höhlen meist glatt, hie und da von weisslichen Strängen durchsetzt; angefüllt mit gelblichen, bröckligen Massen. Aehnlicher Befund in der rechten Lunge; nur der Unter- und Mittellappen noch blutreicher, lufthaltiger.

Anatomische Diagnose: Chronische beiderseitige Lungentuberculose mit Cavernenbildung, beiderseitige fibrinöse Pleuritis, tuberculöse Geschwüre der Trachea, des Kehlkopfes, der Epiglottis, des Oesophagus des Ileums, des Proc. vermiformis und des Colon ascendens Tuberculose der retroperitonäalen Lymphdrüsen. Endocarditis der Mitralis. Venensteine der Milz.

1891: 107,66. Der 3. Fall betrifft eine 65jährige Dienstmagd. Klinische Diagnose: Tuberculosis pulmonum, laryngis et intestinosum. Endocarditis verrucosa mitr. et aort. Ulcus ventriculi (vernarbt). — Pat. war in ihrer Jugend sehr bleichsüchtig. Eintritt der Menses erst mit 23 Jahren, dieselben waren unregelmässig, hörten im 40. Lebensjahre eine Zeit lang ganz auf, weshalb nach Ansicht der Patientin damals Blutbrechen auftrat. Eintritt der Menopause mit 50 Jahren. 1889 Blutbrechen, und Ende 1890 war Pat. wegen Magenbeschwerden 3 Monate im Spital, das sie kaum 1 Monat nach der Entlassung wegen Fieber und Schlingbeschwerden wieder aufsuchte. Die mittelgrosse, schlank gebaute, stark abgemagerte Pat. klagt, dass sie durch einen Rachenkatarrh sehr heruntergekommen sei, viel Schmerzen in der rechten Bauchseite habe. Sie hat kein Fieber, aber einen beschleunigten dikroten Puls (100). Langer Thorax. Stark hervortretende Rippen und tiefe Supra- und Infraclaviculargruben. Rechts vorn oben geringe Dämpfung und ziemlich viele mittelgrossblasige, schwach- und dumpfklingende Rasselgeräusche neben verschärftem Vesiculärathmen; ebenso in der rechten Axillargrube. Rechts hinten oben starke Dämpfung und deutliches Bronchialathmen mit Rasselgeräuschen, wie vorn Stimmfremitus und Bronchophonie verstärkt. Am Herzen kein besonderer Befund. Das Epigastrium erscheint resistent und bei der Palpation etwas schmerzhaft. Rechtsseitige Wanderniere. — Wenig schleimig-eitriger, graugelblich gefärbter Auswurf, in welchem reichliche Tuberkelbacillen gefunden wurden. Auszug aus dem Sectionsprotocoll: Rechte Lunge vorn adhärent, die linke Lunge ist retrahirt, nur seitlich und hinten verwachsen. Der Herzbeutel liegt in grosser Ausdehnung frei, ist sehr weit, enthält ziemlich viel Flüssigkeit. Mitralis für 2 Finger knapp durchgängig. Rechter Ventrikel eng, Musculatur schlaff, von guter Farbe, Klappen intact, Vorhof weit. Linker Ventrikel ebenfalls eng, Musculatur dick, blass, bräunlich. Aorta weit, auf den Klappen theils frische, theils ältere Auflagerungen; Sehnenfäden an der Mitralis kurz und dick. Geringe Arteriosklerose der Coronararterien. Linke Lunge gross, nur an der Spitze bandartige Adhäsionen; feinkörnige dünne Auflagerungen auf der Pleura. Die Lunge fühlt sich derb an, namentlich im Oberlappen und im oberen Theil des Unterlappens, auf dem mittleren Durchschnitt ist die Lunge meist luftleer, an der Spitze fast vollkommen. Im braunen, schiefrigen Gewebe befindet sich eine kleine Höhle, die käsige Massen enthält. Ebenso finden sich am unteren Theil des Oberlappens graue Knötchen. In dem Bronchus, welcher in die obere Caverne mündet, etwas eitriger Schleim. Im Unterlappen nur zerstreut ähnliche, um den Bronchus gruppirte graue Heerde, sonst Unterlappen blutreich und stark ödematös. Rechte Lunge stark verwachsen an der Spitze des Oberlappens. Auf der Pleura des Unterlappens fibrinöse Auflagerungen, die sich leicht ablösen lassen. Gewebe der Spitze fest mit eingelagerten kalkigen Massen. An dieses schliesst sich eine wallnussgrosse Höhle an, die mit graugelben Fetzen gefüllt ist. Wandung der Höhle im Ganzen glatt, zeigt aber auch Septen; an einer Stelle der Wandung ein kalkiger Knoten. Nach unten

röthliches, mehr lufthaltiges Gewebe, darin wieder graugelbe Knötchen. Der Unterlappen enthält im oberen Theil einen gelblichen, kleinen, luftleeren Heerd, in der Mitte desselben eine kirschkerngrosse Höhle mit käsigem Inhalt. Hinten oben ein kirschgrosser, gelb gefärbter, gelatinöser Heerd. Auch der Mittellappen ist nur wenig lufthaltig und zeigt in einem grauschiefrigen Gewebe gelbe Knötchen und luftleere Höhlen. Nur im Unterlappen noch reichliches lufthaltiges, röthliches, aber ödematöses Lungengewebe. Ein Bronchus 2. Ordnung mündet in eine grössere Höhle des Oberlappens. Von den Bronchialdrüsen enthalten einige kalkige Einlagerungen.

Anatomische Diagnose: Alte und frische käsige Peribronchitis, tuberculöse Pneumonie beider Lungen mit Cavernenbildung und frischen Eruptionen, sowie frische, fibrinöse Pleuritis beider Unterlappen, alte adhäsive Pleuritis. Aeltere Mitral- und frischere Aortenendocarditis. Tuberculose der Epiglottis und des Kehlkopfes. Tuberculöse Geschwüre des Duodenums und des übrigen Darmtractus. Chronische tuberculöse Peritonitis. Vernarbtes Magengeschwür. Bewegliche rechte Niere. Rechts doppelter Ureter. Infarktnarbe der Niere. Prolaps der vorderen Vaginalwand. Parovarialcyste. Lymphdrüsentuberculose. Leichte Arteriosklerose. Braune Atrophie des Herzens und der Leber.

1891: 107/23. Eine sehr schöne, ausgebildete, verrucöse Endocarditis fand sich endlich noch bei einer 19jährigen Fabrikarbeiterin mit Lungentuberculose. Nach der Anamnese wird hereditäre Belastung in Bezug auf Tuberculose von der Pat. nicht angegeben. Ihre Krankheit soll schon seit mehreren Monaten bestehen und äusserte sich in Husten, hauptsächlich Morgens, etwas Auswurf, allgemeiner Mattigkeit und Appetitmangel. In der letzten Zeit war Pat. zuweilen sehr unruhig und schlaflos und hatte auch über starke Engigkeit zu klagen. Auch Herzklopfen soll schon seit einigen Wochen bestehen, woran sie früher nicht gelitten hatte. Nach dem Status ist sie eine mittelgrosse Person von gutem Ernährungszustande, ohne deutliche Zeichen von Abmagerung; gutes Fettpolster, mässig kräftige Muskeln. Die trockene Haut fühlt sich heiss an; im Gesicht und an den Extremitäten ist Pat. stark cyanotisch. Ziemlich hohes Fieber, sehr angestrengte und beschleunigte Respiration mit Betheiligung der auxiliären Athmungsmuskeln. Erhöhte Rückenlage, Dyspnoe und Cyanose sehr in die Augen fallend. Pat. klagt über Engigkeit und Lufthunger, nicht über Schmerzen. Der mittelkräftige Thorax zeigt eine geringe Einsenkung der linken Supraclaviculargrube. Ueber der linken Lungenspitze und im I. Intercostalraum links etwas verkürzter, mässig gedämpfter Percussionsschall. Athmungsgeräusch über den gedämpften Partien schwach vesiculär, begleitet von ziemlich reichlichen, mittelgrossblasigen, deutlich klingenden Rasselgeräuschen. Hinten über der Fossa supraspinata sin. mässige Dämpfung; Athmungsgeräusch schwach vesiculär mit Rasselgeräuschen, wie vorn.

Herzgrenze nach rechts 1 cm den rechten Sternalrand überschreitend. Ueber der Mitralis ein ziemlich lautes systolisches Geräusch neben einem

systolischen Ton; der 2. Pulmonalton deutlich verstärkt und etwas tympanitisch. Ueber der Herzspitze nur ein ganz leises systolisches Frémissement zu fühlen. — Wenig Appetit, viel Durst, sehr unruhiger Schlaf, obstipirt. Harn ohne Eiweiss. Sputum spärlich, fast rein eitrig, ohne besondere Beimengungen; in demselben werden einzelne Tuberkelbacillen gefunden. Exitus unter zunehmender Dyspnoe und Cyanose.

Auszug aus dem Sectionsprotocoll: Rechte Lunge retrahirt, linke nur wenig; linke Lunge an der Spitze bandförmig verwachsen, in der linken Pleurahöhle eine geringe Menge blutiger Flüssigkeit. Das Herz entspricht der Körpergrösse, ist ziemlich schlaff. Der rechte Ventrikel ist im Conus leicht erweitert; die Musculatur ist ziemlich kräftig. Der ganze Schliessungsrand der Mitralis ist mit hohen Auflagerungen bedeckt. Die linke Lunge fühlt sich etwas fest an. Durch die Pleura scheint eine grosse Anzahl miliarer, käsiger Knötchen, welche die Lunge von oben bis unten gleichmässig durchsetzen. Zwischengewebe sehr blutreich, mit vermindertem Luftgehalt, ödematös. 2 cm unter der Spitze eine narbig eingezogene, indurirte Partie. Sie zeigt mehrere bis pfefferkorngrosse, graue, durchscheinende Knoten; ein Theil derselben ist deutlich peribronchial, insofern er einen Bronchus mit total verkästem Heerd einschliesst. In der rechten Lunge derselbe Befund.

Anatomische Diagnose: Geringe ältere Heerde in den Lungenspitzen; beiderseits pleuritische Adhäsionen; allgemeine peritonitische Adhäsionen mit einzelnen Tuberkeln. Salpingitis purulenta dextra. Tuberculose der Lendenwirbel mit Senkungsabscess; allgemeine acute Miliartuberculose der Lunge, der Milz, der Nieren, der Leber und des Endocards. Acute verrucöse Endocarditis mitralis. Venentuberkel, davon einer noch nicht durchgebrochen.

Aehnliche Befunde haben wir noch 11 mal gefunden, mehrere weniger ausgesprochene Fälle sind nicht gezählt worden.

Ganz charakteristische Befunde, welche die Regel bestätigen, wo mit ziemlicher Sicherheit nachzuweisen ist, dass ein ausgebildeter Herzklappenfehler die Ausbreitung von Lungenphthise hindert, sind uns von der Frauenabtheilung in geringer Anzahl zu Gesichte gekommen.

Ueber einen derselben soll ausführlich berichtet werden: 1889, Journal 27. M. G., Dienstmädchen, 26 Jahre alt.

Klinische Diagnose: Stenosis valvulae mitralis. Pleuritis duplex sicca. Hämorrhagischer Infarkt im linken Unterlappen.

Anamnese: Der Vater der Pat. starb 71 Jahre alt an den Folgen eines Falles; er war 17 Jahre lang auf einer Seite gelähmt. Die Mutter hört nicht gut, ist aber sonst gesund. Pat. hat 7 Geschwister, von denen der ältere Bruder an einer Nervenkrankheit leiden soll; die übrigen sind gesund. 1½ Jahre alt, hat Pat. die Pocken überstanden, wovon noch die

Narben auf Nase, Stirn und Rücken zeugen. Weitere Folgen will sie nicht davon getragen haben. Angeblich ist sie nicht wieder krank gewesen, bis sie vor etwa 14 Tagen an ihrer jetzigen Affection zu laboriren anfing. Sie klagte über Mattigkeit, Appetitlosigkeit, Schmerz in der Magengegend, Husten und Stechen auf der Brust. Die beiden letztgenannten Symptome nahmen in den letzten Tagen bedeutend zu. Daneben hatte sie noch Diarrhoe. Ihre immer mehr überhandnehmenden Beschwerden zwangen sie, in den letzten 6 Tagen das Bett aufzusuchen. — Im 15. Jahre wurde sie zum ersten Male menstruirt, die Periode, Anfangs ohne Beschwerden, war in den letzten 4 Jahren von Schmerzen begleitet, aber regelmässig. Pat. hört nicht gut, woher ihr schlechtes Gehör kommt, vermag sie nicht anzugeben; seit 4 Jahren etwa merkte sie eine allmähliche Abnahme ihres Gehörs.

Status praesens: Pat. ist klein und gracil gebaut; Musculatur und Fettpolster sind ziemlich gut entwickelt. Temperatur gegenwärtig 37,3°, gestern Abend 38,0. Pat. klagt über Schmerzen in der linken Seite beim Athemholen, hustet hie und da. Auswurf ziemlich reichlich, schaumig. Haut im Allgemeinen blass. Pupillen gleich, mittelweit. Lippen trocken, Zunge feucht, leicht belegt. Thorax ziemlich gut gebaut, links mehr gewölbt als rechts, federt gut. Athmung oberflächlich, beschleunigt (40 Respirationen in der Minute). Percussionsschall: über beiden Spitzen gleich laut, nicht tympanitisch. Dasselbe beiderseits im I. und II. Intercostalraum, ebenso im III. und IV. Intercostalraum rechts. Die Leberdämpfung beginnt über der V. Rippe. Athmungsgeräusch vorn überall vesiculär, Inspiration vorn links verschärft, ohne Rasselgeräusche. Hinten ist der Percussionsschall beiderseits gleich, laut, nicht tympanitisch. Links unten pleuritisches Reiben fühlbar und gut hörbar. Athmungsgeräusch vesiculär. Herzgrenzen: III. Rippe, 1 cm ausserhalb des rechten Sternalrandes, 1½ cm ausserhalb der linken Mammillarlinie. Herztöne: 1. Ton über der Mitralis nicht ganz rein; 2. Ton von einem lauten, sägenden Geräusch begleitet. Dieses hört man auch, nur schwächer, über der Tricuspidalis. Ueber Aorta und Pulmonalis ziemlich reine Töne. Pat. klagt über Schmerzen im Epigastrium, über dem gedämpften Traube'schen Raume. Abdomen gewölbt, auf Druck nicht schmerzhaft. Unterer Rand der Leber palpabel, leicht empfindlich. Milz nicht palpabel. Ueber dem Abdomen überall tympanitischer Schall. Keine Oedeme an den Beinen. Harn an Menge vermindert, das specifische Gewicht 1024, Farbe: Vogel 6; getrübt, ohne Eiweiss. Auszug aus der Krankengeschichte: Das Sputum ist an einzelnen Stellen etwas blutig, an anderen rostfarben, ziemlich zäh.

Auszug aus dem Sectionsprotocoll: Der Herzbeutel liegt in sehr grosser Ausdehnung vor. Herz gross, besonders der rechte Ventrikel vergrössert; die Mitralis ist stark verengt, kaum für einen mittleren Katheter passirbar. Tricuspidalis weit. Auf der Vorderfläche des rechten Herzens ein streifiger Sehnenfleck. Rechter Vorhof weit, Endocard an vielen Stellen sehnig verdickt. Pulmonalis dünn. Tricuspidalis enthält am freien Rande ganz spärliche, zerstreute, kleine, organisirte Auf-

lagerungen, warzig, fest aufsitzend. Ventrikelmusculatur recht blass, Dicke 1 cm, keine deutliche Scheckung. Papillarmuskel und Trabekel stark entwickelt. Aorta zart, elastisch, Klappen etwas gelblich gefärbt. Mitralsegel stark verdickt, fühlen sich höckrig und hart an, etwas geschrumpft, sind bis auf eine etwa 1½ cm betragende Stelle des einen und anderen Segels mit einander vollkommen verwachsen und bilden so nur einen kleinen, schmalen Schlitz. Dicke des linken Ventrikels 12 mm. Stark entwickelte Papillarmuskeln, Sehnenfäden vollkommen fehlend. Musculatur blass. Die rechte Lunge schneidet sich zäh, collabirt bis zur Luftleerheit. Im Bereich des Unterlappens finden sich 2 nussgrosse, glattwandige Cavernen, die untere enthält etwas bröckeligen Käse. Oberlappen frei, lufthaltig, Lungenparenchym braunroth gefärbt.

Anatomische Diagnose: Stenosis valvulae mitralis. Hämorrhagischer Infarkt im linken Unterlappen, Pleuritis obliterans dextra. Cavernen im rechten Unterlappen.

Ausser diesem Falle zeigte eine 64jährige Hausfrau mit der klinischen Diagnose: Insufficientia mitralis; Cor adiposum — bei der Section ausser der bestätigten Endocarditis chronica retrahens mitralis bei Arteriosklerose der Coronararterien und fibröser Myocarditis und fettiger Degeneration des Herzens noch „Tuberculosis pulmonum duplex fere sanata". — Bei einem Dienstmädchen mit Mitralinsufficienz, deren Vater an der Auszehrung starb und deren Bruder an der Lungenschwindsucht laborirt, wurde bei der Section in dem einen Oberlappen eine flache, ziemlich ausgedehnte, schiefrige Narbe gefunden ohne weitere tuberculöse Erkrankung.

„Frauen leiden häufiger an Herzklappenfehlern als Männer. Dabei findet man bei ihnen öfter Bicuspidalfehler, während bei Männern häufiger Aortenklappenfehler anzutreffen sind" (Eichhorst). Die 111 Herzklappenfehler, die hier zur Durchsicht kamen, vertheilen sich auf das männliche und weibliche Geschlecht so, dass auf 16 Männer 21 Frauen kommen. Wenn wir von den combinirten Herzklappenfehlern die, welche Mitralis und Tricuspidalis betreffen (die bestehende Insufficienz der Tricuspidalis ist ja meistens nur eine relative), zu den Fehlern der Mitralis zurechnen und die, wo Mitralis und Aorta befallen sind, zu den Aortenfehlern, so stellt sich das Verhältniss von Mitral- zu Aortenfehlern bei den Männern, wie 1,6 : 1, bei den Frauen, wie 7 bis 8 : 1 heraus. Da die Zahl der von uns bearbeiteten Herzklappenfehler relativ sehr klein ist und wir nicht alle auf

der Züricher medicinischen Klinik innerhalb des angegebenen Zeitraums zur klinischen Beobachtung und nachher zur Section gekommenen Fälle zur Durchsicht bekamen, so scheint es uns wichtig, obiges Verhältniss festzustellen und nachzuweisen, dass das gefundene dem als Regel vorausgesetzten entspricht, um durch diesen Nachweis die Sicherheit der sich ergebenden Schlüsse etwas zu erhöhen. Natürlich erlaubt die kleine Zahl von 111 Fällen trotzdem keine absolut sicheren Schlüsse. Die bei den Frauen beobachteten Fälle, welche gegen die aufgestellte Regel vom Ausschliessungsverhältniss zwischen Herzklappenfehlern und Lungenschwindsucht zu sprechen schienen, haben wir selbst ja fast in keinem Falle als absolut beweisend ansehen können, somit dürfen wir nicht aus unserer Arbeit den Schluss ziehen, dass die Ausnahmen bei Männern in 0 pCt., bei den Frauen in 6,3 pCt. und bei beiden zusammen in 3,6 pCt. der Fälle vorkommen; wir glauben durch unsere Untersuchung nur allgemein die Behauptung, dass wirkliche Ausnahmen von der Regel sehr selten sind, entgegen der Frommolt'schen These, bestätigen zu müssen. Kommt eine scheinbare Ausnahme vor, so wird man bei genauer Untersuchung des Falles gewiss meistens finden, dass entweder die Ausbildung des Herzfehlers nicht hochgradig war oder den Organismus im Allgemeinen schädigende und schwächende Momente, die den Herzmuskel insufficient machen, trafen. Dass Fälle gegen die Regel, deren Beweiskräftigkeit wir freilich in unseren Beobachtungen selbst nicht sicher behaupten können, von uns nur bei Frauen, und was uns noch wichtiger erscheint, Fälle für die Regel, das heisst solche, bei welchen ein Herzklappenfehler eine beginnende tuberculöse Erkrankung in der Ausbreitung hindert, von uns bei Männern etwa 4mal so häufig gefunden sind als bei Frauen, giebt nach unserer Ansicht dem in bestimmtem Sinne gedeuteten Ausschliessungsverhältnisse eine Stütze. Ist überhaupt schon bei dem weiblichen Geschlechte die Blutbeschaffenheit eine minderwerthige gegenüber dem männlichen, ist sie es dann nicht besonders bei diesen Frauen, mit denen wir es zu thun haben, die fast durchgängig den niederen Klassen angehören, die meist in hygieinisch sehr ungünstigen Verhältnissen leben? Wird nicht der schlecht genährte Herzmuskel — wenigstens auf die Dauer — weniger gut

im Stande sein, eine Mehrarbeit zu leisten, wird das von einer geringeren Menge — noch dazu minderwerthigen Blutes — durchströmte Lungengewebe nicht weniger vollständig gegen die Tuberkelbacillen geschützt sein?

Wenn ein zufälliger Befund bei einem für weitgehende Schlüsse doch immer kleinen Material nicht zu einem Trugschluss verleitet hat, so wäre die Möglichkeit, auch noch an Lungenschwindsucht zu erkranken, bei einer Frau mit Herzklappenfehler mehr in Rechnung zu ziehen, als bei einem an einem Herzfehler leidenden Manne. Immerhin würde dann die Aufstellung eines Ausschliessungsverhältnisses zwischen Herzklappenfehlern und Lungenschwindsucht keine grosse Bedeutung haben, da doch, wenn die Vorbedingungen, welche die gute Compensation eines Herzklappenfehlers ermöglichen, vorhanden sind, schon an und für sich die Wahrscheinlichkeit einer tuberculösen Erkrankung der Lunge nicht sehr gross ist, so dass es nicht sehr auffallend ist, wenn man Lungenschwindsucht kaum jemals beobachtet, wo ein vollständig ausgebildeter Herzklappenfehler des linken Herzens zu compensatorischer Hypertrophie des Herzmuskels geführt hat und Herzinsufficienz noch nicht eingetreten ist.

Am Schlusse meiner Arbeit spreche ich meinem hochverehrten Lehrer, Herrn Professor Eichhorst, für die Anregung zu derselben und für die Ueberlassung des Materials meinen verbindlichsten Dank aus.

Literatur.

Eichhorst, Handbuch der speciellen Pathologie und Therapie. Bd. I u. IV.

Strümpell, Lehrbuch der speciellen Pathologie und Therapie. Bd. I.

Fraentzel, Vorlesungen über die Krankheiten des Herzens. II. Die Entzündungen des Endocardiums und des Pericardiums. 1891.

Alex. v. Kryger, Ueber das gleichzeitige Vorkommen von Lungentuberculose und Klappenfehlern des linken Herzens. Inaug.-Diss. München 1889.

Schmidt's Jahrbücher. Jahrg. 1890. Bericht über v. Kryger's Arbeit.

Litten, Krankheiten des Circulationsapparates in Hirsch's Jahresbericht der gesammten Medicin für 1892. Bericht über Muselier, Rétrécissement mitral ancien. Tuberculose pulmonaire consécutive (Gaz. méd. No. 13).

E. Frommolt, Ueber das gleichzeitige Vorkommen von Herzklappenfehlern und Lungenschwindsucht. Archiv der Heilkunde. 1875. Hft. 3.

Fraentzel, Krankheiten der Respirationsorgane in Hirsch's Jahresbericht der gesammten Medicin für 1875. Referat über die Arbeit von Frommolt und M. Peter, L'antagonisme entre les maladies du coeur et la tuberculisation pulmonaire n'a rien d'absolu. Gaz. des hôp. No. 27.

Schmidt's Jahrbücher. Jahrgang 1876. Referat über die Arbeit von Frommolt.

Lebert, Ueber den Einfluss der Stenose des Conus arteriosus, des Ostium pulmonale und der Pulmonalarterie auf Entstehung von Tuberculose. Berl. klin. Wochenschr. 1867. No. 22 und 24.

VIII.

Ein Fall von versteinertem Uterusmyom.

Von Dr. med. K. Yamagiwa,
Professor an der kaiserl. Japan. Universität zu Tokio.

(Hierzu Taf. VI.)

Dieser Fall ist schon wegen der Umstände nicht ohne Interesse, unter denen ich die Geschwulst in die Hand bekam.

Im Spätherbst 1894 brachte Herr Fuzine, ein Zeitungsreporter, mir einen fast mannskopfgrossen Stein und bat mich, ihn näher zu untersuchen. Nach seiner Mittheilung war ihm der Stein von einem praktischen Arzt, Namens Auzai, zugeschickt worden, welcher den Stein aus der Asche des, in der ausserhalb von Tokio befindlichen Leichenverbrennungsanstalt verbrannten Cadavers seiner Patientin herausgefunden hatte.

Aus der Krankengeschichte, welche ich von dem genannten Arzt dankend erhalten habe, notire ich kurz Folgendes:

Patientin N., 70 Jahre alt. Die Menses traten in ihrem 18. Lebensjahre ein, und hörten im Alter von 39 Jahren auf. Sie sei verheirathet im 29. Lebensjahre, habe aber nicht geboren. Im 45. Lebensjahre verlor sie ihren Mann. Um ihr 28. Lebensjahr will sie im Unterleib einen kleinen Tumor gefühlt haben, welcher allmählich sich vergrösserte, bis er in ihrem 38. Lebensjahre zu wachsen aufhörte, dagegen seitdem allmählich resistenter geworden sei. Um das 50. Lebensjahr sei die Geschwulst im Unterleib sehr schwer geworden. Als Herr Auzai am 15. des Meïdi (1882) die Patientin zum ersten Mal untersuchte, bestand ihre Klage hauptsächlich darin, dass

das Sitzen und Stehen nicht nach ihrem Willen geschehe. Durch die Palpation des Unterleibes konnte er constatiren, dass die Geschwulst steinhart und leicht beweglich war. Sonst keine weiteren nervösen Störungen oder subjectiven Klagen. Nach 3 Jahren soll sie wieder frei stehen und sitzen gekonnt haben. In diesem erfreulichen Zustand befand sie sich nur kurze Zeit. Schon ungefähr 7 Monate später soll die Lähmung der unteren Extremitäten von Neuem eingetreten sein. Unter seiner Behandlung sah der genannte Arzt die Kranke allmählich schwächer und elender werden, und am 21. October, am 27. des Meïdi (1894) endete sie lethal.

Auf die Empfehlung des Herrn A. soll die Familie statt der Beerdigung zur Feuerbestattung der verstorbenen Patientin sich entschlossen haben.

Anatomische Untersuchung des Steins.

Auf den ersten Blick sieht der Stein nach seiner Form und Grösse ganz wie das Gehirn eines erwachsenen Mannes aus. Die zum Theil verkohlte, dunkelschwarze Oberfläche ist uneben. Man sieht daran Prominenzen, wie Gebirge oder Hirngyri, nach verschiedenen Richtungen hin ziehen, und Vertiefungen, wie Thäler oder Sulci, dazwischen verlaufen. Diese Unebenheiten sind auf der rechten Seite besonders ausgeprägt. Die den Thälern entsprechenden Theile sind rauh, zerbrechlich; unter der Oberfläche nimmt man eine noch nicht verkohlte, weisslich-gebliche, organische Lage wahr. Ausser der Beschaffenheit der Oberfläche erinnert der Stein noch durch folgende Merkmale an das Grosshirn: Das vordere Drittel ist verjüngt und durch die von beiden Seiten nach dem Scheitel zu aufsteigenden seichten Furchen gegen die hintere, grössere Partie leicht abgegrenzt. Ferner findet man auf der rechten Seite eine von unten vorn nach oben hinten hinziehende tiefe Furche (wie die Sylvische Furche).

Die Grösse des Steins beträgt im Umfang:

1) in der Horizontalebene	57,0 cm
2) in der Transversalrichtung (von links nach oben rechts und unten)	45,0 -
3) in der Sagittalrichtung (von vorn nach oben, hinten und unten)	54,5 -
4) in Diagonalrichtung (von rechts vorn nach oben links hinten und unten)	52,0 -
5) in Diagonalrichtung (von links vorn nach oben rechts hinten und unten)	55,0 -
und im	
Sagittaldurchmesser	20,5 -
Transversaldurchmesser	14,5 -
Verticaldurchmesser	14,0 -

Das Gewicht des Steins beträgt 3000,0 g.

Nach der Messung liess ich den Stein in der Medianlinie in zwei laterale Hälften zersägen. Die Sägefläche besteht aus einem gelblich durchscheinenden, fast strukturlosen, mit einander communicirenden oder sich durch-

kreuzenden Theil von knochenharter Consistenz (welcher den Prominenzen entspricht) und einem dazwischen liegenden, fibrösen Theil (welcher den Furchen der Oberfläche entspricht).

Von diesem letzteren habe ich mit der Scheere einige Fäserchen herausgeschnitten. Diese habe ich auf dem Objectträger mit der Nadelspitze zerzupft und, mit Hämatoxylin gefärbt, in Glycerin aufgehellt. Unter dem Mikroskop fand ich Faserbündel mit länglichen, schmalen, stäbchenförmigen Kernen, wie sie für glatte Muskelfasern charakteristisch sind. Zwischen diesen Bündeln liegen hie und da bindegewebige Fasern mit fixen Bindegewebszellen.

Weiter habe ich die Sägespähne des Steins noch zerkleinert und ebenso behandelt, wie oben. Da constatirte ich gleichfalls zahlreiche Faserbündel, in welchen eine spärliche Anzahl von spindelförmigen Kernen von Bindegewebszellen enthalten ist. In vielen Stellen der Faserbündel sind zahlreiche, verschieden grosse, dunkle Körner eingelagert, welche beim Zusatz von HCl unter der Entwickelung von Bläschen allmählich verschwinden.

Nach dem histologischen Befunde ist es klar, dass der Stein nichts Anderes ist, als ein Fibromyom, das in allen, mehr bindegewebigen Theilen verkalkt ist (Ablagerung von kohlensaurem Kalk, aber keine Ossification).

Unsere weitere Frage beschäftigt sich mit der Feststellung der Localität, wo der Tumor gesessen hat. Dank der Krankengeschichte weiss ich so viel, dass der Tumor im Unterleib sich entwickelt und allmählich sich vergrössert hat, weiter, dass er im 50. Lebensjahr der Patientin aufgehört hat zu wachsen, dafür aber seine Schwere allmählich zugenommen hat, und dass die Geschwulst in der Bauchhöhle frei beweglich war. Durch die histologische Untersuchung habe ich den Tumor als ein versteinertes Fibromyom diagnosticiren können. Also ein grosses, fast in toto versteinertes und frei in der Bauchhöhle bewegliches Fibromyom, welches nur Druckerscheinungen bedingt hat.

Nach den bisherigen Erfahrungen wissen wir, dass das Fibromyom an den Unterleibsorganen sich am häufigsten aus dem Uterus entwickelt, und dass das Uterusmyom am meisten geneigt ist, zu verkalken. Die kleinen Fibromyome an der Magen- oder Darmwand werden nicht so gross, wie in diesem Fall, und besitzen auch keine Tendenz zu petrificiren. Nur das Ovarium ist ein Unterleibsorgan, welches nächst dem Uterus auch ein Fibromyom entstehen lässt, aber viel seltener. Dazu sind die Vollgeschwülste der Ovarien meist fibröser oder sarcomatöser Natur. Von solchen Mischgeschwülsten abgesehen, ist ein reiner Fall von Ovarialmyom noch seltener. Auch die Freibeweglichkeit des Tumors und die alleinige Compressionserscheinung im Leben sprechen eher dafür, dass der Tumor dem Uterus zugehörig war.

Angenommen, dass unsere Geschwulst ein Fibromyoma uteri sei, kann ich auf die Frage, welcher Form von Uterusmyom unsere Geschwulst zugehört haben könnte, nur mit Wahrscheinlichkeit antworten, dass es eine subseröse Form gewesen sein wird; denn seine Beweglichkeit, seine colossale Verkalkung und seine relative Symptomlosigkeit ausser der Druckerscheinung

sprechen dafür. Zur Stütze dieser meiner Annahme möchte ich folgende Punkte aus den „Geschwülsten“ Virchow's (Bd. III) citiren:

„Niemals sah ich bei einem eigentlichen Polypen Verkalkung“ (S. 167). — „Die grossen Geschwülste innerhalb der Wand bleiben meist weich und frei von Verkalkung“ (S. 190). — „Der Mehrzahl nach gehören sie (die subserösen Knoten) zu den harten Formen. Diese haben wiederum eine grosse Neigung zur Verkalkung, was wahrscheinlich mit der Verödung der Gefässe und dem Aufhören der Ernährung zusammenhängt“ (S. 158).

Damit leugne ich nicht, dass unser Tumor Anfangs vielleicht intraparietal war und später sich allmählich von der Uteruswand abgeschnürt hat.

Am Schlusse bemerke ich, dass unser Fall erstens wegen der Grösse, zweitens wegen der so ausgedehnten Verkalkung bei dieser Grösse, wohl als eine Rarität gelten kann.

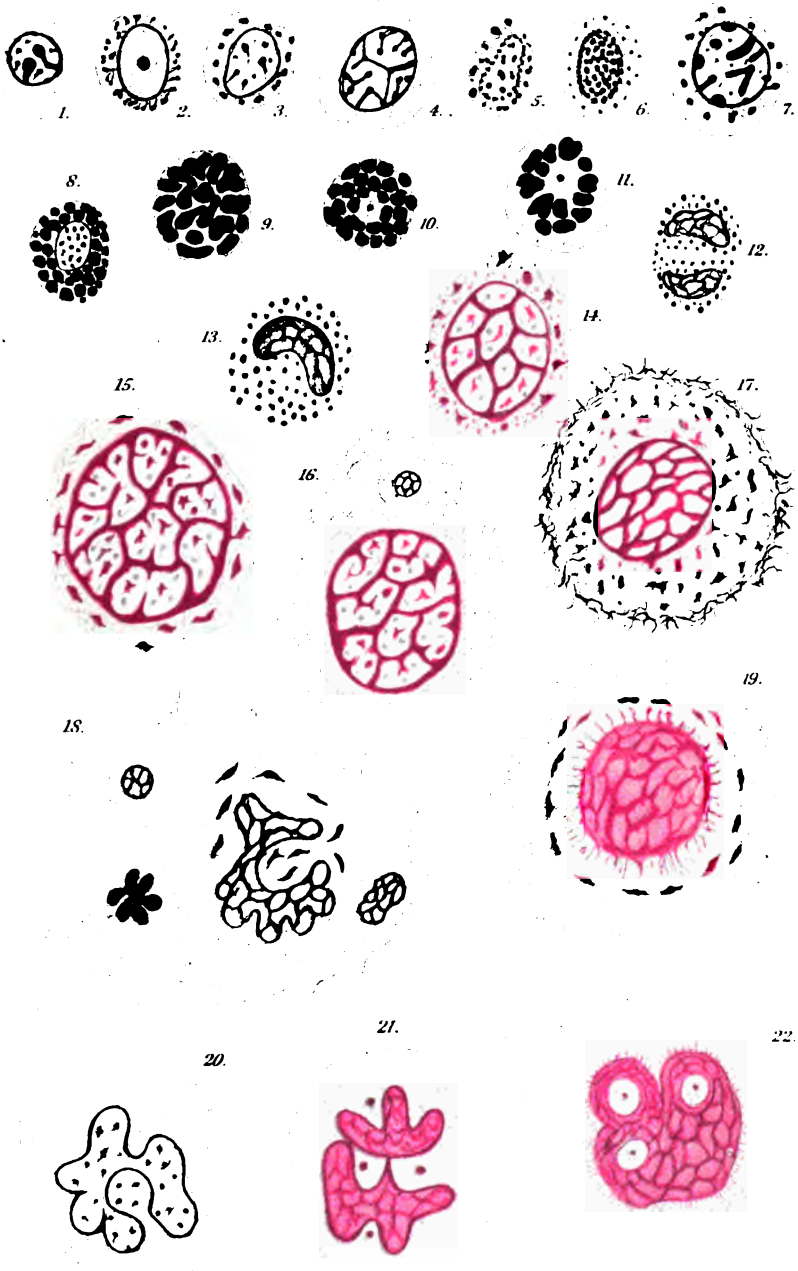
1.
2.
3.
4.
5.
6.
7.
8.
9.
10.
11.
12.
13.
14.
15.
16.
17.
18.
19.
20.
21.
22.

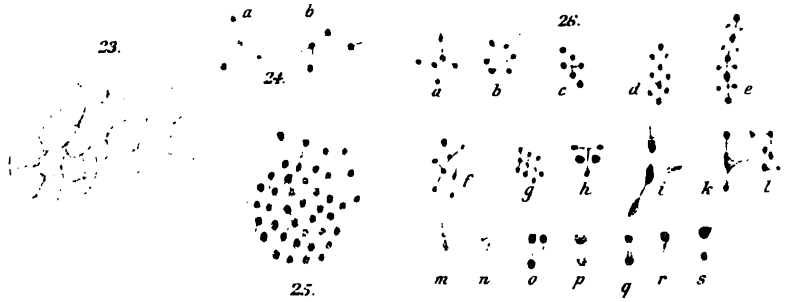
23.
a
b
24.
26.
a
b
c
d
e
f
g
h
i
k
l
m
n
o
p
q
r
s
25.


27.
28.
29.
30.
31.

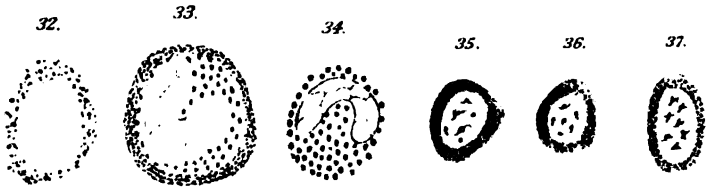
32.
33.
34.
35.
36.
37.

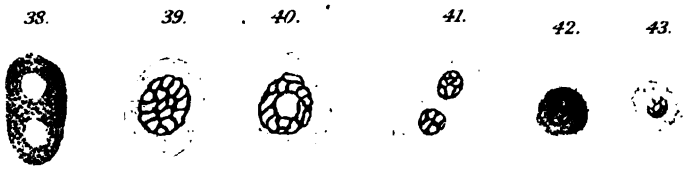
38.
39.
40.
41.
42.
43.

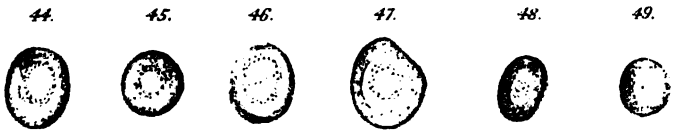
44.
45.
46.
47.
48.
49.

Fig.

Fig. 3.

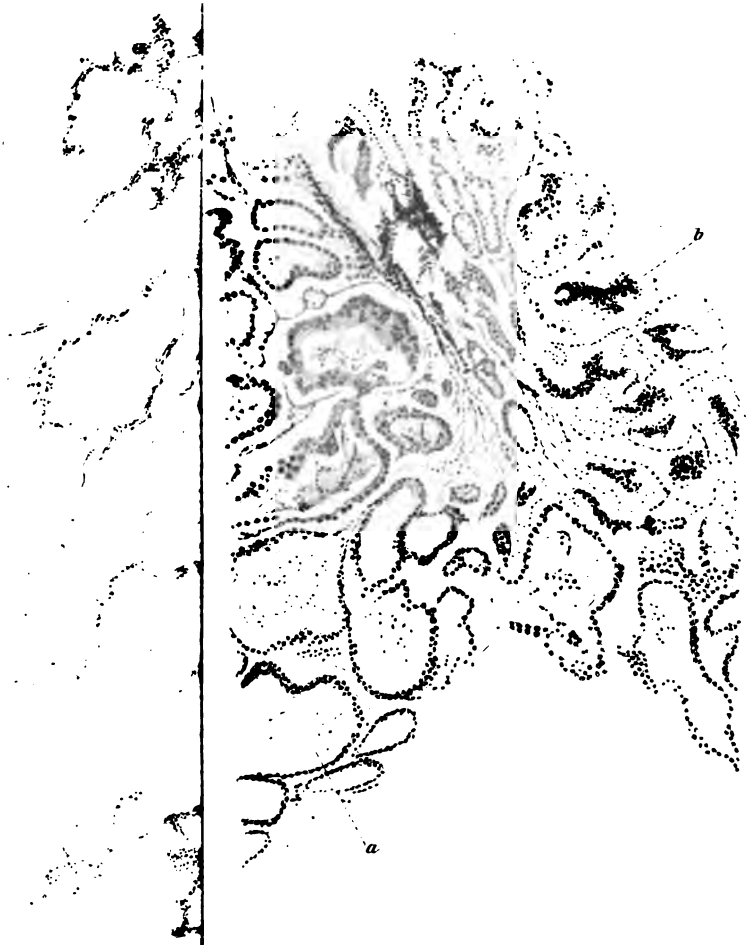

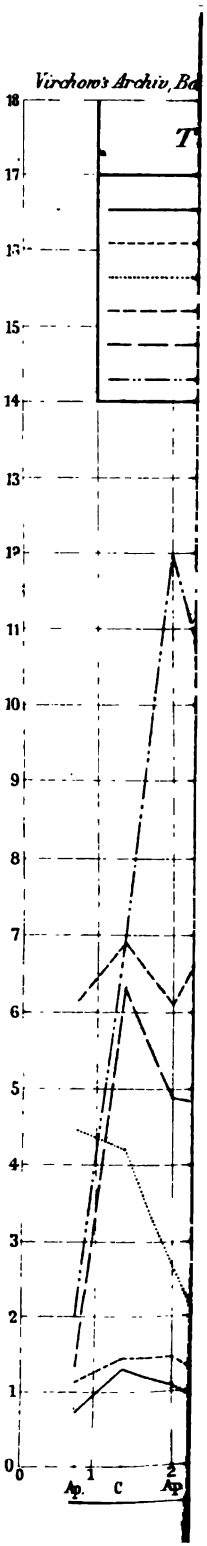
Virchow's Archiv, Ba
T
18
17
16
15
14
13
12
11
10
9
8
7
6
5
4
3
2
1
0
0
1
2
Ap.
C
Ap

Viroh
12
11
10
9
8
7
6
5
Spec.
4
3
Alk.
2
N. a.
1
0
Ap.
Blutkörp
C

1.

2.

Alb. Schütze Lith Anst Berlin

Archiv
für
pathologische Anatomie und Physiologie
und für
klinische Medicin.

Bd. 144. (Vierzehnte Folge Bd. IV.) Hft. 2.

IX.

Zur Kenntniss der fibrinoiden Degeneration des Bindegewebes bei Entzündungen.

Von Prof. E. Neumann in Königsberg i. Pr.

(Hierzu Taf. VII.)

1. Die fibrinösen Entzündungen seröser Häute.

Jederzeit hat sich dem pathologisch-anatomischen Beobachter die Erscheinung der sog. „Fibrinhäutchen“ auf der Oberfläche entzündeter seröser Membranen bemerklich gemacht und doch bildet, wie die neuere Literatur lehrt, die Entstehung und Bedeutung dieses Befundes zur Zeit immer noch eine Streitfrage. Zwar hat sich die Ansicht, dass es sich dabei um ein fibrinöses Exsudat handle, ziemlich allgemeine Geltung verschafft und wird in Lehrbüchern meistens ohne jeden Vorbehalt vorgetragen, aber schon vor langer Zeit war Rokitansky zu einer abweichenden Auffassung gelangt und es hat seitdem auch sonst nicht an Widerspruch gefehlt. Die neueste Debatte über diese Frage ist durch die Arbeiten von Grawitz hervorgerufen, mehrere derselben[1]) beschäftigen sich speciell mit den Entzündungen der

[1]) Grawitz, Gewebsveränderungen bei der Entzündung. Verhandl. der Deutschen Ges. f. Chirurgie. 1892. S. 105. Atlas d. pathol. Gewebelehre. 1893. — Vergl. ausserdem die Arbeiten von Schleiffarth, Dieses Archiv. Bd. 129. S. 1, und Busse, Ebendaselbst. Bd. 134. S. 401.

serösen Häute und haben dem Verfasser als Resultat ergeben, dass das auf der Oberfläche seröser Häute auftretende Fibrin nicht ein Exsudat darstellt, sondern vielmehr umgewandelte fibrilläre Intercellularsubstanz ist. Wie sehr dieser Ausspruch gegen die herrschende Lehrmeinung verstösst, geht daraus hervor, dass bald darauf Marchand[1]) denselben als „eine der merkwürdigsten Errungenschaften der neuen Lehre" — nehmlich der von Grawitz und seinen Schülern verfochtenen sog. „Schlummerzellentheorie" bezeichnet und ihn nur einiger kurzer, keineswegs beifälliger Bemerkungen gewürdigt hat.

Es ist hier nicht meine Absicht, auf die übrigen Behauptungen, mit denen Grawitz seine erwähnte Auffassung des fibrinösen Entzündungsproduktes seröser Häute verflochten hat, einzugehen, ich möchte nur constatiren, dass der Zusammenhang der letzteren mit der „Schlummerzellentheorie" ein sehr lockerer ist oder wohl auch gänzlich in Abrede gestellt werden kann. Es sind zwei ganz verschiedene Fragen, woher das Fibrin kommt und woher die Zellen kommen, welche in das Fibrin eingeschlossen sind? Wenn dem nicht so wäre, so hätten unmöglich zu einer Zeit, wo von der Schlummerzellentheorie noch nichts verlautete, einzelne Beobachter hinsichtlich der Entstehung des Fibrins ganz dieselbe Ansicht aussprechen können, wie es jetzt Grawitz thut. Ich selbst habe mich in einem vor längerer Zeit veröffentlichen Aufsatz[2]) mit grosser Bestimmtheit auf Grund ausgedehnter Untersuchungen entzündeter Gewebe, bei denen ich mich einer damals neuen Modification der Pikrocarminfärbung bediente, dahin ausgesprochen, dass eine „fibrinoide Degeneration" des Bindegewebes zu den häufig vorkommenden entzündlichen Gewebsveränderungen gehöre und wenn ich mich demnach berufen fühle, den hiermit übereinstimmenden Theil der Grawitz'schen Lehren gegen den Widerspruch, den er hervorgerufen, in Schutz zu nehmen, so geschieht es sicher nicht „den Schlummerzellen zu Liebe".

Dass vom Standpunkte der allgemeinen Pathologie aus ein Bedenken gegen die Annahme einer Umwandlung der fibrillären

[1]) Marchand, Fortschritte der Medicin. 1894. No. 8.

[2]) E. Neumann, Die Pikrocarminfärbung und ihre Anwendung auf die Entzündungslehre. Arch. f. mikrosk. Anat. Bd. XVIII. S. 130. 1880.

Bindegewebsgrundsubstanz in einen Körper von der Beschaffenheit und den Reactionen des Fibrin vorliegt, dürfte sich schwer begründen lassen, denn wir kennen auch zahlreiche andere pathologische Vorgänge, bei welchen wir nicht umhin können, einen ähnlichen biochemischen Prozess vorauszusetzen, ich brauche nur an die amyloiden Degenerationen zu erinnern, die im Bindegewebe vor sich gehen und ebenfalls zur Bildung einer „modificirten Eiweissubstanz" führen. Ein Zweifel daran, dass die Amyloidsubstanz auch die Bindegewebsfibrillen selbst ergreift und dass letztere in der Bildung des Amyloid aufgehen, erscheint unberechtigt, da irgend welche Gründe zu der Annahme, dass die Bindegewebsfibrillen sich innerhalb der amyloiden Theile immer in einem latenten Zustande erhalten und das Bindegewebe von dem Amyloid nur infiltrirt wird, nicht vorliegen; es liegt der Amyloiddegeneration ein veränderter Chemismus im Gewebe zu Grunde und niemand wird es einfallen, hier eine einfache Exsudation aus dem Blute anzunehmen; in demselben Sinne wird es gestattet sein, das Vorkommen einer fibrinoiden Bindegewebsdegeneration zu discutiren.

Es kann sicher auch nicht gegen einen solchen Prozess der Umstand geltend gemacht werden, dass wir bisher keine chemische Reaction, durch welche sich die fibrinösen Entzündungsprodukte der serösen Häute von dem Blutfibrin unterscheiden lassen, anzugeben im Stande sind, denn einerseits folgt aus der Uebereinstimmung einer gewissen Zahl von Reactionen nicht ohne Weiteres eine chemische Identität, andererseits würde, falls letztere auch als feststehend betrachtet werden sollte, hierin kein genügender Grund gegeben sein, die Abstammung aus dem Bindegewebe in Abrede zu stellen, wir müssten alsdann allerdings von einer „fibrinösen", nicht „fibrinoiden" Degeneration sprechen. Alle Versuche, die Streitfrage durch Anwendung specifischer Fibrinreactionen, zu welchen jedenfalls mit Unrecht oft die Weigert'sche Fibrinfärbung gerechnet wird, zu entscheiden, sind daher von vornherein als verfehlt zu bezeichnen.

Die Entscheidung der Frage, ob Exsudat oder Gewebsdegeneration? liegt ohne Zweifel auf dem Gebiet der morphologischen Thatsachen und diese lehren zunächst, dass die bei Entzündungen der serösen Häute auftretenden dicken, gelben, nur locker an-

haftenden, der Membran scheinbar aufgelagerten Fibrinmassen, je weiter man sie in ihre Anfänge zurückverfolgt, nicht nur zarter und weisser, sondern auch um so inniger mit der Serosa verschmolzen erscheinen, bis sie sich schliesslich als ein leicht getrübter, glanzloser, sammetartig unebener Theil der Membranoberfläche selbst darstellen. Am bequemsten lässt sich das an dem Pleuraüberzug bei Pneumonien und anderen acuten Prozessen in der Lunge erkennen und doch finde ich, dass diese Verhältnisse in Lehrbüchern älteren und neueren Datums meistens in wenig zutreffender Weise geschildert werden, indem übersehen wird, dass die matte, sammetartig aufgelockerte Oberfläche bereits den ersten Beginn der Fibrinbildung bedeutet, und die wichtige Thatsache des anfänglichen innigen Zusammenhangs zwischen dem Gewebe und diesen ersten Fibrinbildungen keine Beachtung findet. Am auffallendsten sind mir die Aeusserungen Marchand's (a. a. O.) über diesen Punkt, er tadelt es, dass Grawitz in seinem Atlas bei der Erklärung eines abgebildeten Präparates von acuter Pleuritis von einem „ganz frischen, zarten, noch nicht abhebbaren Fibrinhäutchen" spricht und meint „jeder Anfänger wisse, dass gerade das frische Fibrinhäutchen sich leicht von der Oberfläche der Serosa ablösen lässt, welche darunter glatt und glänzend zum Vorschein kommt". Nach meinen Erfahrungen ist hier Grawitz vollständig in seinem Recht; dies bezeugt auch die Darstellung, welche Virchow (Gesammelte Abhandlungen. S. 136. 1856) vor langer Zeit von dem Befunde gegeben hat, ich erlaube mir die, wie es scheint, ganz in Vergessenheit gerathenen Worte desselben hier nochmals zu reproduciren: „die trockene, rauhe, schon für das blosse Auge und das Gefühl unebene, matt aussehende Fibrinschicht hängt mit dem Gewebe sehr dicht zusammen und es ist zuweilen hier ebenso schwierig, wie bei den diphtheritischen Exsudaten der Schleimhäute, eine Grenze zwischen dem Exsudate und dem Gewebe zu sehen; eins geht in das andere über und man kann nicht selten das Exsudat so continuirlich mit dem Bindegewebe zusammenhängen sehen, dass es vollständig den Eindruck macht, als sei das Exsudat eben nur umgewandelte Intercellularsubstanz des Bindegewebes". Wenn ein so guter Beobachter, wie Marchand, diese Verhältnisse verkennt, so

möchte ich glauben, dass er seinerseits durch eine gewisse Voreingenommenheit für die alte Lehre zu einem Irrthum verführt worden ist; letzterer würde es allerdings besser entsprechen, wenn das Fibrin von Beginn an der Serosa locker aufläge und es hat einige Schwierigkeit, sich das Zustandekommen einer festen Verbindung des aus einem Exsudat stammenden Faserstoffs mit dem Gewebe, namentlich so lange das bedeckende Epithel erhalten ist, vorzustellen.

Uebrigens lässt sich auch eine andere, am Sectionstische leicht zu constatirende Erscheinung als Beweis für das ursprünglich feste Anhaften des „Exsudats" verwerthen. Ich meine die strenge Begrenzung des Fibrinhäutchens auf den Entzündungsbezirk. Gesellt sich zu einem hämorrhagischen Infarkt, einem metastatischen Abscess, einem umschriebenen Gangränheerd oder anderen, auf kleine Bezirke der Lungen beschränkten Affectionen eine fibrinöse Pleuritis, so zeigt sich dieselbe häufig genug durch eine Fibrinbildung an, welche ihren Sitz auf dem an den locus affectionis anstossenden Theil der Pleuraoberfläche hat, ohne über denselben hinauszugreifen. Um diese Erscheinung mit der Annahme eines aus dem flüssigen in den festen Zustand übergehenden Exsudats in Einklang zu bringen, wäre selbst die Voraussetzung einer der Ausscheidung unmittelbar folgenden Gerinnung kaum ausreichend, da die bei der Athmung stattfindende Verschiebung der Pleurablätter gegen einander eine innige Adhäsion des Fibrins am Orte der Ausscheidung verhindern würde. Selbstverständlich müsste dieses Moment bei local umschriebenen Entzündungen des Pericardium und des Peritonäum sich in noch höherem Grade geltend machen und doch sehen wir z. B. bei tuberculösen Darmgeschwüren ganz dieselbe Erscheinung am Peritonäum, wie sie die Pleura über tuberculösen, peripherisch gelegenen Heerden zeigt, genau entsprechend der Ulceration an der Innenfläche des Darms erscheint die Serosa mit einem mehr oder weniger festhaftenden Fibrinhäutchen bekleidet; die Lehre von der exsudativen Natur dieses Fibrinhäutchens und seiner Lage oberhalb des Epithels der Serosa lässt hier die Frage offen, wie es kommt, dass dieses angebliche Exsudat nicht, so lange es in flüssigem Zustande sich befand, fortgeschwemmt oder nachdem ein Gerinnsel daraus geworden,

warum dieses Gerinnsel nicht sofort durch die Peristaltik der Därme fortgeschoben und abgestreift worden? Nur aus der Vorstellung, dass das Fibrin in die oberflächlichen Gewebsschichten der Serosa eingelagert, bezw. aus einer Degeneration derselben entstanden ist, scheint sich auch hier eine befriedigende Erklärung zu ergeben. Allerdings muss Marchand zugegeben werden, dass eine glatte und spiegelnde Oberfläche zu Tage tritt, wenn das Fibrinhäutchen mit einer Pincette abgezogen wird (was oft nur so schwierig gelingt, dass dabei eine Zerreissung des Häutchens in einzelne Fetzen nicht zu vermeiden ist und in Verbindung mit ihm oft sogar Theile des darunter gelegenen, gefässhaltigen Gewebes mit entfernt werden); daraus geht aber nur hervor, dass das unter dem Fibrin gelegene Pleuragewebe seine normale Beschaffenheit besitzt; ob dabei die ursprüngliche Oberfläche der Serosa blossgelegt wird oder eine Abspaltung einer Serosaschicht stattfindet, lässt sich hieraus nicht erkennen, denn es ist bekannt, dass die serösen Häute aus über einander geschichteten Lamellen bestehen, welche durch der Oberfläche parallele Spalträume von einander getrennt sind. Nur aus einer genaueren Untersuchung der Beziehung des Fibrinhäutchens zu seiner Unterlage und zu seiner Umgebung werden wir Aufschluss darüber gewinnen können.

Wie steht es nun mit dem mikroskopischen Befunde? Von grosser Bedeutung erscheint zunächst die Feststellung des Verhältnisses des Serosaepithels zu den Fibrinhäutchen. Werden letztere von dem Epithel überdeckt, so wird die Annahme, dass sie aus dem Gewebe hervorgehen, mindestens an Wahrscheinlichkeit gewinnen, dieselbe wird dagegen als widerlegt betrachtet werden müssen, wenn das Fibrin dem Epithel aufliegt. Merkwürdiger Weise sind die bisherigen Angaben über diesen wichtigen Punkt sehr mangelhaft und widersprechend. Rokitansky und Virchow scheinen zu keiner bestimmten Entscheidung darüber gelangt zu sein, da mir wenigstens bezügliche Aeusserungen derselben nicht bekannt geworden sind, eben so wenig wird von Grawitz (a. a. O.) und seinem Schüler Schleiffarth[1]) das Verhalten des Epithels erörtert oder durch

[1]) Schleiffarth, a. a. O.

Abbildungen illustrirt, vielmehr ist von den Verfechtern des „desmoiden Ursprungs“ der Faserstoffauflagerungen seröser Häute Buhl[1]) der Einzige, welcher sich in bestimmter Weise darüber ausspricht, indem er angiebt, dass das Epithel über der Pseudomembran seine Lage habe „ein Epithel ist bei einer gewissen Höhe der Bildung der Pseudomembran in der Regel nicht mehr mit Bestimmtheit nachweisbar; in den geringeren Graden dagegen findet man Epithelzellen entweder noch in ihrer ursprünglichen Gruppirung oder isolirt, abgestossen und in der Flüssigkeit schwimmend oder noch aufgelagert und zwar auf den Zotten und maschenförmigen Erhebungen sowohl, wie in den Vertiefungen, sie zeigen dabei häufig alle die Veränderungen, welche bei der epithelialen Faserstoffbildung zu sehen sind: Fettdegeneration, gallertige Umwandlung, Kernproliferation, Eiterkörperchenbildung“; eine der Abhandlung beigegebene Tafel zeigt eine mit Epithel überkleidete Fibrinzotte von einem Falle von Pericarditis. Andererseits scheint es aber auch nur sehr wenigen Anhängern der herrschenden Lehre vom Faserstoffexsudat gelungen zu sein, sichere Beobachtungen über das Epithel anzustellen, die meisten Lehrbücher gehen mit Stillschweigen darüber hinweg und nur hie und da tritt die Behauptung auf, dass das Epithel (im Gegensatze zu Buhl's obiger Darstellung) zwischen Serosa und Fibrinschicht eingelagert sei, so sagt z. B. E. Wagner[2]) bei Beschreibung der acuten Entzündungen der serösen Häute „die Endothelien der Serosa sind unter dem Exsudat erhalten“ und neuerdings hat Marchand (a. a. O.) diese Behauptung wiederholt „ist das Häutchen recht frisch, so sieht man mit Leichtigkeit im Schnitt auch einen Theil der Endothelzellen mehr oder weniger gequollen zwischen Fibrin und Serosa, in ihrer ursprünglichen Lage“, er meint auch auf einer Grawitz'schen Tafel (Taf. XXIX. Fig. 3) eine gut erkennbare Abbildung dieses Verhaltens zu finden.

Als ich meinen schon erwähnten Aufsatz veröffentlichte,

[1]) Buhl, Ueber das Faserstoffexsudat. Sitzungsber. d. Münchener Akad. 1863.

[2]) E. Wagner, Handbuch der allgemeinen Pathologie. 5. Aufl. S. 273. 1872.

konnte ich hinsichtlich des Epithels fast nur über negative Befunde berichten, nur an der Pleura hatte ich dasselbe einigemale oberhalb des Fibrins nachweisen können; ich habe seitdem mit besserem Erfolge die Untersuchungen wieder aufgenommen und bin zu einer Bestätigung der Buhl'schen Angabe gelangt. Am besten ist es mir an der frisch abgezogenen, in Salzwasser mit der freien Fläche nach oben auf dem Objectträger ausgebreiteten Membran gelungen, die dieselben bedeckenden Epithelien bei frischen Entzündungen der Pleura sowohl, als des Pericardium und Peritonäum zu erkennen. Freilich niemals als continuirlichen Ueberzug, sondern stets nur in Form kleinerer oder grösserer Epithelinseln, innerhalb deren sich deutlich die grossen, runden oder ovalen, bläschenähnlichen Kerne der einzelnen, nicht scharf von einander abgegrenzten, meistens von kleinen Fetttröpfchen durchsetzten Zellen unterscheiden liessen. Zweckmässig erschien mir auch eine Färbung solcher Präparate auf dem Objectträger mit essigsaurem Vesuvin, welches die Epithelkerne schnell imprägnirt und die fibrinöse Unterlage heller und durchsichtiger macht. Eine Verwechslung mit den in die Fibrinmasse selbst eingeschlossenen Zellen war, abgesehen davon, dass diese erst bei tieferer Einstellung des Focus sichtbar wurden, dadurch ausgeschlossen, dass ihre Kerne meistens kleiner und von länglicher, stäbchenförmiger Gestalt waren, durch Vesuvin stärker gefärbt wurden und das fettige, körnige Protoplasma fehlte. Dass der Befund ein sehr vergänglicher ist und nur frische, mit Vorsicht aus der Leiche entfernte Organe zu dieser Untersuchung benutzt werden können, ist selbstverständlich und so ist es mir auch allerdings vorgekommen, dass ich vergeblich nach erhaltenen Ueberresten des Epithels über dem Fibrin gesucht habe, andererseits glückte es mir aber sogar ein paar Mal noch an den Epithelinseln mit Argentum nitricum die bekannte schwarzlinige Mosaikzeichnung hervorzurufen. Jedenfalls ist der Erfolg bei der Untersuchung von Schnittpräparaten, an welche sich wohl die meisten Untersucher gehalten haben, noch zweifelhafter, da die Epithelien sich, namentlich wenn behufs der Färbung und Einschliessung die Schnitte in verschiedene Flüssigkeiten übertragen werden, leicht ablösen und da die Aussicht, hiebei auf eine Epithelinsel zu treffen, überhaupt geringer

ist, dennoch besitze ich auch einige, von gehärtetem Material angefertigte Schnitte, welche unzweifelhaft die Epithelbedeckung zeigen.

Wenn ich vorhin sagte, dass durch diese Beobachtung die Ansicht, dass das Fibrin dem Bindegewebe der Serosa entstammt, an Wahrscheinlichkeit gewinnt, so ist damit schon darauf hingewiesen, dass sie an sich zu einem vollständigen Beweise hiefür nicht genügt, denn 1) wäre es möglich, dass ein fibrinöses Exsudat zwischen Bindegewebe und Epithel sich eingelagert, letzteres abhebend, und 2) erscheint es nicht ausgeschlossen, dass die vorgefundenen Epithelinseln nicht dem entzündeten Blatte der serösen Haut selbst, sondern vielmehr dem gegenüberliegenden Blatte, von welchem sie sich in Folge einer Verklebung mit dem Fibrin abgelöst haben, angehören. Beide Vermuthungen muss ich zurückweisen, gegen die letztere spricht schon der Umstand, dass der beschriebene Befund auch in Fällen, wo Flüssigkeitsergüsse beide Blätter der Serosa von einander trennen, erhoben werden kann, entscheidend aber ist das Verhältniss der Fibrinschicht zu dem darunterliegenden Bindegewebe selbst; ich schicke der Besprechung dieses Punktes einige Worte über das mikroskopische Bild des Fibrinhäutchens in Fällen frischer Entzündung voraus.

Die sammetartig rauhe Oberfläche desselben ist, wie man wiederum besser auf der Flächenansicht des frisch abgelösten und ausgebreiteten Häutchens, als auf Durchschnitten sieht, durch zahlreiche, sich erhebende, leistenförmige Wülste bedingt, welche zwar sowohl in Bezug auf Länge, Breite und Höhe keinem bestimmten Gesetz unterworfen zu sein scheinen, bisweilen jedoch eine gewisse Regelmässigkeit der Anordnung erkennen lassen, indem sie zwei unter rechtem Winkel sich durchkreuzende Systeme bilden, es kann auf diese Weise ein gitterartiges, vielfach unterbrochenes Relief mit rechteckigen Zwischenräumen entstehen; in letzteren erscheint der dünnere Theil des Häutchens ausgespannt und zeigt sich aus Bändern und Fasern zusammengesetzt, welche vorzugsweise eine den Gitterleisten parallele Richtung einhalten, zwischen ihnen bleiben kleinere und grössere Lücken, welche die Membran durchbrechen; übrigens zeichnet sich das Ganze durch einen gewissen Glanz aus, der namentlich

an den leistenförmig verdickten Partien deutlich hervortritt. Eingeschlossene Zellen sind innerhalb des Fibrins am ungefärbten Präparat kaum zu erkennen, doch macht Zusatz von essigsaurem Vesuvin, wie schon erwähnt, einige längliche, schmale Kerne sichtbar; diese Zellarmuth ist um so bemerkenswerther, da man, wenn es sich um eine Pleuropneumonie handelt, in dem gleichzeitig bestehenden, unzweifelhaften Exsudatfibrin der Lungenalveolen eine dichte Anhäufung von Eiterzellen zwischen dem Netz der feinen Faserstofffäden erblickt. Nur bei den mit Eiterergüssen verbundenen Formen der Entzündung der serösen Häute erscheinen die dieselben bedeckenden Fibrinmembranen gleichfalls von Eiterzellen reichlich durchsetzt.

Auf Durchschnitten bildet das Fibrin, wie vielfach beschrieben, meistens einen mehr oder weniger breiten, hyalinglänzenden Streifen, welcher von Strecke zu Strecke kleine, papillenähnliche Erhebungen, den Querschnitten der erwähnten Leisten entsprechend, zeigt; die Substanz ist theils homogen und scheinbar strukturlos, theils erkennt man eine Zusammensetzung aus parallel geschichteten oder plexusartig angeordneten Bändern. Die Grenze des Fibrinstreifens gegen das Bindegewebe ist zwar nie, wie zu erwarten wäre, wenn ein fibrinöses Exsudat vorläge, ganz geradlinig, aber sie ist häufig sehr scharf durch eine, nur geringe Erhebungen und Einsenkungen zeigende Linie bezeichnet und nicht selten befindet sich hier auch eine einfache oder doppelte Schicht von Zellen, welche dem Epithel der Serosa anzugehören scheinen und in diesem Sinne auch wirklich bisher von den meisten Beobachtern, so auch von Marchand (a. a. O) und neuerdings von Orth[1]) gedeutet worden sind. Nur ein Zurückgehen auf die frühesten Initialerscheinungen des Prozesses setzt uns in den Stand, die Irrthümlichkeit dieser Deutung zu erkennen und die bezeichnete Thatsache mit dem oben geführten Nachweise, dass das Epithel auf dem Fibrin liegt, in Einklang zu bringen.

Wiederholt ist es mir gelungen, Präparate zu gewinnen, übereinstimmend mit dem in Fig. 1 abgebildeten. Es liegt ein Fall von ausgebildeter Lungenhepatisation vor, verbunden mit einer Pleuritis fibrinosa incipiens, irgend welche Anzeichen einer

[1]) Orth, Bericht über die Arbeiten des Path. Instituts, Sommer 1895. Göttinger Nachrichten. 1895. Heft 3.

Erkrankung der Pleura älteren Datums fehlen, die Veränderungen sind unzweifelhaft lediglich Folge des acuten Prozesses. Derselbe hat ein zusammenhängendes Fibrinhäutchen auf der Oberfläche noch nicht erzeugt, nur von Strecke zu Strecke zeigen sich fibrinöse Massen, welche bei Pikrocarminfärbung[1]) durch ihre intensiv gelbe Farbe unter Beibehaltung eines ziemlich starken Glanzes sich deutlich von dem farblosen Bindegewebe der Serosa abheben. Sie erheben sich etwas über die Oberfläche in Form kleiner Knöpfchen oder längerer flacher Hügel und stellen offenbar die ersten Anfänge der später sich bildenden gitterförmigen Leisten der Häutchen dar. Das Epithel an der Oberfläche ist nicht erhalten, ebenso fehlt aber auch überall eine epitheliale Zellschicht zwischen Fibrin und Serosa, es fehlt ferner eine scharfe, durch eine gerade Linie bezeichnete Grenze zwischen beiden als Fortsetzung des freien Randes der fibrinfreien Zwischenstrecken; vielmehr wird letzterer durch die Fibrinmassen unterbrochen, indem sich die letzteren mit ihrem tieferen Theilen unterhalb das Niveau der Oberfläche in das Gewebe einsenken und wie aus dem letzteren hervorgequollen erscheinen[2]). An diesen in das Gewebe eingeschlossenen, mit demselben in innigem Zusammenhange stehenden Fibrinmassen gelingt es nun auch oft, in unzweideutiger Weise zu sehen, dass anstossende, aus zarten farblosen Fasern zusammengesetzte Bindegewebsbündel unmittelbar in sie übergehen, indem die Fasern zu einer homogenen, glänzenden, sich gelbfärbenden Masse zusammenfliessen, welche

[1]) Die von mir gegenwärtig benutzte, in Arbeiten aus dem hiesigen Pathologischen Institut bereits öfters erwähnte, aber nirgends genau angegebene Methode, um Alkoholpräparate mit Pikrocarmin zu färben, ist folgende: Die Schnitte kommen auf 5—10 Minuten in Carminborax (nach Grenacher), in welchem krystallinische Pikrinsäure gelöst ist (½ g auf 40 ccm), werden alsdann aus dieser Mischung direct (ohne Abspülung) in salzsaures Glycerin übertragen (gtt. 4 auf 10 ccm) und nach weiteren 5—10 Minuten wiederum direct in Glycerin auf den Objectträger gebracht. Behufs der späteren Einbettung in Balsam ist die Anwendung von Alkohol, der eine Spur von Pikrinsäure enthält, zu empfehlen. An Stelle des Pikrocarminborax kann übrigens auch mit demselben Erfolge das nach der Vorschrift von Stoehr (Gewebelehre) zubereitete Pikrocarminammoniak benutzt werden.

[2]) Vergl. eine ähnliche Abbildung bei Schleiffarth, a. a. O. Taf. I. Fig. 2.

bedeutend breiter ist, als das Bindegewebsbündel und unter weiterer Volumenszunahme eine Vorwölbung an der Oberfläche bedingt (Fig. 2).

Von einer erheblichen entzündlichen Zellinfiltration ist in diesem frühen Stadium nichts zu bemerken, die Zahl der gefärbten Kerne ist nicht viel grösser als bei einer normalen Serosa, nirgends haben sie den Charakter der Leukocytenkerne, meistens zeigen sie eine längliche Form; auch da, wo das Fibrin sich in das Gewebe einsenkt, sind öfters einige ebenso beschaffene Kerne zwischen beide eingeschaltet, sowohl unterhalb als an den Seiten, die fibrinösen Massen selbst sind entweder ganz kernfrei oder sie schliessen, wenn sie etwas umfänglicher sind, einige durch breite Zwischenräume getrennte, etwas eckige Kerne ein, welche ähnlich wie an entkalkten Knochen die Knochenzellen, in kleinen zackigen Spalten oder Höhlen sich befinden, so dass das Bild der von Langhans entworfenen Schilderung des „kanalisirten Fibrin" vollständig entspricht. Die regelmässige Anordnung dieser vom Fibrin umschlossenen Kerne und ihre Aehnlichkeit mit den Kernen des umgebenden Gewebes lässt keinen Zweifel darüber, dass wir es hier mit den alten Gewebskernen zu thun haben, die nur in Folge der Quellung der Grundsubstanz aus einander gerückt und etwas deformirt sind.

Werden Schnitte von der eben beschriebenen Beschaffenheit der Weigert'schen Fibrinfärbung unterworfen, so nehmen die fibrinösen Klumpen eine intensiv blaue Farbe an, behalten aber ihre homogene, compacte Beschaffenheit und lösen sich nicht etwa in ein dichtes Fasernetz auf; auch hier gelingt es, den unmittelbaren Eintritt der blassen Bindegewebsfasern in das Fibrin zu beobachten. Von anderen Farbenreactionen, die ich prüfte, sei nur angeführt, dass sich eine sehr starke Tinction des Pseudofibrins im Gegensatze zu dem Bindegewebe durch Alauncarmin, sowie nach Vorbehandlung mit Flemming'schem Chrom-Osmium-Essigsäuregemisch durch Saffranin erzielen lässt; die van Gieson'sche Methode (Hämatoxylin, Pikrinsäure-Säurefuchsin) lässt das Bindegewebe roth, das Fibrin gelb erscheinen.

Aus der so eben gegebenen Beschreibung scheint mir nun zunächst die interessante Thatsache hervorzugehen, dass gerade mit der eigenthümlichen degenerativen Veränderung der ober-

flächlichen Gewebsschichten der entzündliche Prozess in den serösen Häuten eingeleitet wird und dass dieselbe bereits zu einer Zeit nachweisbar ist oder wenigstens in vielen Fällen nachweisbar sein kann, wo weder eine Emigration von Blutzellen noch eine Proliferation der zelligen Elemente der Gewebe sich in auffälliger Weise bemerklich macht; dass gleichzeitig intra vitam auch schon eine mehr oder weniger erhebliche Hyperämie der Gefässe besteht, will ich nicht in Abrede stellen, an unserem Präparate fehlt sie jedenfalls vollständig. Es sei mir erlaubt, darauf hinzuweisen, dass diese Beobachtung wohl geeignet ist, der von mir an einem anderen Orte[1]) entwickelten Theorie der Entzündung zur Stütze zu dienen.

Von dem bezeichneten Initialstadium aus lässt sich nun der weitere Verlauf des Prozesses in vorgerückteren Fällen ohne Mühe verfolgen. Indem sich die fibrinoide Aufquellung des Bindegewebes von den zuerst ergriffenen Stellen aus auch auf die zwischen ihnen gelegenen Theile der Oberfläche verbreitet, entsteht aus den ursprünglich von einander getrennten Fibrinklumpen eine continuirlich über die Serosa ausgebreitete Fibrinschicht, eine zusammenhängende Fibrinlamelle, aus welcher sich jene als stärkere Hervorragungen erheben und da die Veränderung gleichzeitig auch in die Tiefe weitergreift, so gewinnt auch die „Fibrinauflagerung" an Dicke. Letzterer Vorgang findet allerdings fast immer[2]) seine Grenze an der obersten elastischen Faserlamelle, wie bereits Buhl (a. a. O.) richtig hervorgehoben hat und nur die sehr bedeutende Volumenszunahme, welche mit der Metamorphose verbunden ist, vermag das Missverhältniss zu erklären, welches zwischen der breiten Fibrinschicht und dem normal die elastischen Fasern überragenden, schmalen Bindegewebssaum vorhanden ist. Eine Auflagerung von Fibrin aus einem

[1]) E. Neumann, Ueber den Entzündungsbegriff. Ziegler's Beiträge. V. 1889.

[2]) Eine Ausnahme hievon beobachtete ich nur bei der Peritonitis eingeklemmter Darmschlingen mit den Zeichen beginnender Gangrän; hier drang die Veränderung durch die ganze Dicke der Serosa bis zur Muscularis. Ich vermuthe, dass Grawitz (Atlas, S. 147) ähnliche Fälle vor sich hatte, als er angab, dass bei dem Darm die Umwandlung sich sogar auf die Muscularis erstrecken und zur Perforation führen könne.

Exsudat lässt sich auch in diesem Stadium noch häufig durch den Nachweis des Epithels an der Oberfläche mit Sicherheit ausschliessen. Auch hat sich das Aussehen der fibrinoiden Massen nicht wesentlich verändert, man sieht auf dem Durchschnitte breite, glashelle, homogene oder feinstreifige Bänder, zwischen und in welchen nur spärliche kleine Kerne eingelagert sind, ihre meistens parallele Schichtung entspricht durchaus der lamellösen Struktur der serösen Häute, doch lockert sich bald der Zusammenhang dieser Bänder der Art, dass die der Oberfläche zunächst gelegenen von den darunter befindlichen sich ablösen, einreissen und als dem Fibrinbelag anhängende lange, sehr verschiedenartig gestaltete Zotten erscheinen (Fig. 3).

Von Wichtigkeit für die Deutung der Fibrinschicht bleibt auch hier das Verhalten derselben zu dem darunter gelegenen Bindegewebe; ganz abgesehen davon, dass es öfters möglich ist, einen Uebergang fibrillärer Bindegewebsbündel in die hyalinen glänzenden Bänder des Fibrins direct zu beobachten (Fig. 4), giebt sich letzteres als Umwandlungsprodukt des Gewebes selbst oft auch dadurch zu erkennen, dass an der Peripherie der fibrinösen Pseudomembranen der freie Rand der Serosa sich nicht unterhalb des Fibrins fortsetzt, sondern sich vielmehr über dasselbe mehr oder weniger weit hinüber erstreckt, so dass das Gewebe also eine Decke darüber bildet, sowie auch dadurch, dass an vielen Stellen Gewebstheile papillenartig in die Fibrinschicht hineinragen. Eine neue Erscheinung ist mittlerweile allerdings hinzugetreten, welche zu den schon erwähnten Täuschungen Veranlassung gegeben hat; indem nehmlich eine starke Anhäufung von zelligen Elementen im Bindegewebe der Serosa sich ausbildet, kommt alsbald auch eine scharfe Demarcation der „Auflagerung“ gegen das Gewebe und damit eine Ablösung derselben von ihrer Unterlage zu Stande.

Ich unterlasse es, hier auf den Ursprung der entzündlichen Zellinfiltration einzugehen, welcher hauptsächlich den Gegenstand der Grawitz'schen Arbeiten bildet, nur das sei hier bemerkt, dass ich den so vielfach angefochtenen Ansichten dieses Autors mich ebenfalls nur mit grossen Einschränkungen anschliessen kann. Wenn ich mich nehmlich auch in Uebereinstimmung mit ihm insofern befinde, als ich für eine mit der Proliferation

der Gewebszellen einhergehende Rückbildung der fibrillären Intercellularsubstanz in lebendes Protoplasma eintreten möchte[1]), so habe ich doch keine Beobachtungen zu verzeichnen, welche dem zweiten, principiell wichtigeren Theile seiner Lehre, dass nehmlich in diesem Protoplasma eine freie Kernbildung stattfindet, entschieden günstig wären. Insbesondere finde ich in den fibrinoid aufgequollenen Theilen des Gewebes nichts, was für ein Erwachen neuer Kerne und Zellen in demselben und für einen Uebergang „zellig umgebildeter Fasern" in Fibrin (Schleiffarth) spräche, im Gegentheil bleiben gerade die degenerirten Theile in Fällen reiner fibrinöser Entzündung (sog. Pleuritis, Peritonitis, Pericarditis sicca) kern- und zellarm indem sich daselbst nur die ursprünglich eingeschlossenen Gewebskerne noch längere Zeit hindurch erhalten, während die entzündliche Zellinfiltration sich auf das darunter befindliche Gewebe beschränkt.

Was nun aber die besonders bemerkenswerthe Demarcation der degenerirten Theile betrifft, so erfolgt dieselbe dadurch, dass sich zwischen dieselben und das Gewebe Zellen einschieben, die unter Umständen eine mehr oder weniger continuirliche, einfache oder mehrfache Zelllage constituiren. Dieser Befund ist bereits von Schleiffarth (a. a. O. Fig. 2 und 3) bildlich dargestellt und richtig gedeutet worden, während andere Beobachter gerade hierdurch verleitet worden sind, die Erhaltung des alten Serosaepithels unter dem Fibrin anzunehmen, eine Auffassung der allerdings durch das epithelähnliche Aussehen dieser neugebildeten Zellschicht Vorschub geleistet wird. In Wirklichkeit befinden sich aber die Zellen nicht an der Oberfläche der Serosa, sondern zwischen dem normalen und dem degenerirten Theile derselben in einem der nahe der Oberfläche gelegenen, dem Saftkanal- oder Lymphgefässsystem angehörigen Spalträume, durch welche das Gewebe der serösen Häute in einzelne Lamellen ge-

[1]) Schon vor längerer Zeit habe ich für andere Objecte protoplasmatische Rückverwandlungen specifisch geformter Gebilde beschrieben; bei sich regenerirenden Nerven und Muskeln nimmt, wie mich meine Beobachtungen lehrten, der in Mark- und Axencylinder differencirte Inhalt der Nervenfaser, bezw. die contractile Substanz der Muskelfaser die ursprüngliche Beschaffenheit des Protoplasma an. (Archiv der Heilkunde. IX. 1868. — Archiv f. mikr. Anat. IV. 1868; XVIII. 1880.)

schieden wird. Dies geht nicht nur daraus hervor, dass, wie schon beschrieben, eine solche zellige Abgrenzung des Fibrins nach unten zu Beginn der Erkrankung fehlt, sondern lässt sich unter Umständen auch dadurch beweisen, dass gleichzeitig auf der freien Oberfläche des Fibrins das alte Epithel noch erhalten ist, so liegen mir z. B. von einem Falle von chronischer Periorchitis fibrinosa mit Bildung zahlreicher Corpuscula oryzoidea, welchen Hr. Dr. G. Sultan[1]) kürzlich aus der hiesigen chirurgischen Klinik mitgetheilt hat, Präparate vor, in denen man auf's Deutlichste die fibrinöse Schicht, welche die Tunica vaginalis bedeckt, zwischen zwei, fast ununterbrochene Epithellagen eingeschaltet sieht; eine andere Deutung als die, dass die obere Schicht dem alten Epithel angehört, während die in der Tiefe gelegene neugebildet ist, ist kaum erfindlich und es drängt sich die Vermuthung auf, dass die letztere zum Ersatze der ersteren nach Abstossung der Fibrinmassen dient, dass ihr Auftreten demnach die Bedeutung einer Regenerationserscheinung hat. Uebrigens füge ich hinzu, dass ich bei einfachen entzündlichen Prozessen auch öfters in tiefer gelegenen Lymphspalten eine epitheloide Umwandlung des auskleidenden Endothels, ähnlich wie sie Baumgarten[2]) für peritonitische Darmaffectionen beschrieben hat, beobachtet habe. Dass derartige Zellen bindegewebigen Ursprungs bei Entzündungen an Stelle des verlorengegangenen Oberflächenepithels der serösen Häute treten können, wäre allerdings eine auffallende Erscheinung und widerspräche, wie ich nicht verkenne, der Lehre von der absoluten Specifität der „Coelomepithelien“ gegenüber ihrem bindegewebigen Substrat doch lasse ich dieses Problem unerörtert, da mir beweisende Beobachtungen fehlen, und die hier interessirende Frage dadurch nicht berührt wird.

Ich komme nunmehr zu einem anderen, nicht minder häufigen Bilde, unter welchem fibrinöse Entzündungen seröser Häute sich darstellen und das ebenfalls, wie mir scheint, vielfachen Missdeutungen ausgesetzt gewesen ist. Ich meine jene klinisch meistens auch als acute Entzündungen geltenden Fälle, bei

[1]) G. Sultan, Die freien Körper der Tunica vaginalis. Dieses Archiv. Bd. 140. 1895.

[2]) P. Baumgarten, Centralbl. f. d. med. Wissensch. 1882. No. 3.

welchen es in Folge einer mindestens mehrtägigen Dauer bereits zur Bildung eines typischen Granulationsgewebes an der Oberfläche der Membranen gekommen ist und die bedeckenden fibrinösen Massen von diesem jungen Gewebe emporgehoben und durchwachsen sind. Dass auch hier die Produkte einer zu Beginn des Prozesses aufgetretenen fibrinoiden Gewebsdegeneration vorliegen, ergiebt sich aus einem Vergleiche mit den vorhin beschriebenen Befunden, überall erkennt man dieselbe Zusammensetzung des Fibrins aus glänzenden, homogenen oder leicht streifigen Bändern von annähernd gleicher Breite, dieselben bilden an der Oberfläche durch unmittelbare Zusammenlagerung und gegenseitige Durchflechtung ein zusammenhängendes Lager, aus dem sich wiederum einzelne steil oder schräg aufgerichtete Theile zottenartig erheben, weiter nach unten sind die Bänder durch ein an Menge stetig zunehmendes, zell- und gefässreiches Gewebe aus einander gedrängt und Theile von ihnen erscheinen oft von letzterem ganz umschlossen (Fig. 5). Die von vielen Autoren begangene Verwechselung dieses Vorganges mit dem der Organisation eines Faserstoffexsudates oder eines Thrombus ist dadurch begünstigt worden, dass allerdings hiebei in ganz ähnlicher Weise ein neugebildetes Gewebe in den Faserstoff hineinspriesst und denselben zerklüftet, niemals aber bietet hier der Faserstoff eine derartige Formation glänzender, geschlängelt und in vielfachen Windungen verlaufender Bänder dar, wie das fibrinöse Entzündungsprodukt der in Rede stehenden Fälle, ganz abgesehen davon, dass in letzterem öfters auch noch die in kleine Lücken eingeschlossenen Gewebskerne in ihrer früheren Anordnung kenntlich sind. Ich habe in meiner ersten Abhandlung über diesen Gegenstand mich gerade auf die Beobachtung solcher Präparate bezogen und die Ansicht vertreten, dass das Granulationsgewebe selbst durch fibrinoide Degeneration seiner fibrillären Substanz die Bänder liefert; auf Grund meiner späteren Untersuchungen muss ich jedoch, da es nicht immer gelingt, diese Entwickelung zu verfolgen, annehmen, dass in vielen Fällen die Bildung der fibrinoiden Substanz lediglich dem acuten Anfangsstadium des Prozesses angehört und mit dem Heranwachsen des jungen Gewebes, welches diese Massen gewissermaassen bereits als Caput mortuum vorfindet, cessirt.

Die bisher gegebene Darstellung ist auf die Untersuchung solcher Fälle begründet, in welchen die fibrinösen „Auflagerungen“ entweder für sich bestanden oder mit einem serösen Erguss verbunden waren und ich will nicht unterlassen hinzuzufügen, dass meine Objecte mir völlig übereinstimmende Bilder darboten, mochte es sich nun um eine sog. einfache Entzündung bei einer Pneumonie, einem Lungeninfarkt u. dergl. oder vielmehr um einen, durch tuberculöse Heerde hervorgerufenen, entzündlichen Prozess handeln. Ich bemerke dies im Hinblick auf eine von Orth a. a. O. gemachte, von vornherein der Wahrscheinlichkeit entbehrende Unterscheidung, wonach er zwar für Fälle der letzteren Art und überhaupt bei specifischen Prozessen, wohin er auch sarcomatöse und carcinomatöse Entzündungen rechnet, das Auftreten von Erscheinungen, welche „als fibrinöse Degeneration des Bindegewebes gedeutet werden können, ja müssen“, zugiebt, für die gewöhnlichen, uncomplicirten Entzündungen mit fibrinösem Produkte einen solchen Vorgang dagegen entschieden in Abrede stellt. Schon die Uebereinstimmung des makroskopischen Befundes scheint mir kaum die Annahme von zwei principiell verschiedenen Prozessen zu rechtfertigen.

Eine besondere Erwähnung verdient jedoch wegen des in mehrfacher Beziehung abweichenden anatomischen Bildes die eitrig-fibrinöse Entzündung der serösen Häute. Auch hier kommt es zur Bildung fest adhärenter, nur unter Zerreissung ablösbarer fibrinöser Pseudomembranen im ersten Beginn der Erkrankung, untersucht man dieselben nach erfolgter künstlicher Abtrennung, so scheint allerdings ihre Zugehörigkeit zu dem Gewebe in hohem Grade zweifelhaft, in eine theils körnige, theils wie aus feinen Fäserchen zusammengesetzte Grundsubstanz, die mit dem fibrillären Gewebe der darunter gelegenen Serosa keine Aehnlichkeit hat, erscheinen dichtgedrängte Eiterzellen so reichlich eingelagert, dass es bisweilen Mühe macht, von der Beschaffenheit jener eine deutliche Anschauung zu gewinnen, es ist nur ein Umstand, welcher an die Befunde bei einfacher fibrinöser, bezw. sero-fibrinöser Entzündung erinnert, inmitten der körnig-fasrigen, von zelligen Elementen durchsetzten Masse erkennt man nehmlich einzelne glänzende Bänder mit bisweilen deutlich fibrillärer Zeichnung, ähnlich den fibrinoid gequollenen

Bindegewebsbündeln in den früheren Fällen. Eine aufmerksame Untersuchung der Anfangsstadien, z. B. bei acuter Peritonitis nach Brucheinklemmungen, Laparatomien, Darmperforationen hat mir den aus der bezeichneten Thatsache geschöpften Verdacht, dass auch diese eitrig-fibrinösen „Auflagerungen" der Serosa selbst entstammen, in bestimmtester Weise bestätigt. Auf der Oberfläche der abgezogenen Häutchen erkannte ich wiederholt die Anwesenheit von inselförmigen Resten des Serosaepithels, die sich ebenso auf Durchschnitten nachweisen liessen, auf letzteren fiel nicht nur eine parallele Schichtung der Membran und eine lineare Gruppirung der Eiterzellen zwischen den einzelnen Lagen auf, sondern mehr noch der Mangel einer scharfen Abgrenzung derselben gegen das zellig infiltrirte Bindegewebe in derselben Weise, wie es Grawitz (Atlas, Taf. XIX. Fig. 1) von einem entsprechenden Falle einer eitrig-fibrinösen Entzündung des Dünndarms in der Nachbarschaft eines incarcerirten Theiles dargestellt hat. Auch gelang es mir einige Male, die oben beschriebene Demarcation der Membran durch eine Schicht grösserer epitheloider Zellen, welche in einem Saftspalt sich gebildet hatten, zu constatiren.

Ich stehe hiernach nicht an, auch für diese Kategorie von Entzündungen eine fibrinoide Gewebsumwandlung als Quelle der im Beginn entstehenden „Fibrinhäutchen" in Anspruch zu nehmen und das körnig-fasrige Aussehen der zwischen den eingelagerten Zellen befindlichen Masse, welches sie einem wirklichen Exsudatfibrin ähnlich macht, aus einer wahrscheinlich auf bakterielle Wirkung zurückzuführenden Zersetzung der degenerirten Theile zu erklären.

Es ist übrigens selbstverständlich, dass die gegebene Darstellung nicht darauf Anspruch machen kann, alle bei Entzündungen der serösen Häute auftretenden Erscheinungen zu erklären, sie wird insbesondere für diejenigen Fälle, wo sich sehr massenhafte Fibrinformationen in der Höhle der serösen Säcke oder auf ihren Wänden zeigen, als unzureichend betrachtet werden müssen. Hier bleibt die alte Ansicht, dass sich aus einem flüssigen Exsudat Fibrinniederschläge bilden und sich später eventuell organisiren, zu Recht bestehen, aber auch in diesen Fällen kommt, wie sich aus dem Gesagten ergiebt, den Veränderungen des Gewebes die wichtige Rolle zu, die exsudativen Vorgänge einzuleiten. Schon

Rokitansky's[1]) Scharfblick war es nicht entgangen, dass man unter den Produkten der Entzündung der serösen Häute zwei Bestandtheile verschiedenen Ursprungs unterscheiden müsse: erstens „die ursprüngliche, consistente, plastische Exsudation" oder „die peripherische Gerinnung" und zweitens „den secundären, lockeren, zottigen Niederschlag" und er war der Wahrheit noch näher gekommen, als er später[2]) die erstere in das Gewebe verlegte, wobei er freilich den Missgriff beging, dass er den degenerativen Charakter der hierbei stattfindenden Veränderungen verkannte und vielmehr eine „Gewebsvegetation" annehmen zu müssen glaubte.

2. Die Wandung der tuberculösen Lungencavernen und die diphtheritische Nekrose des Bindegewebes.

Bei der Section von Phthisikern kommt es gelegentlich vor, dass man einzelne, aus einer frischen Zerstörung hervorgegangene Höhlen in den Lungen mit einer ziemlich festen, gelblichen, von der Wand im Zusammenhange leicht abhebbaren Membran ausgekleidet findet, welche die grösste Aehnlichkeit mit den Croupmembranen der Luftwege besitzt. Eine genauere Untersuchung lässt leicht erkennen, dass in solchen Fällen durchaus nicht eine zufällige Combination der tuberculösen Zerstörung mit einem anderen pathologischen Prozesse vorliegt, sondern dass es sich dabei vielmehr nur um den höchsten Grad der Ausbildung eines Zustandes handelt, der in geringer Entwickelung sehr gewöhnlich ist und deshalb keine besondere Aufmerksamkeit zu erregen pflegt. Der Beginn jener Membranbildung zeigt sich nehmlich in dem bekannten Befunde, dass nach Abspülung des Cavernen-inhaltes die Innenfläche von einer, meist nur sehr dünnen graugelblichen Schicht gebildet wird, unterhalb deren eine zweite, succulentere stark vascularisirte und demnach geröthete Schicht folgt; erstere ist zu wenig consistent, um sich mit der Pincette ablösen zu lassen, wohl aber gelingt es leicht, mit dem Messer sie abzustreichen, worauf sofort eine rothe Fläche zum Vorschein kommt. Ueber die Bedeutung dieses alltäglichen Befundes, von

[1]) Rokitansky, Handb. d. pathol. Anatomie. 1. Aufl. II. S. 20. 1844.

[2]) Derselbe, Ueber das Auswachsen der Bindegewebssubstanzen und die Beziehung derselben zur Entzündung. Wiener Akad. Sitzungsber. XIII. Heft 1. 1854. Handbuch. 2. Aufl. I. S. 141. 1855.

welcher zugleich auch die richtige Auffassung jener selteneren Pseudomembranbildung abhängt, finden sich verschiedene Angaben vor. Aeltere Beobachter erblickten in jener gelben Auskleidungsschicht theils „den festeren Theil des in der Höhle enthaltenen Eiters", einen „eitrigen Beschlag" [Andral[1])], theils ein richtiges fibrinöses Exsudat, welches das umgebende Gewebe liefern sollte [Lebert[2]), Rokitansky in der ersten Auflage seines Handbuchs III. S. 129]; erst später brach sich die Erkenntniss Bahn, dass die Erscheinung von einer Nekrose des Gewebes an der Innenfläche der Höhle herrühre. Dieser Ansicht begegnen wir bereits in der zweiten Auflage des Rokitansky'schen Werkes („der graugelbliche abstreifbare Beschlag ist die innerste Schicht der jungen vascularisirten Bindegewebswucherung oder Fleischgranulationen nebst den Elementen des Eiters im Zustande der Nekrose und des jauchigen Zerfalls", a. a. O. S. III. S. 91) und es kann zur Zeit keinem Zweifel unterliegen, dass gerade diese nekrotisirenden Prozesse einen wesentlichen Antheil an der fortschreitenden Zerstörung des Lungengewebes haben. Unentschieden ist jedoch die Frage, welche Beziehung dieser Befund zu den tuberculösen Veränderungen der Lunge hat.

Die meisten Autoren scheinen denselben mit den specifischen käsigen Nekrosen der tuberculösen Heerde zusammenzustellen. So äussert sich z. B. Rindfleisch[3]) dahin, dass „die innere Oberfläche der Caverne entweder einfach schwärzlichgrau gefärbt (schiefrige Induration) oder mit käsigen festhaftenden Massen oder mit blutreichen Granulationen bedeckt ist", bei Orth[4]) ferner heisst es: „wenn die Höhle in frischem Fortschreiten begriffen ist, so sieht man die Umgebung derselben in der Ausdehnung eines oder einiger Millimeter stets käsig umgewandelt und mikroskopisch erhält man die Bilder der käsigen Pneumonie untermischt mit Tuberkelbildung, welche gerade hier sehr reichlich vorhanden zu sein pflegt; an anderen Cavernen, besonders den schon etwas grösseren, ist diese käsige Umwandlung nicht überall zu sehen, sondern nur an einem

[1]) Andral, Grundriss d. path. Anatomie. II. S. 317. 1830.
[2]) Lebert, Physiologie pathologique. I. p. 395, 532. 1845.
[3]) Rindfleisch, Lehrb. der pathol. Gewebelehre. 6. Aufl. S. 458.
[4]) Orth, Lehrb. der spec. pathol. Anatomie. I. S. 512.

Theile der Höhlenoberfläche, während im Uebrigen ein rothes Granulationsgewebe oder ein graues, meist schiefrig gefärbtes, fibröses Gewebes zu Tage liegt". Auch Ziegler's[1]) Beschreibung lautet übereinstimmend: „meist kommt es zu einer allmählichen Zunahme der Höhle, indem da oder dort das Gewebe von Neuem von Tuberkeln durchsetzt wird und dann verkäst und zerfällt — — die Wände der Cavernen sind bald fetzig und rauh, bald glatt und verhärtet und mit verkäsenden Granulationswucherungen besetzt, ihre Innenfläche ist mit käsigem Eiter belegt".

Diesen Angaben gegenüber möchte ich den besonderen Charakter der erwähnten Nekrosen der Caverneninnenfläche hervorheben. Schon die makroskopische Erscheinungsweise scheint mir nur eine geringe Aehnlichkeit mit tuberculös-käsigen Prozessen zu bieten; nur so lange als die Bedeckung der Wand als eine wenig cohärente, breiig weiche, gelbliche Schicht erscheint, kann sie mit einer eitrig einschmelzenden Käsemasse verglichen werden, doch spricht auch hier die nach Entfernung derselben sichtbare, glatte, rothe Fläche und das Fehlen evidenter Tuberkelheerde auf derselben in den meisten Fällen gegen eine solche Deutung; gänzlich ausgeschlossen ist aber eine Verwechslung, wenn sich in der beschriebenen Weise ein ziemlich derber und widerstandsfähiger, häutiger Ueberzug gebildet hat, der sowohl von trockenem, bröcklig zerfallendem, als auch von erweichendem und zerfliessendem, käsigem Material durchaus verschieden ist und daher keinenfalls als Ausdruck specifisch tuberculöser Prozesse gelten kann. Dies wird auch durch die mikroskopische Untersuchung bestätigt; dieselbe lehrt, dass häufig in dem Gewebe der Cavernenwand unterhalb der nekrotischen Schicht tuberculös-pneumonische Veränderungen und circumscripte Tuberkelknötchen gänzlich fehlen und dass ferner die nekrotischen Theile selbst sich von tuberberculösen Käsemassen in ihrem Aussehen in auffälliger Weise unterscheiden.

Was den ersteren Punkt betrifft, so ist das zunächst anstossende Gewebe, wie bekannt, nichts Anderes als ein gefäss- und zellreiches Granulationsgewebe, welches eine wechselnde,

[1]) Ziegler, Lehrb. der pathol. Anat. 8. Aufl. II. S. 698, 703.

bisweilen ziemlich ansehnliche Breite besitzt und nach aussen gewöhnlich in eine derbere, zellärmere Bindegewebsschicht übergeht. Tuberculöse Heerde zeigen sich häufig erst in einer gewissen Tiefe in dem die eigentliche Cavernenwand umgebenden Lungengewebe; dringen sie bis zur Granulationsschicht vor, so sind sie doch meistens hier nur von sehr beschränktem Umfange, jedenfalls nie von so beträchtlicher Entwickelung, dass sich aus ihnen die Entstehung einer zusammenhängenden diffusen Verkäsung der Innenfläche, wie sie z. B. in den Ureteren, den Vasa deferentia, den Tuben und anderen Kanälen beobachtet wird, erklären liesse. Auf Durchschnitten durch die tuberculöse Cavernen durchziehenden isolirten Trabekel lässt sich häufig sogar die gänzliche Abwesenheit tuberculöser Eruptionen constatiren, obwohl sie überall denselben grauen Ueberzug haben wie die übrige Innenfläche der Höhlen.

In der nekrotischen Masse ferner zeigt sich an Stelle der bekannten körnigen Detritusbildungen verkäster Tuberkel das Bild derjenigen Form der Gewebsnekrose, welche ihren typischen Vertreter in den Produkten der sog. „diphtheritischen“ Schleimhautentzündungen hat. Dass dergleichen Nekrosen, nicht ausschliesslich dem specifischen, durch den Klebs-Löffler'schen Diphtheriebacillus hervorgerufenen Krankheitsprozesse eigenthümlich sind, sondern auch unter ganz gleichem anatomischem und histologischem Bilde unter der Einwirkung anderer Krankheitsursachen auftreten, dürfte eine nicht zu bezweifelnde Thatsache sein und man wird daher, wenn man dieser verschiedenen Aetiologie in der Bezeichnung Rechnung tragen will, zweckmässig den eigentlichen diphtheritischen Nekrosen die unter anderen Verhältnissen auftretenden, aber pathologisch-anatomisch gleichgearteten Nekrosen als „diphtheroide“ gegenüberstellen können. In die Klasse der letzteren also reiht sich die Veränderung auf der Innenfläche tuberculöser Cavernen ein und ich würde mir eine genauere Beschreibung des mikroskopischen Bildes hiernach ersparen können, wenn die Ansichten über den Befund bei den wirklichen diphtheritischen Schorfen feststänaen. Nach meiner, schon in dem früheren Aufsatz (a. a. O. S. 149) kurz angedeuteten Anschauung haben wir es auch hier mit einer fibrinoiden Degeneration der bindegewebigen Grundsubstanz zu

thun, mit welcher eine Aufquellung derselben und ein Untergang der zelligen Gewebselemente verbunden ist.

Die Figuren 6 und 7 mögen dazu dienen, um den Vergleich mit der diphtheritischen Affection zu rechtfertigen und die eben ausgesprochene Auffassung des pathologischen Prozesses, der in beiden Fällen stattfindet, zu begründen. Fig. 6 ist einem mikroskopischen Schnitte durch einen isolirten Cavernenstrang entnommen und stellt einen Theil der Peripherie desselben dar, Fig. 7 stammt von einem Falle von Diphtheritis uvulae mit Nekrose der Schleimhaut. Bei beiden Präparaten zeigt sich in übereinstimmender Weise das nekrotische Gewebe als eine in Folge der Pikrocarminfärbung intensiv gelbgefärbte, glashelle und (was die Zeichnung nicht wiederzugeben im Stande ist) starkglänzende Zone, welche gegen das darunter gelegene, von rothen Zellkernen stark durchsetzte Gewebe sich meistens scharf absetzt, aber unregelmässig in dasselbe eingreift, man erkennt ferner die Zusammensetzung dieser gelben Schicht aus glänzenden, netzartig verbundenen Balken, welche sich gegenseitig fast berühren und nur durch enge, spaltförmige, leere oder einen rothen Zellkern enthaltende Lücken von einander getrennt sind, so dass das Bild an das degenerirte Reticulum einen amyloiden Milz oder Lymphdrüse erinnert, wie bereits von vielen Untersuchern diphtheritischer Affectionen bemerkt worden ist: ebenso wie bei letzterem Objecte entsteht auch häufig der Eindruck als ob das Balkenwerk aus unter einander verschmolzenen, rundlichen, glänzenden Schollen entstanden sei, zwischen welchen kleine Spalten sich erhalten haben. Eine weitere Aehnlichkeit zwischen beiden Präparaten besteht, wie die Abbildungen zeigen, darin, dass sich über dieser gelbgefärbten Zone noch eine dünnere Lage befindet, in welcher wiederum eine starke Anhäufung von Zellen mit rothgefärbten Kernen sich zeigt, diese Zellen liegen hier aber zwischen glänzenden, gelben Bälkchen von derselben Beschaffenheit; da der Charakter der Zellen grossentheils den Leukocytentypus hat, so dürfte anzunehmen sein, dass eine grosse Zahl von Wanderzellen die tieferen Theile des nekrotischen Bezirks durchsetzt und sich in der Nähe der freien Oberfläche angesammelt hat. Von grösserer Bedeutung ist die genaue Feststellung der Verhältnisse an der unteren Grenze der glänzenden gelben Zone und der Art und

Weise, wie hier der Uebergang in das anstossende zellreiche Gewebe erfolgt. Mit Sicherheit lässt sich erkennen, dass eine unmittelbare Continuität zwischen der farblosen, feinfasrigen Grundsubstanz des Gewebes einerseits und den gelben, hyalinen Bälkchen der nekrotischen Zone andererseits besteht, die letzteren strahlen gewissermaassen in die Grundsubstanz aus und erscheinen als homogene, glänzende Fortsetzungen der Faserzüge, diese nehmen das veränderte Aussehen, theils ganz plötzlich, theils in allmählichem Uebergange an. Von einer Beziehung der zelligen Elemente zu der Entstehung des glänzenden Balkenwerkes ist nirgends etwas zu sehen, vielmehr scheinen die dem Gewebe angehörigen Zellen sich dabei passiv zu verhalten; soweit sich noch Zellen in dem Nekrotischen erhalten haben, liegen sie sämmtlich in den engen Maschenräumen zwischen den Bälkchen, sie unterscheiden sich nicht wesentlich von den in dem darunter gelegenen Gewebe enthaltenen Zellen und dürften, ebenso wie diese, theils emigrirte Leukocyten, theils Granulationszellen sein, in grosser Ausdehnung fehlen jedoch zellige Einlagerungen gänzlich oder sie erscheinen als rudimentäre Gebilde, eingeklemmt zwischen den sich enger an einander schliessenden und stärker aufgequollenen Bälkchen des Reticulum.

Ich füge noch hinzu, dass ich in der Wandung tuberculöser Cavernen auch öfters dieselbe glasige Aufquellung kleiner Gefässe angetroffen, wie sie für die Diphtheritis namentlich durch die unter v. Recklinghausen's Leitung von Peters[1]) angestellten Untersuchungen bekannt geworden ist, die degenerirten Gefässe hatten zum Theil ihre Lage in dem Granulationsgewebe, zum Theil in dem Bereich der nekrotischen Schicht selbst.

Aus den angeführten Beobachtungen ziehe ich den Schluss, dass der pathologische Prozess, um den es sich hier handelt, in seinem anatomischen Bilde principiell übereinstimmt mit den Vorgängen, welche ich in dem ersten Abschnitte als charakteristisch für die sogen. fibrinösen Entzündungen der serösen Häute geschildert habe, insofern auch hier unter ähnlichen Erscheinungen eine Umwandlung gewisser Gewebsschichten in eine

[1]) Peters, Ueber die hyaline Entartung bei der Diphtheritis des Respirationstractus. Dieses Archiv. Bd. 87. 1882.

fibrinähnliche Substanz stattfindet. Die Besonderheiten in beiden Fällen dürften sich daraus erklären, dass das der Degeneration anheimfallende Gewebe von vornherein von differenter Struktur ist; während die serösen Häute aus einem lamellös geschichteten Bindegewebe mit breiten Fibrillenbündeln bestehen, enthält das erkrankende Schleimhautgewebe bei der Diphtheritis, bezw. das junge Granulationsgewebe der Cavernenwand nur zarte, netzartig verflochtene Faserzüge. Die fibrinoide Entartung erzeugt demnach dort glänzende Bänder in ursprünglich paralleler Anordnung, hier dagegen ein glänzendes Netzwerk, dessen einzelne Bälkchen hinter jenen Bändern bedeutend an Breite zurückstehen.

Da die gegebene Darstellung in mehrfacher Beziehung von den Resultaten anderer Untersucher abweicht, so kann ich es nicht umgehen, die gegenüber stehenden Ansichten einer kurzen kritischen Besprechung zu unterwerfen. Eine, wie mir scheint, untergeordnete Differenz betrifft die Nomenclatur; was ich als das Produkt einer fibrinoiden Gewebsentartung bezeichne, gehört in die Kategorie derjenigen pathologischen Bildungen, für welche v. Recklinghausen den Namen „hyaline Degeneration“ eingeführt hat. Ich beschränke mich darauf, zu Gunsten meiner Bezeichnungsweise darauf hinzuweisen, dass gegenwärtig sicherlich Dinge verschiedenster Beschaffenheit und verschiedenster Provenienz gemeinsam als „Hyalin“ beschrieben werden[1]), so dass dieser Ausdruck fast vollständig an die Stelle des früheren „Colloid“ getreten ist und nicht weniger als dieses die Bedeutung eines Sammelbegriffes gewonnen hat; es erscheint daher durchaus rationell, hier wiederum so weit als möglich eine Sonderung eintreten zu lassen. Eine solche gesonderte Stellung dürfte aber den oben beschriebenen Zuständen fibrinoider Degeneration deshalb einzuräumen sein, weil sie sich speciell durch ein charakteristisches, geronnenem Fibrin makroskopisch täuschend ähnliches Aussehen auszeichnen. Von anderer Seite wird dagegen vielleicht erinnert werden, dass der von Cohnheim und Weigert gebrauchte Ausdruck „Coagulationsnekrose“ vorzuziehen sei, indessen können, wie ich

[1]) Vergl. die Zusammenstellung der Hyalinbildungen in den einzelnen Organen in v. Recklinghausen's Handb. d. allgem. Path. S. 467.

meine, beide Bezeichnungen füglich neben einander bestehen, die fibrinoide Degeneration für den pathologischen Prozess, die Coagulationsnekrose für den Gewebszustand, der durch diesen Prozess herbeigeführt wird.

Wichtiger sind die Differenzen in Bezug auf die Auffassung der morphologischen Vorgänge, welche zu der sehr eigenthümlichen Umgestaltung eines zellreichen Bindegewebes oder eines jungen Granulationsgewebes in das beschriebene glänzende, einem amyloiden Reticulum ähnliche Balkenwerk führen. In der Discussion hierüber sind namentlich zwei meiner Darstellung gegenüber stehende Ansichten erörtert worden, ohne dass, wie mir scheint, vollgültige Beweise für dieselben beigebracht worden sind. Indem man nehmlich der intercellularen Substanz des erkrankten Gewebes eine rein passive Rolle zuschrieb, hat man das Wesentliche der Veränderung theils in einer fibrinösen Exsudation in das Gewebe, theils in einer besonderen Form der Degeneration der Gewebszellen erblickt.

Was die erstere Lehre betrifft, so kommt hier die Frage, inwieweit ein aus einem Exsudat stammendes Fibrin sich an der Bildung von der Gewebsoberfläche aufgelagerten, event. an Stelle der Epitheldecke getretenen Pseudomembranen in den genannten Fällen, mag man sie als croupöse oder pseudodiphtheritische (Weigert) bezeichnen, betheiligt, nicht in Betracht; nur ob das in so charakteristischer Weise veränderte Aussehen des Bindegewebes selbst sich auf einen einfachen exsudativen Vorgang zurückführen lässt, wäre zu untersuchen. Jedermann weiss, dass die natürlichen Gewebsspalten des Bindegewebes sich häufig mit einem gerinnenden Exsudate erfüllen und dadurch mehr oder weniger erweitert werden können, das sich unter solchen Umständen darbietende Bild ist aber, soweit meine Erfahrungen reichen, stets vollständig verschieden von dem oben beschriebenen, das Fibrin erscheint in Form feiner Netze zwischen den wohl erhaltenen und in ihrem Aussehen nicht veränderten Bindegewebsfasern [1]), während wir bei unseren Objecten ein starres, aus dicken Balken zusammengesetztes, glasiges Netzwerk

[1]) Vergl. die Abbildungen Fig. 1 und 2 bei Hauser, Beitrag zur Lehre von der pathologischen Fibrinbildung. Deutsches Arch. f. klin. Med. 1892. Taf. VIII, IX.

haben, welches an Stelle der Bindegewebsbündel getreten ist und in seinen Maschen nur zellige Elemente sehen lässt, ein Gegensatz zwischen Gewebe und Exsudat existirt nicht. Will man trotzdem an einem Exsudat festhalten, so kann es sich nur um ein solches handeln, welches von dem Gewebe vollständig aufgesogen wird; man müsste annehmen, dass die Fasern des Gewebes nicht nur von dem Exsudat umspült, sondern auch von demselben durchtränkt werden, dabei würde es aber immerhin schwer verständlich bleiben, dass bei eintretender Gerinnung Bindegewebsfasern und Fibrinfasern sich nicht mehr unterscheiden lassen, wie in Fällen evidenter fibrinöser Exsudation, sondern beide gemeinsam zu einer homogenen, glänzenden Masse erstarren. Das Zustandekommen der letzteren würde sich jedoch leicht erklären, wenn wir uns vorstellen, dass das Gewebe sich bei dem Vorgange keineswegs passiv verhält, sondern vielmehr mit dem Auftreten einer gesteigerten Transsudation aus den Gefässchen zugleich eine chemische Umwandlung seiner Substanz erleidet, ebenso wie wir bei der amyloiden Degeneration des Bindegewebes einen in der Grundsubstanz desselben stattfindenden chemischen Umsetzungsprozess anzunehmen gezwungen sind. Auch wäre wohl einiger Werth darauf zu legen, dass bei der Diphtheritis sowohl, wie bei verwandten nekrotisirenden Entzündungen die beschriebene Veränderung sich fast immer auf einen scharf begrenzten Oberflächenbezirk, sowie auf einige tiefer gelegene, gleichfalls scharf abgegrenzte, isolirte Inseln beschränkt, während sich von einer einfachen Exsudatinfiltration eine mehr diffuse Ausbreitung erwarten liesse.

Ich finde bei den Anhängern der Exsudationslehre nirgends eine Aufklärung, welche mir über die geäusserten Bedenken hinweghilft. Die beschriebene Substitution eines homogenen, glänzenden Balkenwerks an Stelle der früheren Bindegewebsgrundsubstanz lässt sich, wie mir scheint, weder mit Cohnheim[1]) aus einer „innigen Durchmischung des Todten mit dem (aus den Gefässen stammenden) Entzündungsprodukt", noch im Sinne neuerer Untersucher[2]) des diphtheritischen Prozesses daraus be-

[1]) Cohnheim, Handb. d. allgem. Pathologie. 2. Aufl. I. S. 569.

[2]) Middeldorpf und Goldmann, Unters. über Croup und Diphtherie. 1891.

greifen, dass „sich Fibrin auf nekrotische Bindegewebsfasern niederschlägt", denn in dem einen, wie in dem anderen Falle müssten die Bindegewebsfasern, wenn ihre Veränderung nur in einer Nekrose bestände, kenntlich bleiben. Wenn dagegen Weigert[1]) für die von ihm als ächte Diphtherie bezeichneten Krankheitsprozesse eine „Coagulationsnekrose" für charakteristisch erklärt und dieselbe so definirt, dass dabei „eine, durch die durchströmende Lymphe bewirkte Coagulation des absterbenden Gewebes des Schleimhautstroma" stattfindet, so sind diese Worte vielleicht so zu verstehen, dass er ebenso, wie ich es oben dargestellt habe, eine Umwandlung der fasrigen Intercellularsubstanz in eine, geronnenem Fibrin ähnliche Masse gelten lässt.

Von einem ganz verschiedenen Standpunkte aus haben, wie bekannt, einige Forscher den Versuch gemacht, die zelligen Elemente für die Entstehung fibrinähnlicher Membranen aus Bindegewebstheilen verantwortlich zu machen. Als Vertreter dieser Ansicht sind insbesondere v. Recklinghausen[2]) und Oertel[3]) aufgetreten. Ersterer stellt in seinem Handbuche, S. 408, für die von ihm als „Hyalin" bezeichneten Bildungen im Allgemeinen den Satz auf, „dass sie in ihrem Haupttheil aus dem Zellprotoplasma herstammen, möglicherweise erst unter Aufnahme von Eiweisskörpern, welche sich in Lösung befinden und den Protoplasmaprodukten vom Blute aus zugeführt werden, zur vollen Grösse gelangen; die Umwandlung des Zellprotoplasma zum Hyalin erfolgt aber der Art, dass die zellige Textur, die Sonderung in einzelne Zellen aufgehoben wird, dass mit anderen Worten ein Zusammenschweissen der Bestandtheile benachbarter Zellen stattfindet; die übrigen Baustoffe der Zellen, die verschiedenartigen Körnchen des Zellprotoplasma, namentlich aber die Zellkerne gehen verloren — —". Mit Beziehung auf die Diphtheritis äussert sich sodann derselbe Autor auf S. 413 in folgender Weise: „hyaline Balken von knorriger Gestalt, ähnlich den Korallenstöcken, machen die Hauptmasse der diphtheritischen Pseudomembranen erster Bildung aus — soweit sie an der Stelle

[1]) Weigert, Ueber patholog. Gerinnungsvorgänge. Dieses Archiv. Bd. 79. S. 113. 1880.

[2]) v. Recklinghausen, Handb. der allgem. Pathologie. 1883.

[3]) Oertel, Die Pathogenese der epidemischen Diphtherie. 1887.

der Epithelschicht liegen, bieten sie eine deutliche Beziehung zu den Epithelzellen dar — — die analogen Balkenwerke in dem diphtheritisch infiltrirten Bindegewebe der Schleimhaut könnten ihren Ursprung einem Material verdanken, welches aus dem Epithelstratum in das Bindegewebe eingeschoben, etwa in halbflüssigem Zustande hineingepresst wäre; in Rücksicht auf die analogen Massen, auf die hyalinen Balken in dem Gewebe der Lymphdrüsen und der Tuberkel wird man aber eher die vor der Diphtheritis schon vorhandenen Rundzellen, sowie die neu auftretenden Wanderzellen als die Lieferanten des die Balken aufbauenden Hyalins ansehen dürfen." Mit dieser Darstellung Recklinghausen's stimmt im Wesentlichen auch diejenige seines Schülers Peters überein, indem derselbe (a. a. O.) sich für das Entstehen der „hyalinen" Membranen aus verschiedenen Zellarten, nehmlich aus „Epithelzellen, präformirten Zellen des Bindegewebes, Elementen der Gefässwand, farblosen Blutzellen und Eiterzellen, gleichviel welchen Ursprungs" ausspricht. Etwas anders lauten dagegen die Resultate Oertel's; nach seiner Beschreibung (S. 24—29) bilden sich in dem Schleimhautgewebe Heerde von „grossen Rundzellen", in denen alsbald degenerative Vorgänge eintreten, unter „Zerschnürung und Decomposition" der Kerne entstehen aus diesen Heerden farblose, detritusähnliche, feinkörnige Massen, welche später „netzförmige Gruppirung der Körnchen und Gerinnungsfiguren von theilweise eigenthümlichem Glanze" zeigen; schliesslich soll sich der ganze Heerd zu einer hyalinähnlichen Substanz umwandeln, welche „eine geronnene Masse in Form eines engmaschigen Netz- und Balkenwerks darstellt von ähnlicher Beschaffenheit, wie die diphtheritische Pseudomembran", letztere Umwandlung wird von Oertel auf eine „Wechselwirkung der Gewebsflüssigkeit und entzündlich exsudirter Lymphe" zurückgeführt, ausserdem aber auch einer eigenthümlichen Metamorphose des Bindegewebes Erwähnung gethan. „Die einzelnen Bindegewebszüge erscheinen verdickt, aufgequollen, mit gerinnfähiger Substanz infiltrirt oder in solche umgewandelt und bis weit hinab von jenem eigenthümlichen Glanze, welcher diphtherische Exsudationen auszeichnet."

Wie man aus diesen Citaten ersieht, besteht der wichtigste Unterschied zwischen den Ansichten v. Recklinghausen's und

Oertel's darin, dass ersterer die Entstehung des im Bindegewebe auftretenden glänzenden Balkenwerks aus einer hyalinen Substanz ableitet, die von gewissen Zellen, sei es Epithelzellen oder den Zellen des Bindegewebes aus, in letzteres hineingepresst wird und es infiltrirt, Oertel dagegen aus zelligen Anhäufungen im Gewebe, welche in eigenthümlicher Weise zuerst körnig, dann hyalin degeneriren. Ich bekenne, dass mir weder Bilder begegnet sind, welche eine Ausscheidung hyaliner Substanz von Seiten der im Bindegewebe gelegenen Zellen (von den Epithelzellen sehe ich ab, da unzweifelhaft dieselbe Veränderung auch an epithelfreiem Bindegewebe zu beobachten ist) erkennen lassen, noch auch körnige oder hyaline Heerde, welche aus einer Degeneration angehäufter Zellen entstanden wären. Vor Allem aber muss ich hervorheben, dass eine Infiltration und Durchtränkung des Bindegewebes durch eine von den Zellen producirte hyaline, halbflüssige Substanz im Sinne v. Recklinghausen's eben so wenig, wie mir scheint, das vollständige Verschwinden der fibrillären Struktur des Gewebes und das ganz homogene, glasige Aussehen desselben erklären dürfte, wie die Infiltration mit einem aus den Blutgefässen stammenden gerinnenden Exsudat. Aus dem von Oertel beschriebenen Befunde würde sich aber zunächst nur eine Einlagerung hyaliner Heerde zwischen den Faserzügen der Grundsubstanz ableiten lassen, für die Erklärung des Auftretens hyaliner Massen an Stelle derselben würde immer nur seine erwähnte Angabe, dass die Bindegewebszüge verdickt, aufgequollen, mit gerinnungsfähiger Substanz infiltrirt oder in solche umgewandelt erscheinen, zu verwerthen sein, obwohl er gerade diesem Befunde nur eine untergeordnete Bedeutung beizulegen scheint. Dass man sich bei der hier von Oertel aufgestellten Alternative der Infiltration oder Umwandlung der Bindegewebszüge für letztere wird entscheiden müssen, brauche ich nicht nochmals zu begründen; wer behaupten wollte, dass es sich nur um eine Infiltration des Gewebes mit einer faserstoffähnlichen Substanz handelt, wird den Beweis dafür erbringen müssen, dass die Bindegewebsfasern in den erkrankten Gewebstheilen sich noch erhalten haben und nur scheinbar untergegangen sind, eine Annahme, zu der wir einstweilen eben so wenig berechtigt sind, als bei der amyloiden Degeneration des Bindegewebes.

3. Die Endocarditis.

In meinem schon mehrfach citirten Aufsatze im Archiv f. mikr. Anat. Bd. XVIII theilte ich die Beobachtung mit, dass „sich in der Substanz mancher Vegetationen der Herzklappen bei sogen. verrucöser Endocarditis und zwar in der Basis derselben eine Gewebsstruktur findet, welche die Annahme nahe legt, dass es sich hier um ein entzündlich gewuchertes Klappengewebe handelt, welches die fibrinoide Metamorphose eingegangen", wobei ich auf die Schwierigkeit der Unterscheidung von aufgelagerten thrombotischen Faserstoffmassen hinwies. Fortgesetzte Untersuchungen dieser Verhältnisse gestatten mir jetzt, mich mit grösserer Bestimmtheit auszudrücken. Besonders günstige Objecte lieferten mir Fälle ganz frischer Endocarditis, bei welchen die „Efflorescenzen" in Form kleinster Körnchen oder niedriger, leistenförmiger, die Schliessungslinien einnehmender Leisten von etwas rauher Oberfläche auftraten. Bei Behandlung dünner Schnitte von solchen Klappen mit Pikrocarmin nach der beschriebenen Methode liess sich hier mit Sicherheit erkennen, dass diese Körnchen oder Leisten nur zum kleinsten Theile von der Oberfläche aufgelagerten Massen gebildet wurden, dass vielmehr das Klappengewebe selbst an ihrer Bildung einen wesentlichen Antheil hatte und zwar war es nicht etwa ein zellreiches, junges Granulationsgewebe, welches nach oben emporwucherte, wie es in späteren Stadien bekannter Weise geschieht und als ein der Organisation von Gefässthromben analoger Prozess beschrieben worden ist, sondern es zeigte sich vielmehr ein aus breiten, glänzenden, homogenen Bändern zusammengesetztes und durch seinen geringen Gehalt an zelligen Elementen ausgezeichnetes Gewebe, welches aus den Klappen gewissermaassen hervorquoll und nach unten in das mehr oder weniger zellig infiltrirte, fibrilläre Klappengewebe ohne bestimmte Grenze überging. Die darüber gelagerten Faserstoffniederschläge erschienen in diese gequollenen, an der Oberfläche zerklüfteten Gewebstheile eingefilzt und trennten sich nirgends glatt von denselben ab. Bei genauerer Betrachtung der Verbindung dieser die Basis der „Efflorescenzen" darstellenden Theile mit dem darunter gelegenen Klappengewebe zeigte sich ferner, dass die erwähnten glänzenden

Bänder sich bis unter das Niveau der Klappenoberfläche in die Tiefe erstreckten und sich bisweilen deutlich in fibrilläre Bindegewebsbündel nach unten hin fortsetzten, dass ferner auch in der nächsten Umgebung der „Efflorescenzen“ dieselbe Veränderung des endocardialen Bindegewebes Platz gegriffen hatte, indem sich auch hier unterhalb der noch intact erscheinenden glatten Oberfläche ein Streifen von charakteristischem, homogenem, glänzendem Aussehen vorfand, der sich unmittelbar in die Bänder des über die Oberfläche hervorgequollenen Theiles verfolgen liess. Die durch die Pikrocarminbehandlung hervorgerufene gelbe Färbung der degenerirten Bindegewebsbündel zeigt sich auch hier als ein nicht zu unterschätzendes Hülfsmittel der Untersuchung. Viel schwieriger scheint mir die richtige Beurtheilung in weiter vorgeschrittenen Fällen, doch muss ich nach meinen Beobachtungen behaupten, dass sich im späteren Verlaufe der Erkrankung ganz ähnliche Veränderungen anschliessen, wie sie oben für die Entzündungen der serösen Häute beschrieben wurden; die Entwickelung eines jungen, unterhalb der degenerirten Theile emporwachsenden Granulationsgewebes führt zu einer Emporhebung und Durchwachsung desselben, die einzelnen glänzenden Bänder werden in Folge dessen mehr und mehr aus einander gedrängt und verlieren auch allmählich ihr charakteristisches Aussehen in Bezug auf Form und Beschaffenheit und ihre sichere Unterscheidung von den mehr körnig erscheinenden thrombotischen Auflagerungen hört auf. — Ich füge nur hinzu, dass die in mehreren Fällen der beschriebenen Art recenter Endocarditis ausgeführte bakteriologische Untersuchung ein negatives Resultat ergab.

Eine der gegebenen Beschreibung völlig entsprechende Darstellung der Veränderungen bei verrucöser Endocarditis habe ich in der Literatur nicht gefunden, dagegen giebt Orth in seinem Handbuche (S. 188) bei Besprechung der ulcerösen, mykotischen Entzündungen Folgendes an: „um die Mikroparasiten herum hat das Klappengewebe in Carmin nur eine verwaschen röthliche Färbung angenommen, es zeigt eine undeutliche Streifung, aber keine Spur von Kernen; in Pikrocarmin wird dasselbe gelblich gefärbt und hat sonach offenbar dieselbe fibrinoide Umwandlung erfahren, welche das Schleimhautgewebe bei der

diphtherischen Entzündung erfährt; erst weiterhin folgt im Klappengewebe eine starke zellige Infiltration, welche am reichlichsten dicht an der kernlosen Stelle ist". Die Angaben Orth's über die „granulirende productive Endocarditis" (a. a. O. S. 178) stimmen mit meinen Beobachtungen zwar insoweit überein, als er ebenfalls ausdrücklich einen Vergleich mit der granulirenden Pericarditis heranzieht, eine Differenz besteht jedoch darin, dass er die von mir als Produkte fibrinoider Degeneration beschriebenen, das Granulationsgewebe überdeckenden Massen nicht von aufgelagertem Fibrin trennt, sondern demselben zurechnet.

4. Die Entzündungen der Synovialhäute.

Die sehr umfangreichen Fibrinbildungen, welche an der Innenfläche der Sehnenscheiden und Schleimbeutel, seltener der Gelenke bei chronischen, insbesondere tuberculösen Entzündungen auftreten und in vielen Fällen mit der eigenthümlichen Erscheinung sogen. Corpuscula oryzoidea verbunden sind, haben in neuerer Zeit ziemlich zahlreiche Untersucher beschäftigt und zwar war es auch hier wieder die Frage, ob das Fibrin aus einem Exsudat stamme oder ob es von einer Gewebsdegeneration abzuleiten sei, welche man zu entscheiden sich bemühte. Die von Hoeftmann und mir[1]) gegebene Darstellung, nach welcher gerade an diesem Material mit besonderer Evidenz eine fibrinoide Umwandlung der inneren Gewebsschichten der Sackwand sich verfolgen lässt, hat sich zwar zum Theil der Zustimmung späterer Untersucher [Schuchardt[2]), Goldmann[3]), Garré[4])] zu erfreuen gehabt, andererseits ist aber auch ein sehr bestimmter Widerspruch von mehreren Seiten zu Tage getreten und gerade die letzte, diesen Gegenstand betreffende grössere Arbeit von Riese[5]) vertritt den ganz entgegengesetzten Standpunkt, dass

[1]) a. a. O. und Höftmann, Diss. Königsberg 1876.

[2]) Schuchardt, Reiskörperbildungen in Sehnenscheiden und Gelenken. Dieses Archiv. Bd. 114. 1888.

[3]) Goldmann, Reiskörperhaltiges Hygrom der Sehnenscheiden. Ziegler's Beitr. VII. 1890.

[4]) Garré, Primäre tuberc. Sehnenscheidenentzündung. Beitr. zur klin. Chir. VII. 1891.

[5]) Riese, Reiskörperchen in tuberculös erkrankten Synovialsäcken. Habilitationsschrift. Würzburg 1895.

es sich bei den genannten pathologischen Produkten im Wesentlichen um Fibrinniederschläge aus der Synovia, somit also um eine fibrinöse Exsudation handle, womit eine Rückkehr zu älteren, ihrer Zeit allgemein gültigen Anschauungen gegeben ist.

Da ich meine früher geäusserte Ansicht bei vielfach wiederholter Prüfung hieher gehöriger pathologischer Objecte ausnahmslos bestätigt fand und die von den Gegnern angeführten Gründe nicht für beweiskräftig halten kann, so mögen hier noch einige Bemerkungen als Ergänzung der früher von mir gegebenen Beschreibung Platz finden.

Alle Beobachter, wenn ich ihre Angaben richtig verstehe, stimmen darin überein, dass die Substanz der Reiskörper keinen wesentlichen Unterschied darbietet gegenüber gewissen, diffus über die Innenfläche der Sackwand ausgebreiteten, fibrinösen Massen und dass der Ursprung beider auf dieselbe Quelle zurückgeführt werden muss, es wird daher genügen, hier einfach von den letzteren zu sprechen. Dieselben schlechtweg als „Auflagerungen von Fibrin“ auf die Wand in dem Sinne, dass sie stets durch eine scharfe lineare Grenze von diesem geschieden werden, zu bezeichnen, geht schlechterdings nicht an; auch die Beschreibungen und Abbildungen von Riese lassen keinen Zweifel darüber, dass vielmehr Fibrin und Gewebe in einander greifen können und dass die Grenze eine sehr unregelmässige und nicht immer scharf gezeichnete ist. Ich muss es nach meinen Präparaten sogar als einen ganz regelmässig wiederkehrenden Befund betrachten, dass eine Uebergangszone zwischen „Auflagerungen“ und Gewebe besteht, indem die in den obersten Schichten dicht zusammengelagerten hyalinen Bänder und Klumpen nach abwärts mehr und mehr durch ein zwischen dieselben sich einschiebendes, meistens ziemlich zellenreiches Gewebe aus einander gedrängt werden und sich zuletzt in vereinzelt liegende, von letzterem rings umschlossene hyaline Bänder und Schollen von geringerem Umfange verlieren, es existiren hier also kleinere und grössere hyaline Inseln inmitten des Gewebes, welche sich bei Pikrocarminfärbung durch eine gesättigte gelbe Färbung und starken Glanz sehr auffällig hervorheben.

Es ist versucht worden, dieses Bild mit der Lehre von einer Fibrinausscheidung auf der Innenfläche des synovialen Sackes

durch die Annahme in Einklang zu bringen, dass das anfänglich der Wandung aufgelagerte Fibrin im weiteren Verlaufe durch ein junges emporwachsendes Gewebe der Art durchsetzt wird, dass die ursprünglich zusammenhängende fibrinöse Schicht zersprengt und allmählich in einzelne, von einander isolirte, kleinere Ballen aufgelöst wird, dass hier also ein der Organisation eines Thrombus ähnlicher Prozess vorliegt. Eine genauere Betrachtung des Verhaltens der in den Inseln enthaltenen hyalinen Massen zu ihrer Umgebung lehrt jedoch, dass ein solcher Vergleich nicht zutrifft. Während das Fibrin des sich organisirenden Thrombus als eine Ausfüllungsmasse der Lücken zwischen den hineinwachsenden Bindegewebszügen erscheint und sein Verhältniss zu letzteren das einer innigen Contiguität ist, so lässt sich in unserem Falle eine wirkliche Continuität zwischen den hyalinen Bestandtheilen der fibrinähnlichen Heerde und dem umgebenden Gewebe feststellen, es gelingt häufig ganz unzweifelhaft zu sehen, dass, ähnlich wie ich es für die serösen Häute angegeben habe (Fig. 2 und 4), die hyalinen Massen, mögen dieselben nun als bandartige Streifen oder als schollige Bildungen auftreten, direct in die fibrillärstreifige Grundsubstanz der Umgebung übergehen, so dass die Fasern eines Bindegewebsbündels in einem hyalinen Streifen oder Klumpen sich unmerklich verlieren, mit anderen Worten die hyalinen Massen stellen sich auch hier als aufgequollene und homogen gewordene Theile der fibrillären Grundsubstanz dar.

Wenn wir somit von der Erklärung des beschriebenen Bildes aus einem Fibrinniederschlage auf die Oberfläche der Wandung absehen müssen, so genügt andererseits auch die Annahme einer fibrinösen Exsudation innerhalb des Gewebes, einer fibrinösen Infiltration desselben nicht. Wie ich bereits oben erörtert habe, spricht wenigstens das vollständige Aufgehen der fibrillären Gewebsstruktur in der Bildung einer durchaus homogen und strukturlos erscheinenden hyalinen Masse viel mehr zu Gunsten einer Veränderung, welche in den Gewebsfasern selbst eintritt, als für eine einfache Durchtränkung des Gewebes mit einem gerinnenden Exsudat. Auch ist bisher von keiner Seite der Beweis dafür versucht worden, dass in den hyalin erscheinenden Massen die

Bindegewebsfasern persistiren, wie es im letzteren Falle zu erwarten wäre.

Zu geringe Beachtung hat bisher meines Erachtens das Verhalten des Endothels gefunden. Bestimmte Angaben darüber macht von den neueren Untersuchern nur Riese, dem offenbar ein besonders gut conservirtes Material vorgelegen hat. Aus seinen Präparaten geht nun die sehr bemerkenswerthe Thatsache hervor, dass sich über die freie Oberfläche der dem Gewebe anhaftenden fibrinösen Massen öfters eine gut ausgebildete Endotheldecke von der Umgebung aus verfolgen lässt, während sich dagegen eine solche Zellschicht nirgends als Grenze zwischen Fibrin und Gewebe zeigt. Diese Beobachtung stimmt überein mit einer älteren Angabe von Michon[1]), welcher ebenfalls ein die amorphen Massen deckendes „Epithel" gefunden haben will, und mit Höftmann's Beobachtung (a. a. O.), dass einzelne Corpuscula oryzoidea einen „epithelartigen" Ueberzug an ihrer Oberfläche zeigen. Wenn nun Riese die von ihm festgestellte Thatsache dahin interpretirt, dass sich von der Umgebung aus das wuchernde Endothel über die fibrinösen „Auflagerungen" herüberschiebe, und wenn er stillschweigend voraussetzt, dass das ursprünglich an diesen Stellen vorhandene Endothel verloren gegangen ist, so muss die Berechtigung dieses Erklärungsversuches um so zweifelhafter erscheinen, als es uns, wie oben gezeigt worden, gelungen ist, bei ganz frischen Entzündungen seröser Häute die Existenz eines Epithels über der fibrinösen Pseudomembran nachzuweisen.

Erklärung der Abbildungen.

Tafel VII.

Fig. 1. Beginnende fibrinöse Pleuritis von einem Falle frischer croupöser Pneumonie. Bei a, a, a, a' fibrinoide Degeneration der oberflächlichen Bindegewebsschicht der Pleura an einzelnen, umschriebenen Stellen. Unter der Pleura ist das hepatisirte Gewebe der Lunge sichtbar.

[1]) Michon, Thèse au concours des tumeurs synoviales. Paris 1857.

Fig. 2. Die Stelle a' des vorigen Präparats bei stärkerer Vergrösserung. Bei b deutlicher Uebergang eines fibrillären Bindegewebsbündels in den durch die fibrinoide Degeneration aufgequollenen Theil a.

Fig. 3. Fibrinöse Pleuritis über einem tuberculös erkrankten Lungentheil. a fibrinoide Schicht der Oberfläche mit deutlicher lämellöser Schichtung, die oberen Lamellen in der Ablösung begriffen, zum Theil stark geschlängelte Bänder darstellend. b Uebergang in das tiefere, nicht degenerirte Gewebe.

Fig. 4. Von demselben Objecte eine andere Stelle bei stärkerer Vergrösserung. Partielle fibrinoide Aufquellung eines Bindegewebsbündels.

Fig. 5. Acute fibrinöse Pericarditis mit Uebergang in Granulationswucherung. a wucherndes Granulationsgewebe. b, b, b die durch dasselbe aus einander gedrängten und emporgehobenen fibrinoiden Theile der Oberfläche, als lange, gewundene Bänder sich darstellend.

Fig. 6. Wandung einer frischen tuberculösen Caverne. a Eiterkörperschicht an der Innenfläche. b fibrinoide, aus längs- und quergetroffenen Balken zusammengesetzte Schicht. c Granulationsgewebe. d Uebergang der fibrinoiden Bälkchen in die fasrige Grundsubstanz des Granulationsgewebes.

Fig. 7. Diphtheritische Nekrose der Uvula. a Eiterzellenschicht. b fibrinoide Schicht, aus einem dichten Balkenwerk fibrinoider Bänder bestehend. c entzündlich infiltrirtes Schleimhautgewebe. d Uebergang der fibrinoiden Theile in das fibrilläre Schleimhautstroma.

X.

Ein Fall von Lymphcyste des Ligamentum uteri latum.

Beitrag zur Kenntniss von den abdominellen Lymphcysten.

(Aus der Universitäts-Kinderklinik zu Heidelberg.
Director: Prof. Dr. O. Vierordt.)

Von Dr. Victor Lion,
Arzt aus Mannheim.

(Hierzu Taf. VIII.)

Wenn auch die Literatur der letzten Jahre und besonders der allerneuesten Zeit eine grössere Reihe von Beobachtungen über Lymphcysten in der Abdominalhöhle aufweist, wie dies die am Schlusse aufgeführte Casuistik darthut, so ist doch volle Klarheit über dieses Thema noch nicht geschaffen, und noch immer haben wir die Verpflichtung, jeden einzelnen Fall der Art zu publiciren, um so aus der Casuistik allmählich ein bestimmtes Krankheitsbild zu erhalten. Und dass noch Dunkelheit auf dem Gebiet gerade dieser cystischen Bildungen herrscht, erkennt man daraus, dass auch neuere Werke über Pathologie und Chirurgie diese einst wohl nur wissenschaftliches, aber bei dem derzeitigen Stand der chirurgischen Technik heute auch grosses praktisches Interesse beanspruchenden Tumoren nur äusserst kurz abhandeln.

So berichtet Ziegler[1] bei der Lehre von den Geschwülsten speciell des Lymphgefässsystems nur kurz, dass chylushaltige Chylangiome — die wir ja principiell nicht von den Lymphcysten trennen — im Gebiet der Darmwand und des Mesenteriums vorkommen, und ferner, dass cystische Lymphangiome des Peritonäums sehr selten sind. Auch Thoma[2] verzeichnet nur, dass auch am Mesenterium und anderen Theilen des Peritonäums Lymphangiome vorkommen. Desgleichen erwähnen Orth[3] und Peerls[4] nur ganz kurz als seltene Neubildung des Bauchfells

das Chylangioma cavernosum. Ebenso findet man die Lymphcysten auch in den erst kürzlich erschienenen „Ergebnissen der allgemeinen pathologischen Morphologie und Physiologie“ von Lubarsch und Ostertag[5] nur angedeutet.

In den chirurgischen Lehrbüchern finde ich diese Bildungen bei Hueter und Koenig nicht, bei Tillmanns[6] nur das Chylangioma cavernosum und die Chyluscysten des Mesenteriums genannt.

Es dürfte deshalb von gewissem Werthe sein, einen den oben genannten Beobachtungen sich anschliessenden Fall zu veröffentlichen, der im Laufe des Sommers an der Heidelberger Universitäts-Kinderklinik zur Beobachtung kam und dort operirt wurde — um so mehr, als derselbe sich durch seinen Sitz von allen bis jetzt bekannten Fällen — soweit ich sie aus der mir zugänglichen Literatur ermitteln konnte — unterscheidet und auch in pathologisch-anatomischer Hinsicht mancherlei Interessantes bietet.

Es handelt sich um die:

3½jährige Kaufmannstochter H. St., die am 3. Juli 1895 in die Klinik eintrat.

Die Anamnese ergiebt keinerlei hereditäre Belastung. Die beiden ersten Lebensjahre soll das Kind stets gesund gewesen sein. Es hat leicht laufen gelernt und ohne Beschwerden gezahnt. Seit 1½ Jahren bemerken die Eltern, dass der Leib des Kindes, das zu dieser Zeit Scharlach und sofort darauf Rötheln gehabt hatte, allmählich immer „dicker“ wurde und bis jetzt noch immer an Umfang zunehme. Irgend welche Ursache wissen sie nicht anzugeben. Während der ganzen Zeit war Stuhl und Urin bei dem Kinde häufig angehalten. Es hatte Schmerzen beim Uriniren und liess jedesmal nur wenig Urin. Ueber Schmerzen im Leib hat Pat. nicht geklagt, bis sie vergangene Weihnachten mit „Hitze“ erkrankte, wobei sie starke Schmerzen im Leib hatte. In der letzten Zeit nun habe das Kind bedeutend abgenommen, besonders seien die Beine sehr abgemagert.

Status bei der Aufnahme: Das für sein Alter recht grosse Kind zeigt schlaffe Musculatur und sehr geringes Fettpolster. Keine Oedeme. Keine äusseren Zeichen von Lues oder Scrofulose.

Die Haut ist von blasser Farbe, das Gesicht lebhaft geröthet, von relativ frischem Aussehen. Auch die Schleimhäute sind keineswegs stark anämisch.

Die Rachengebilde sind stark geröthet, die rechte Tonsille etwas hypertrophisch.

Die occipitalen Lymphdrüsen sind gering, die inguinalen etwa bis Bohnengrösse geschwollen.

Das Knochensystem zeigt keine Besonderheiten.

Auch die Lunge bietet normalen Befund; vordere Grenze V., hintere beiderseits X. Rippe. Ueberall sonorer Schall, nirgends Dämpfung. Athemgeräusch pueril, hinten besonders links vereinzelte grossblasige, feuchte Rasselgeräusche.

Das Herz ist stark überlagert. Der Spitzenstoss ist hebend, etwas nach links verdrängt, bis über die Mammillarlinie hinaus fühlbar. Die Töne sind rein, der 2. Aortenton etwas accentuirt.

Das Abdomen ist gleichmässig stark aufgetrieben, der Nabel deutlich vorgewölbt. In Rückenlage ist die Bauchform von oben her etwas abgeplattet und nach beiden Seiten — vollkommen symmetrisch — etwas überhängend. In rechter oder linker Seitenlage ändert sich die Gestalt des Leibes derart, dass die jeweils obere Seite abgeplattet und die untere stärker vorgetrieben erscheint. In analoger Weise zeigt sich bei aufrechter Stellung der Pat. oder beim Sitzen die untere Partie stärker vorgewölbt. Auf den Bauchdecken, die sehr fettarm sind und stark gespannt, sind die Venae epigastr. sup. mässig erweitert, die inf. etwas deutlicher sichtbar. Dagegen ist keine Spur von Caput medusae zu bemerken. An der linken Bauchseite fallen 2 kleine Narben auf, die zunächst als möglicherweise von Punctionen herrührend angesehen wurden. Doch sind solche nach den nachträglichen Erhebungen als absolut ausgeschlossen zu betrachten.

Die Mensuration ergiebt (im Liegen) einen Nabelumfang von 75 cm und einen grössten Umfang des Abdomens, etwa 5 cm oberhalb des Nabels, von 79 cm. Die Percussion ergiebt vorn durchweg Dämpfung, mit Ausnahme der Gegend über den linken unteren Rippen und dem linken Hypochondrium. Hier grenzt sich deutlich ein Raum mit helltympanitischem Schall mittelst einer nach rechts und unten convexen Linie ab, der wohl einem hohen halbmondförmigen Raum entspricht. In linker Seitenlage rückt die Grenze der Dämpfung etwas nach oben und links gegen die Zone des tympanitischen Schalls. In dieser Gegend treten zeitweise zwar schwache, aber immerhin deutliche peristaltische Bewegungen auf.

Fluctuation ist über der ganzen gedämpften Zone nachweisbar. Verschieblichkeit eines etwa vorhandenen Tumors besteht nicht.

Die Leber scheint nicht vergrössert; die Milz ist weder durch Palpation noch durch Percussion nachweisbar. In der Nierengegend besteht keinerlei Besonderheit.

Die Untersuchung per rectum mit einem Finger ergiebt nach vorn oben eine diffuse, mässige Resistenz, etwa entsprechend einer stark gefüllten Blase. Sonst ist nichts zu constatiren, insbesondere ist von den Genitalorganen nichts zu fühlen.

Untersuchung per vaginam unmöglich.

Der Stuhl ist angehalten. Der Urin reagirt sauer, ist von etwas rothgelber Farbe, hohem specifischem Gewicht (1032), doch ist kein Albumen, kein Zucker, auch keine Cylinder oder sonst etwas Pathologisches nachweisbar.

Bei der klinischen Vorstellung durch Herrn Prof. Vierordt am Tage nach der Aufnahme (4. Juli) wurde für die Diagnose in erster Linie die Möglichkeit eines Ovarialkystoms in Betracht gezogen, ferner Ascites durch Pfortaderstauung, entzündlich verwachsenes oder theilweise verwachsenes Exsudat und endlich congenitale Hydronephrose. Nach Erwägung der für und gegen die betr. Diagnose sprechenden Momente, die später ausführlicher zu betrachten sein werden, liess Herr Prof. Vierordt die Differentialdiagnose zwischen entzündlichem, theilweise verwachsenem Ascites und einem cystischen Tumor, voraussichtlich Ovarialkystom, offen, neigte aber mehr der letzteren zu. Es wird die Laparatomie beschlossen zunächst zu diagnostischen Zwecken, dann aber, um eventuell die Entleerung des Ascites, bezw. die Entfernung des Tumors anzuschliessen.

Die Ausführung der Operation musste jedoch vorläufig aufgeschoben werden, da das Kind während des Aufenthalts in der Klinik (am 7. Juli) an einer ohne Zweifel noch ausserhalb derselben acquirirten leichten Rachendiphtherie (mit positiv bacillärem Befund) erkrankte. Am 9. Juli wurde 1 Flasche Behring's Heilserum No. II injicirt. Nach dem Ablauf der Rachenaffection wurde am 22. Juli zur Operation geschritten. Der Status unmittelbar vor derselben war der gleiche, wie beim Eintritt, nur ist die Dämpfungsgrenze oben, bezw. der Beginn des tympanitischen Schalls etwas höher gerückt.

Die Operation wurde von Herrn Prof. Dr. Lossen ausgeführt.

Operationsgeschichte: Morphium-Chloroformnarkose. Nach gründlicher Desinfection der Bauchhaut wird zunächst ein nur etwa 5 cm langer Schnitt in der Mittellinie zwischen Nabel und Symphyse gemacht. Nach Durchtrennung der Bauchwand zeigt es sich, dass nicht Ascites, sondern eine grosse, dünnwandige Cyste vorliegt. Dieselbe wird mittelst eines feinen Troicarts pungirt und während des langsamen Abfliessens der gelblichen, fast undurchsichtigen Flüssigkeit allmählich mit der Hand durch die kleine Schnittöffnung herausgezogen, indem vereinzelt vorhandene Adhäsionen leicht gelöst wurden. Dabei trat plötzlich in der Narkose, die während der ganzen Operation äusserst schwierig zu unterhalten war, heftiges Erbrechen auf, in Folge dessen ein Stück Dickdarm, wohl Colon descendens, mit dem Rest der Cystenwand vor die Bauchwunde vorfiel. Da die Cystenwand an dieser Stelle dem Darm breit, ungefähr in einer Ausdehnung von 5—6 cm, adhärent war, so wurde, um weitere Zerrungen des Darms, die durch die Schwere des Cystensacks selbst veranlasst waren, zu vermeiden und dadurch dem Erbrechen Einhalt zu thun, die Cyste vor der adhärenten Stelle vielfach umstochen und abgetrennt, worauf der Darm alsbald in die Bauchhöhle zurückschlüpfte. Danach wird die Bauchwunde durch 5 tiefgreifende Entspannungs- und etwa 6 vereinigende Nähte geschlossen. Verband.

Dauer der Operation etwa 30 Minuten.

Die nachträglich gemessene Menge der entleerten Flüssigkeit betrug etwa 4800 ccm.

Verlauf: Nach der Operation hat Pat. während zweier Tage heftiges Erbrechen. Temp. 38°, Puls beschleunigt bis 160. Stuhl tritt bereits am 2. Tag spontan ein. Weiterhin ist das Allgemeinbefinden gut. Temperatur normal.

Am 8. Tage (30. Juli) Verbandwechsel. Die Wunde heilt reactionslos.

Am 3. August tritt wiederum eine leichte Angina (diesmal ohne bacillären Befund) ein. Pat. hat Fieber bis 39°. 6. August. Andauernd mässiges Fieber. Der Leib ist etwas aufgetrieben, deshalb Verbandwechsel. Die Wunde ist vollkommen normal. 9. August. Die Temperatur steigt auf 40,6. Rachengebilde vollkommen normal. Der Leib noch immer aufgetrieben, etwas empfindlich. Rechts unten in der Ovarialgegend leichte Dämpfung. Die Stühle sind dünn, schleimig. 10. August. Der Allgemeinzustand bedeutend gebessert. Die Temperatur fällt ab. Leib nur wenig empfindlich und nur noch wenig aufgetrieben. Stuhl dickbreiig. 15. August. Andauernd reactionsloser Verlauf der Wundheilung. 25. August. Das Allgemeinbefinden ist gut. Die Wunde vollkommen geheilt. Der Leib ist nicht aufgetrieben, nicht schmerzhaft. Es ist nirgends eine pathologische Dämpfung zu constatiren.

Pat. wird auf Wunsch der Eltern nach Hause entlassen, wobei denselben eingeschärft wird, das Kind noch weiterhin eine Leibbinde tragen zu lassen.

Wie ich zur Zeit der Abfassung dieser Arbeit von dem Hausarzte der kleinen Pat. erfahre, befindet sich dieselbe seit der Entlassung andauernd vollkommen gesund.

Da schon bei der kurz nach der Operation vorgenommenen flüchtigen chemischen Untersuchung des Cysteninhalts in der Klinik die Flüssigkeit von der bei Ovarialkystomen sonst beachteten abwich, war eine genaue chemische Analyse erwünscht. Diese wurde von Herrn Privatdocenten Dr. Gottlieb, Assistent am pharmakologischen Institut, in dankenswerthester Weise ausgeführt.

Die Flüssigkeit ist von gelblicher Farbe, trüb, nicht schleimig. Specifisches Gewicht 1020. Reaction deutlich alkalisch. Die Flüssigkeit enthält qualitativ:

Serumalbumin und Serumglobulin in reichlicher Menge. Im Sediment sind spärliche, aber deutliche Cholestearinkrystalle; mit Aether ausgeschüttelt ergeben 50 ccm der Flüssigkeit einen geringen Rückstand an deutlichen Cholestearinkrystallen und mässige Mengen von Fett.

Pseudomucin ist nicht vorhanden.

Nach Coagulation mit wenig Essigsäure in der Siedehitze ist im Filtrate nur sehr wenig mit Alkohol fällbare Substanz enthalten; dieselbe reducirt nach dem Trocknen u. s. w. mit HCl gekocht die Fehling'sche Lösung nicht. Kein Mucin. Spuren von Zucker.

[illegible]

[illegible]

[illegible]

Beide[14], sowie auch Atlee, Spencer Wells und Gusserow[15] Ovarialflüssigkeit von niederem spec. Gew. und spärlichem Eiweissgehalt beobachteten. — Dagegen zeigte der Inhalt unserer Cyste eine den Lymphflüssigkeiten sehr ähnliche Zusammensetzung, wie dies aus folgender Zusammenstellung ersichtlich werden dürfte.

In 1000 ccm unseres Cysteninhalts:

Spec. Gew.	Wasser	Trocken-rückstand	organ. Substanz	Asche	Eiweiss	Fett
1020	946,04	53,96	45,84	8,12	41,32	wenig
Lymphe (s. Gurlt[16]):						
1034	945,70	54,30	43,60	8,70	43,20	2,3
Lymphe vom Menschen (Mittelzahl):						
—	945,75	54,25	46,40	7,75	45,56	—
Inhalt einer Lymphangiektasie (untersucht von Latschenberger[17]):						
—	933,2	66,8	58,7	8,1	41,2	17,5
Inhalt eines Lymphangioma cystoides (untersucht von Ludwig[18])						
—	933,0	67,0	58,4	8,6	59,1	Spur.

Zum weiteren Vergleich füge ich noch die hier speciell interessirenden chemischen Untersuchungen von Lymphcysten an, deren es nach den neuesten Angaben von Zeynek[19] bis jetzt in der Literatur 3 geben soll, denen er selbst noch 2 Analysen aus dem Laboratorium für medicinische Chemie in Wien zufügt.

Die erste dieser Untersuchungen stammt von Ludwig und betrifft die von Winiwarter mehrfach durch Punction gewonnene Flüssigkeit eines Chylangioma cavernosum in abdomine eines 4monatlichen Kindes (siehe Casuistik: Fall 10). Die Flüssigkeit ist geruchlos, hat milchartiges Aussehen, reagirt alkalisch. Specifisches Gewicht 1012. Sie enthält geringe Mengen Fibrin; Serumalbumin und eine geringe Menge Globulin. Ferner Fett, Zucker, Seifen und ein Gemenge von anorganischen Salzen. Quantitativ in 1000 ccm: Eiweiss 45,01, Fett 36,8, Zucker 0,2.

Eine zweite Analyse ist von Preusche[20] veröffentlicht. Die untersuchte Flüssigkeit entstammte einer angebornen Lymphcyste des Halses und war ebenfalls durch Punction gewonnen. Sie war gelb, etwas trüb, geruchlos. Reaction alkalisch. Specifisches Gewicht 1019. In 1000 ccm: Trockenrückstand 43,65, organ. Substanz 34,92, Asche 8,7, Eiweisskörper 33,65. Eine zweite Punction, 8 Tage später, ergab eine Flüssigkeit, die in ihrer Zusammensetzung fast nicht von der ersten abwich.

Als letzte Untersuchung bezeichnet Zeynek die der von Killian beobachteten Cyste (siehe Casuistik, Fall 18). Dieselbe ist jedoch nur ganz allgemein ausgeführt, ohne genauere quali-

tative und quantitative Analyse, so dass man sie wohl nicht hierzu zählen darf, um so mehr als derartig kurze Untersuchungen mit einer grossen Reihe der Flüssigkeiten der beschriebenen Lymphcysten angestellt sind. Die beiden neuen Analysen betreffen 2 sonst wohl nicht veröffentlichte Fälle, deren Krankengeschichten ich unten (Casuistik, Fall 40 und 41) kurz folgen lasse.

Bei dem ersten handelt es sich um eine Mesenterialcyste eines 59jährigen Mannes, bei dem anderen um einen Abdominaltumor eines 5monatlichen Mädchens, der 2mal pungirt wurde. Analyse des ersten Falls: 2¼ Liter leicht gelb gefärbter Flüssigkeit. Reaction deutlich alkalisch. Spec. Gew. 1014. Mit Essigsäure gekocht reichlich Coagulation. Im Abdampfungsrückstand des alkoholischen Filtrats eine nicht unbedeutende Menge von Seifen; kein Zucker. Dagegen reducirte die ursprüngliche Flüssigkeit in geringem Maasse Fehling. Cholestearin, Spuren von Lecithin. Quantitativ in 1000 ccm: Trockenrückstand 148,87, Asche 9,08, Eiweiss 50,69, Fett 80,24. Analyse des zweiten Falles: Die Flüssigkeit ist dünnflüssig, milchig, bis auf einen leisen graugelben Stich, fast geruchlos, von alkalischer Reaction. Spec. Gew. 1014. Mit Essigsäure coagulirt die Flüssigkeit beim Kochen. Sie enthält Seifen und Zucker. Im Fett Cholestearin und Lecithin. Quantitativ enthalten 1000 ccm Flüssigkeit: Trockenrückstand 74,63, Asche 7,64, Eiweiss 37,94, Fett 23,12. Die zweite Punctionsflüssigkeit zeigte sich qualitativ mit der ersten genau übereinstimmend; quantitativ enthielt sie: Trockenrückstand 90,67, Asche 8,04, Eiweiss 40,66, Fett 41,0.

Man wurde also schon durch diese chemische Untersuchung der Flüssigkeit und den Vergleich mit bekannten Analysen mit grösster Wahrscheinlichkeit auf die Diagnose „Lymphcyste" hingewiesen; allerdings nur mit Wahrscheinlichkeit, was besonders im Hinblick auf die später zu erörternde Frage der Probepunction von Bedeutung ist.

Eine sichere Diagnose konnte selbstverständlich nur die pathologisch-anatomische Untersuchung der Cyste bringen, die ich im pathologischen Institut unter gütiger Leitung des Herrn Geheimrath Arnold ausführte.

Makroskopisch erweist sich der Tumor als ein grosser, schlaffer Sack, von dessen Wandung ein Theil, wohl der dem Colon adhärente, fehlt. Die Wand ist ziemlich dünn, stellenweise deutlich durchscheinend und sowohl an der Aussen- als Innenfläche von glatter Beschaffenheit. Die ganze Oberfläche ist von einer feinen Serosa überzogen. An der Aussenfläche bemerkt man einige der Wand aufsitzende, kleine Nebencystchen, die mit der grossen Cyste communiciren, was an der Innenfläche auch deutlich zu sehen ist.

Auf Durchschnitten der Wand sind kleine, verschiedenartig gestaltete Hohlräume von verschiedenem Caliber zu erkennen.

Zur mikroskopischen Untersuchung wurde nun der Tumor, da, wie erwähnt, die Wahrscheinlichkeit einer Lymphcyste vorlag, besonders sorgfältig behandelt. Hatte doch gerade Heinrichs in einem „Beitrag zur Lehre von den Mesenterialcysten“ [21] vor Kurzem nachgewiesen, dass der Satz von der Lehre der Endothellosigkeit der Mesenterialcysten — und wie wir vorausgreifend bemerken wollen, handelt es sich dabei meist um Lymphcysten — nicht mehr zu Recht bestehe, und hatte er der Vermuthung Raum gegeben, dass das von früheren Autoren angegebene Fehlen der Auskleidung auf ein Zugrundegehen während oder nach der Operation zu schieben sei, wie ja auch er an den Stellen der Wand seines Präparates, die bei der Operation und bei der Betrachtung häufigem Betasten ausgesetzt waren, die endotheliale Bekleidung vermisste.

Es wurden deshalb von 5 verschiedenen Stellen des Tumors, der bis dahin in Formollösung aufbewahrt war und dadurch nur wenig oder nicht geschrumpft war, kleine Stücke herausgeschnitten und dieselben in Alkohol äusserst langsam und sorgfältig gehärtet. Nach vollkommener Härtung wurden die Stücke zunächst in dünner, dann erst in dicker Celloidinlösung eingebettet. Darauf wurden möglichst dünne Schnitte geschnitten und dieselben auf verschiedene Weise gefärbt. Zur Färbung wurde Alauncarmin, Hämatoxylin, Hämatoxylin-Eosin, Thionin, sowie die van Gieson'sche Färbemethode benutzt.

Das Bild nun, das sich bei der Betrachtung der verschiedenen Schnitte ergab, war bei allen ein ziemlich gleiches. Das ganze Gesichtsfeld war durchzogen von einer Reihe bald grösserer, bald kleinerer bis kleinster Hohlräume und Spalten, die theils mehr rhomboidal, theils mehr länglich und unregelmässig ausgebuchtet, und von sehr verschiedenem und oft plötzlich wechselndem Caliber waren. Diese Spalten schienen sich an einzelnen Stellen, immer enger werdend, in den Intercellularräumen des Bindegewebes allmählich zu verlieren (Fig. 1). Alle diese Räume zeigten sich, ebenso wie die Innenfläche der Cystenwand, ausgekleidet mit einem continuirlichen Belag zierlicher, länglicher, platter Endothelien mit rundlichem Kern (Fig. 2). Der endotheliale Charakter der Auskleidung war in allen Präparaten, insbesondere aber in den mit Hämatoxylin gefärbten, so eindeutig, dass von einer Silberfärbung Abstand genommen werden konnte. An einer grossen Anzahl der genannten Räume war nun die auffallende Thatsache deutlich zu constatiren, dass nicht eine einfache Endothellage, sondern 3 und mehr Lagen solch' platter Zellen die Räume auskleideten. Das Gerüst für diese Lücken und Spalten bildete ein ziemlich derbes Bindegewebe, in dem reichlich elastische Fasern und spärliche Fettzellen, in kleine, rundliche Träubchen angeordnet, nachweisbar sind. Die darin verlaufenden reichlichen Blutgefässe zeigen eine stark verdickte Wand, insbesondere erscheint ihre Muscularis hypertrophisch. Ferner finden wir nun überall im Bindegewebe verbreitet, und besonders zur Seite der Spalten und Hohlräume gruppenweise angeordnet,

eine hochgradige Infiltration von kleinen Rundzellen und endlich überall in grossen Zügen angeordnet, bald parallel den Lücken, bald diesen zustrebend, breite Streifen glatter Muskelfasern (Fig. 2).

Bei der Untersuchung war nun auch, aufmerksam gemacht durch eine Bemerkung Zeller's[22], nach „Mastzellen" gesucht und deshalb eine Reihe Präparate der verschiedenen Stellen mit Thionin-Eosin, mit Löffler's Methylenblau und endlich nach Gram gefärbt worden. Bekanntlich hat Ehrlich gezeigt, dass eine gewisse Art von Bindegewebszellen sich durch ein specielles Verhalten gegen Farbbasen von anderen Zellen unterscheiden, und er hat, da diese so charakterisirten Zellen besonders da vorkommen, wo Bindegewebszellen durch eine Circulationsstörung, in erster Reihe durch Lymphstauung, in bessere Ernährungsverhältnisse gebracht würden, dieselben „Mastzellen" genannt. Solche, jetzt „Mastzellen" genannte Zellen beschrieb schon Köster in seiner Arbeit: „Ueber Hygroma cysticum colli"[23] als grob granulirte Zellen. Später hat Waldeyer diese grob granulirten Bindegewebszellen von den gewöhnlichen geschieden und sie in eine besondere Gruppe als „Plasmazellen" eingereiht, bis sie schliesslich Ehrlich in oben bezeichneter Weise charakterisirte. Ebenso wie nun bei Zeller das Resultat der Untersuchung auf diese Zellen negativ war, und wie ich auch sonst fast nirgends derartige Befunde in der einschlägigen Literatur aufgezeichnet finde, war auch in unserem Fall, trotz genauer und vielfacher Durchmusterung der Präparate, nichts Derartiges zu constatiren.

Nach diesem pathologisch-anatomischen Befund war die Diagnose „Lymphcyste" sicher gestellt. Und wollten wir diese einer der von Wegner in seiner klassischen und noch immer grundlegenden Arbeit[24] aufgestellten Formen einreihen, so müssten wir nunmehr den Tumor als ein Lymphangioma cavernosum cysticum bezeichnen. Wie bekannt, unterscheidet Wegner das Lymphangioma simplex, 2) cavernosum und 3) cysticum und bezeichnet als Lymphangioma simplex diejenigen Gefässgeschwülste, die sich im Wesentlichen aus Lymphräumen und Lymphgefässen capillaren und grösseren Calibers zusammensetzen, die in der Regel zu einem anastomosirenden Netzwerk angeordnet sind. Das cavernöse Lymphangiom besteht dagegen aus einem Balkenwerk von Bindegewebe mit grossentheils makroskopisch sichtbaren, mannichfach gestalteten und vielfach mit einander communicirenden Hohlräumen mit Lymphe als Inhalt. Die dritte Hauptform endlich, die cystoiden Lymphangiome, sind Geschwülste, die bei der makroskopischen Untersuchung auf den ersten Blick erscheinen wie ein Convolut von kleineren oder grösseren Blasen oder mit durchscheinendem Inhalt gefüllter, mehr oder weniger

lose mit einander verbundener Cysten. Entwickelungsgeschichtlich und histologisch sind auch diese letzteren Neubildungen Lymphangiome und ihre äussere Erscheinungsweise glaubt Wegner am besten mit dem Beiwort „cystoid“ bezeichnet. Unsere Geschwulst nun einer dieser Arten unterzuordnen, ist nach dem Befund nicht angängig, denn einerseits haben wir die Merkmale des Lymphangioma cavernosum, andererseits aber auch deutliche Cystenbildung, so dass wir wohl am treffendsten unseren Tumor mit obigem Doppelnamen belegen.

Aber nicht nur die Möglichkeit einer Klassificirung ergab die Untersuchung, sie gab uns vielmehr auch wichtigen Aufschluss über den Sitz des Tumors, der ja durch die Ungunst der Verhältnisse auch bei der Operation nicht endgültig hatte festgestellt werden können. Die Thatsache nehmlich, dass wir in grosser Anzahl breite Züge glatter Musculatur, oft so sehr entwickelt, dass sie im Gesichtsfeld geradezu überwogen, nachweisen konnten, wies uns sofort nur auf eine Stelle des Peritonäums, auf das Ligamentum uteri latum. Gegenbaur[35] sagt über die Musculatur des Peritonäums: „der Subserosa kommen glatte Muskelzellen zu, bei niederen Wirbelthieren sind Züge glatter Muskelzellen ziemlich verbreitet. Bei Säugethieren begegnet man solchen beim Geschlechtsapparat“. Bei der Besprechung des Ligamentum latum dagegen betont er, dass die oberflächliche Gewebsschicht des Uterus sich noch lateral zwischen beide Peritonäallamellen des Ligaments fortsetzt und zwischen diesen verlaufende Züge von Bündeln glatter Muskelzellen bildet. Solche sind, oft sogar in mächtigen Lagen, auch von Frankenhäuser, Klebs, Henle u. A. nachgewiesen worden.

Demgemäss finden wir in der Literatur der abdominellen Lymphcysten, da, wie schon Eingangs erwähnt, eine Lymphcyste des Ligamentum latum noch nicht beschrieben ist, nur äusserst selten die Angabe, dass Musculatur — und dann immer nur sehr spärlich und um die Gefässe geordnet — gefunden worden ist. Nur Schwarzenberger sah in dem einzigen Präparat seines Lymphkystoms des grossen Netzes (siehe Casuistik Fall 36) in der äussersten von 3 Schichten der Wand im Bindegewebe zahlreich eingestreute, glatte Muskelfasern, die unabhängig von den Gefässen zerstreut lagen. Bei der Seltenheit des Befundes ist

es bedauerlich, dass nur ein einziger Schnitt dem Untersucher zu Gebote stand. Da andererseits Spiegelberg[13] bei der Besprechung einer Cyste des Ligamentum latum besonders auf die massenhafte glatte Musculatur hinweist, so glaube ich trotzdem an der diagnostischen Verwerthbarkeit unseres Befundes festhalten zu dürfen, zumal da der Befund bei all' den zahlreichen, von den verschiedensten Stellen entnommenen Präparaten der gleich positive ist, und weil die Musculatur nicht nur an der Peripherie, sondern auch zwischen den kleineren Hohlräumen bis an die Innenfläche der Cyste breite Züge bildete (Fig. 2). Endlich spricht auch für den so ermittelten Sitz im Ligamentum latum — wenn es natürlich auch kein directer Beweis ist, — dass man auch schon bei der Operation den Eindruck hatte, als ginge der Tumor von der Gegend des Genitalapparats aus.

Wäre es nun möglich gewesen, schon vor der Operation und vor der mikroskopischen Untersuchung eine genaue Diagnose des Sitzes und der Art des Tumors zu stellen? Zur Beantwortung wäre eine gründliche differentialdiagnostische Betrachtung nothwendig, die aber hier zu weit führen würde, da sie das ganze Gebiet aller Unterleibstumoren zu umfassen hätte. Es mag deshalb genügen, nur kurz auf die Möglichkeiten hinzuweisen, die man bei der Stellung der Diagnose in Betracht zu ziehen hatte, bezw. in einem ähnlichen Fall zu berücksichtigen haben wird.

Dass bei der Grösse eines Tumors, wie im vorliegenden Falle, die Erwähnung der Tumoren der Bauchwand und der durch hysterische Muskelcontractionen vorgetäuschten Geschwülste füglich unterlassen werden könnte, bedarf keines Wortes; sie geschieht nur der Vollständigkeit halber mit Bezug auf kleinere Abdominaltumoren.

Eher ist an die Tumoren des Darms zu denken; doch wäre auch hier eine Geschwulst von solcher Grösse eine Seltenheit und nicht denkbar, ohne dass schwere Stenosenerscheinungen einträten. Diese fehlten aber in unserem Falle vollständig, denn die in der linken oberen Bauchgegend beachteten peristaltischen Bewegungen können höchstens auf eine leichte Knickung des Darmes, vielleicht durch Adhäsionen bedingt, hinweisen.

Geschwülste, vom Magen, der Leber, sowie von der Gallen-

blase oder der Milz ausgehend, sind meist je nach dem Ergebniss der Percussion leicht auszuschliessen. Weniger sicher gelingt dies bei Tumoren der Niere. Cystöse Degeneration einer Wanderniere, eine ziemlich häufige Combination von Nierenerkrankung, ist etwa noch durch den Mangel des charakteristischen Gefühls der Leere an der Stelle der normal gelagerten Niere auszuschalten. Schwieriger schon dürfte dies bei Nierenechinococcus sein, wenn dieser, eine kuglige, fluctuirende Geschwulst bildend, sich nach unten in's kleine Becken entwickelt, um so mehr als bei diesen Tumoren Hydatidenschwirren nur äusserst selten gehört wird. Den meisten Verwechselungen aber unter den Nierengeschwülsten ist die Hydronephrose — die Pyonephrose ist bei fieberlosem Verlauf und normalem Urinbefund leicht auszuschliessen — ausgesetzt. Auch in unserem Fall war an congenitale Hydronephrose gedacht worden. In der That, die Grösse und bei solcher Grösse auch die Lage, die deutliche Fluctuation sprachen dafür, dagegen sprach allerdings der stets normale Urinbefund, der übrigens nach neueren Beobachtungen nicht absolut dagegen beweisend ist, wenn er auch zu den Ausnahmen gehört. Von den Nierengeschwülsten kaum oder meist nicht differentialdiagnostisch zu trennen sind die cystischen Degenerationen von retroperitonäalen Drüsen. Des Weiteren sind bei der Stellung der Diagnose die Neubildungen des Pankreas zu beachten. Doch sind dies meist Tumoren, die im Epigastrium sitzen, wenig beweglich sind und deutliche Wirkung auf das Allgemeinbefinden ausüben. Zur Sicherung der dahin zielenden Diagnose wird, besonders in Deutschland, die Aufblähung des Magens und Colons empfohlen, nach welcher der vorher gefühlte Tumor, da er von Magen und Colon überlagert ist, verschwindet.

Was die Cysten des Mesenteriums anbelangt, so sind diese nach Augagneur[26] und Collet[27] aus folgenden drei Merkmalen zu diagnosticiren: 1) Lage in der Medianlinie, 2) grosse Beweglichkeit, 3) eine Zone sonoren Schalls vor und unter dem Tumor. Die beiden ersten Punkte können natürlich nur für kleinere Tumoren Geltung haben, bei der Grösse unseres Tumors können wir weder mediane Lage, noch Beweglichkeit erwarten. Das dritte Merkmal scheint Hahn[28] nicht anzuerkennen, da er es nicht erwähnt und in Folge dessen auch die Unter-

scheidung zwischen Mesenterial- und Netzcysten nicht wohl für möglich hält.

Die Möglichkeit einer aus irgend welcher Ursache abnorm grossen Harnblase oder einer der so seltenen Cystenbildungen des Urachus war, in unserem Fall wenigstens, sowohl wegen der Grösse der Geschwulst, als auch wegen der fast ungestörten Function der Blase kaum zu erwägen.

Wenn man nun noch der fibro-cystischen Uterusgeschwülste gedacht hat, so bleiben nun vor Allem noch zweierlei Tumorbildungen, die der Differentialdiagnostik grosse Schwierigkeiten bereiten, das abgesackte peritonitische Exsudat — freier Ascites durch Pfortaderstauung ist bei dem Mangel jeglicher Milzschwellung leicht auszuschliessen — und der Ovarialtumor, die beide auch in unserem Falle schliesslich zur Erörterung standen. Es kommt dabei für die Diagnose des abgesackten Exsudats schon wesentlich auf die Anamnese an, ob diese eine Ursache für eine Peritonitis, meist Tuberculose oder ein Trauma, ergiebt. Beides war in unserem Falle nicht vorhanden. Ferner waren keine Schwarten zu fühlen, überhaupt keinerlei Resistenzen, auch der fieberlose Verlauf und der absolute Mangel an Druckempfindlichkeit des Abdomens, die allerdings oft nur gering sein oder in selteneren Fällen auch fehlen kann, sprachen gegen peritonitisches Exsudat. So musste man, obwohl Gerhardt[29] cystische Tumoren im Kindesalter zu den grössten Seltenheiten zählt, schon per exclusionem die Diagnose „Ovarialcyste" für die wahrscheinlichste halten, zumal da eine definitive Entscheidung bei der Unmöglichkeit einer Untersuchung per vaginam schon an und für sich fast nicht zu treffen war. Unter diesen Umständen wäre wohl, selbst wenn man trotz der Seltenheit der cystischen Geschwülste des breiten Bandes — Spencer Wells[30] fand unter 114 Ovariotomien nur dreimal eine Cyste des Ligamentum latum — auch diese in Erwägung gezogen hätte, eine differentielle Diagnose zwischen Ovarialcyste und einer solchen des breiten Bandes wohl nicht zu stellen gewesen. Geben doch fast alle Autoren, ich führe nur die Werke von Schröder[31], Fehling[32] und Olshausen[33], auf dessen differentielle Diagnose der Unterleibstumoren ich besonders hinweise, an, dass auch bei genauester Untersuchung die Unterscheidung äusserst schwierig,

wenn nicht oft unmöglich ist. Gesetzt nun aber, es sei schliesslich gelungen, den Sitz der Geschwulst im Ligamentum latum mit einer gewissen Wahrscheinlichkeit zu erkennen, so blieb noch immer die Art derselben unbekannt. Eine Cyste von der Grösse der unsrigen wäre wohl nur als Parovarialcyste anzusprechen gewesen. Denn die anderen Cysten des breiten Mutterbandes, sowohl die nach Waldeyer[34] vom Urnierentheil des Wolff'schen Körpers entstehenden, als die als „superficielle Cysten" bezeichneten, die Klebs[35] von einer Ruptur der Follikel und dem Austritt der Eizelle und des Follikelepithels herleitet, erlangen höchstens Taubeneigrösse, während dagegen Scanzoni[36] eine kindskopfgrosse, Kiwisch[37] eine mannskopfgrosse Cyste des Parovariums und Spencer Wells[38] endlich eine solche beobachtete, die zweimal so gross als der Kopf eines Erwachsenen war. Es hätte also auch unter diesen günstigsten Verhältnissen Sicherheit über die Art der Cyste nur ein operativer Eingriff gebracht.

Ich glaube demnach wohl behaupten zu können, dass die Stellung einer genauen Diagnose vor der Operation in unserem Fall nicht möglich gewesen ist, und dass eine solche auch in Zukunft in ähnlichen Fällen nicht mit Sicherheit zu stellen sein wird ohne chirurgisches Eingreifen und die sich daran anschliessenden Untersuchungen. Als die einfachste der diesbezüglichen Operationen ist die Probepunction zu nennen. Aber mit vollem Recht wird die diagnostische Punction immer mehr perhorrescirt, und immer nachdrücklicher auf ihre mannichfachen Gefahren einerseits und ihren geringen Nutzen andererseits hingewiesen. Insbesondere haben Hahn[39] und Löhlein[39], auch Martin[40] und gerade in den letzten Tagen Tilmann[41] auf das Energischste davor gewarnt. Selbst Gynäkologen, die wie Winckel[42] und Zweifel[43] früher keine Ovariotomie machten ohne vorausgeschickte Probepunction, sind jetzt damit sparsamer geworden und auch Olshausen[44] ist von seinen eigenen Erfahrungen dazu geführt worden, dieselbe auf's Aeusserste einzuschränken. Oft sitzen nehmlich grössere oder kleinere Darmpartien dem zu pungirenden Tumor breit und fest auf oder sind ihm bedenklich dicht angelagert, so dass die Gefahr der Darmverletzung beim Einstich sehr nahe liegt. Selbst wenn diese vermieden wird,

kann durch Verletzung grösserer Gefässe und dadurch bedingte Blutung, durch Ausfliessen von Cysteninhalt, etwa von Eiter oder Echinokokkenflüssigkeit, in die Bauchhöhle, oder durch Infection der Cyste bei der Punction und Zersetzung des Inhalts der Patient auf's Höchste gefährdet werden. Sollten aber auch keinerlei Zwischenfälle bei der Probepunction selbst eintreten, so würden schon die durch sie entstehenden Adhäsionen der in den meisten Fällen später doch vorzunehmenden Laparatomie ungünstig sein.

Wie gering demgegenüber der diagnostische Werth in vielen Fällen ist, mag schon aus den oben bei der chemischen Untersuchung gemachten Angaben hervorgehen. Ja Schröder[45], Spiegelberg[46] sind mehrere Male, ebenso wie Atlee, Thornton u. A., geradezu zu Irrthümern veranlasst worden und auch Lawson Tait[47] ist von der Probepunction fast stets enttäuscht gewesen.

Es wird deshalb die Probepunction immer mehr von der Probeincision verdrängt, wie sich Löhlein[39] schon lange kaum einen Krankheitszustand denken kann, in dem er nicht die Incision der Punction vorziehen würde. Bietet doch die Incision, bei dem heutigen Stand der Chirurgie kunstgerecht ausgeführt eine vollkommen gefahrlose Operation, nicht allein die Möglichkeit einer sicheren Diagnose, sondern erlaubt sie uns auch gegebenen Falles therapeutische Maassnahmen anzuschliessen.

Bevor wir aber diese einer eingehenderen Betrachtung unterziehen, ist noch mit wenigen Worten die Prognose der in Rede stehenden Bildungen zu erörtern. Im Ganzen geben natürlich die abdominellen Lymphcysten keine andere Prognose als jeder gutartige cystische Abdominaltumor. Besonders ist zu beachten, dass der Inhalt wenig Tendenz zur Infection zeigt, wie ja auch bekannt ist, dass er nach der Entleerung meist auffallend lange der Fäulniss widersteht. Dass aber schliesslich das Wachsthum des Tumors bis zu einer Grösse, wie in unserem Fall, die Prognose ungünstig macht und dringend ein Eingreifen erfordert, bedarf wohl keiner Auseinandersetzung.

Indem ich mich nun zur Therapie der Lymphcysten wende, erwähne ich zunächst drei von Dörschlag[48] in seiner Dissertation angeführte Methoden aus rein historischem Interesse. Es

sind „1) die Methode von Bégin: Einschneiden der Bauchwand bis auf die Eröffnung der Cyste nach erfolgter Adhäsion, 2) von Jobert de Lamballe: Wiederholte Punction der Geschwulst durch einen capillaren Troicart, den man 24 Stunden liegen lässt, und 3) von Récamier: Aetzen der hervorragendsten Stelle der Geschwulst mit Wiener Aetzpaste, dann Kreuzschnitte und wieder Aetzen mit Canquoinster Chlorzinkpaste bis die Verwachsung der Cyste mit der Bauchwand fast genug war". Heute sind diese Verfahren natürlich verlassen, ebenso wie die therapeutische Punction, die höchstens dann noch, als Hülfs- nicht als Heilmittel, ausgeführt wird, wenn der Drang der äusseren Verhältnisse die Laparatomie nicht gestattet. Sonst ist diese letztere das einzige und allgemein angewandte Mittel, und es ist höchstens noch die Frage, ob man die Incision mit Einheftung des Sackes in die Bauchwunde und Drainage, entweder einzeitig oder, wie Frentzel[49] empfiehlt, nach Luecke zweizeitig, oder aber die Totalexstirpation der Cyste wählen soll. Zweifellos kann nach Heinrichs[21] durch die erste Methode jede Cyste zur Heilung gebracht werden und auch die relative Gefahrlosigkeit der Operation bietet manche Vortheile. Aber häufig treten später, da die Cyste zu einem bindegewebigen Strang verödet, die Zeichen innerer Einklemmung auf, so dass oft nur eine zweite Laparatomie die Patienten retten kann. Er empfiehlt deshalb, wie auch Macdonald[50] und Lawson Tait[51], die Totalexstirpation, um so mehr als die Heilungsdauer bei der Einnähung stets eine längere ist als bei der Radicaloperation und die Gefahr eines Bauchbruchs dabei eine viel grössere ist. Demgegenüber macht Frank[52] darauf aufmerksam, dass die Exstirpation wegen der Darm- und Gefässverletzungen und wegen der Möglichkeit einer durch die nothwendigen massenhaften Ligaturen bedingten Darmgangrän ein sehr bedeutender Eingriff werden könne und behält deshalb für derartig ungünstigere Fälle die Incision und Drainage bei.

Es wird eben der Operateur in jedem Fall besonders über die Zweckmässigkeit der betr. Methode zu entscheiden haben, wo immer thunlich wird aber die Exstirpation vorzuziehen sein, die auch in unserem Falle mit bestem Erfolg ausgeführt wurde. Dabei ist noch besonders zu beachten, dass es sich bei unserem

Falle um ein 3½jähriges, schwächliches Kind handelte, da Operationen grösserer Abdominaltumoren mit Eröffnung des Peritonäums bei Kindern zu den Seltenheiten gehören, wie Rothfuchs[53] in seiner Dissertation ausführt. Er stellt dort 43 bis zum Jahre 1892 bekannte Laparatomien zusammen, von denen nur 7 Kinder betreffen, die mit unserer Patientin gleichaltrig oder jünger waren, und von diesen genasen nur 2. Also dürfte der vorliegende Fall auch in therapeutischer Hinsicht einiges Interesse bieten.

Es erübrigt nun noch die Erörterung eines Punktes, der, während die bisher besprochenen von wesentlich praktischem Werthe waren, in erhöhtem Maasse ein rein wissenschaftliches Interesse für sich in Anspruch nimmt. Es ist die Genese unserer Cyste und der Lymphcysten überhaupt.

Hier ist wohl am Platze, zu bemerken, dass ich in der vorliegenden Arbeit nur solche Cysten berücksichtigte, die wirklich Lymphe oder Chylus enthielten, und alle sog. „serösen" Cysten ausserhalb der Betrachtung liess, obwohl manche Autoren auch einen Theil dieser Gebilde den Lymphcysten zuzählen. So verdanken nach Klebs[54] manche seröse Cysten dem lymphatischen System ihren Ursprung, und auch nach Uhle und Wagner[55] enthalten Cysten, die aus Lymphgefässen entstehen („Lymphocystides"), entweder ihren früheren Inhalt oder seröse Flüssigkeit. Ebenso halten Lannelongue und Achard[56] nach einer eingehenden Untersuchung den lymphatischen Ursprung der congenitalen serösen Cysten für sehr wahrscheinlich, wenn auch nicht bewiesen.

Betrachten wir nun die am Schlusse zusammengestellten Fälle mit Bezug auf ihre Genese, so finden wir, dass nur bei einem Theil derselben eine Entstehungsweise angegeben ist. Ein klarer Beweis dafür, dass man sich hier in der That noch „auf dunklem Gebiet" befindet!

Wenn Hahn[28] betr. der Chyluscysten sagt, dass alle Autoren dahin übereinstimmen, dass diese Cysten aus den Lymphdrüsen, den Chylusgefässen oder der Cysterna chyli hervorgehen, so giebt er damit nur eine Eintheilung im Grossen und Ganzen, die wir auf alle abdominellen Lymphcysten dahin übertragen können, dass diese aus Lymphdrüsen, Lymphgefässen oder dem Ductus thoracicus und seinen Anfängen entstehen.

Was die Entstehung aus dem Ductus thoracicus betrifft, so zählt zunächst Enzmann seinen Fall (siehe Casuistik, 17) hierher, bei dem ein Zusammenhang des Ductus mit der Cyste direct nachweisbar war. Auch Albers (Fall 1) konnte seine Cyste vom Ductus aus sondiren. Enzmann glaubt nun, trotzdem der Ductus sich oberhalb der Cyste durch mehrfache Thromben verschlossen fand, dass die Cyste das Primäre sei, da solch colossale Erweiterung als Folge einer Lymphthrombose noch nicht beobachtet sei.

Andere Beobachter nennen den Ductus thoracicus insofern als Ursache, als in Folge einer irgend wie entstandenen Verengerung oder Verschliessung desselben, unterhalb dieser durch Stauung eine beträchtliche, oft bis cystenartige Erweiterung der Lymphbahn eintrat. Hierher gehört der Fall Boström (No. 19), ebenso wie auch Bramann (No. 20) seine Cyste durch secundäre Dilatation der Cysterne und Winiwarter (Fall 10) durch solche der Chylusgefässe nach Verschluss des Ductus thoracicus herleitet.

Während nun für die primäre Erweiterung des Ductus nach Enzmann jede Erklärung mangelt, ist die zweite Art der Wirksamkeit des Ductus wohl möglich. Auffallend ist aber, dass nur äusserst selten nach Verschluss auch grosser Lymphstämme und selbst des Ductus thoracicus eine Erweiterung in deren Wurzelgebiet eintritt, und dass dieselbe auch dann nur äusserst unbedeutend ist; ist doch auch Enzmann durch die Grösse seiner Cyste davon abgehalten worden, dieselbe auf diese Art entstanden zu glauben. Es ist eben, wie Recklinghausen[57] sagt, das Lymphgefässsystem in hohem Maasse zur Bildung von Collateralbahnen befähigt, und es ist daher begreiflich, dass wenn ein Abfuhrweg verlegt wird, die Lymphe einen ausweichenden Abfluss nach Nachbargebieten findet. Dazu kommt, dass nach Meckel[58] der Ductus thoracicus nur selten einfach ist, sondern fast immer eine Reihe von Nebenästen zeigt. Nach alledem darf anzunehmen sein, dass die Entstehung von Lymphcysten aus dem Ductus thoracicus nur eine untergeordnete Bedeutung hat.

Eine grössere Reihe von Beispielen finden wir für die zweite Entstehungsart, aus Lymphdrüsen (siehe Casuistik, Fall 2, 5, 6, 7, 12, 13, 15, 21, 22, 25, 30).

Diesen Modus nimmt Rokitansky[59] an, dem sich auch Virchow[60] anschliesst. „Die Anhäufung der Lymphe (Chylus) führt (in seltenen Fällen) durch Erweiterung der Räume der Drüse zu einer cystenartigen Degeneration derselben, zu einer Umgestaltung der Drüse zu einem häutigen, von ansehnlichen Septen durchsetzten, fächerigen, ja endlich einfachen dünnhäutigen schlaffen oder dickwandigen Sack.“ Diese Veränderung, bei der die Follicularsubstanz immer mehr abnimmt und die Drüse sich in cavernöses Gewebe und durch Confluenz endlich in cystische Hohlräume umwandelt, schliesst sich entweder an Stauung in Folge des Verschlusses der Vasa efferentia an oder aber an entzündliche Prozesse, durch die Veränderungen in der Umgebung oder in der Wand von Lymphgefässen gesetzt werden, die ihrerseits zu Störungen der Lymphcirculation Veranlassung geben.

Dieser zweite Entstehungsmodus darf vor Allem für die Cysten als sicher gelten, bei denen man in der Wand noch deutlich Reste von Drüsengewebe findet.

Die dritte Art der Genese ist endlich die Entstehung aus kleineren Lymphgefässen. Auch unter unseren Fällen finden wir als Ausgangspunkt der Cyste Lymphgefässe, einmal auch — dies sei nur nebenbei bemerkt — eine Ruptur eines solchen zwischen zwei Peritonäalblätter (Fall 24).

Ueber keine der Entstehungsarten gehen die Ansichten so weit aus einander, als über diese dritte, und auch jetzt ist die Frage der verschiedenen Möglichkeiten dieser Entstehungsweise noch nicht abgeschlossen.

In seiner bereits erwähnten bedeutsamen Arbeit „über Lymphangiome“ nimmt Wegner[24] für die Entstehung folgende Modi an: 1) Langsame Dilatation ursprünglich vorhandener Lymphbahnen mit Neubildung von Wandungselementen — Ektasie mit Hyperplasie, verursacht durch Stauung der Lymphe. 2) Active Proliferation der Lymphgefässendothelien, aus denen sich solide Zellmassen bilden, die zwischen sich Hohlräume entstehen lassen und, indem sie sich in präexistirende Lymphgefässe öffnen, zu neuen wirklichen Lymphgefässen werden. Homöoplastische Neoplasie. 3) Aus bindegewebiger Matrix entsteht ein Granulationsgewebe und durch secundäre Umwandlung derselben auf indirectem Wege neue lymphführende Räume. Heteroplastische Neoplasie.

Dass eine Neubildung von Lymphgefässen bei der Entstehung von Lymphgeschwülsten vorkommt, beweisen sicher die Fälle, in denen diese an Stellen sassen, welche, wie der Panniculus adiposus und das Orbitalgewebe, normaler Weise nur spärliche oder keine Lymphgefässe besitzen. Was nun die beiden hierher gehörigen Bildungsarten Wegner's anbelangt, so sind sie wohl beide anzuerkennen, und auch für beide sind hervorragende Autoren eingetreten. Wegner selbst hält aber den erstgenannten Modus, Ektasie mit Hyperplasie, für die häufigste Bildungsart. Auf einem ähnlichen Standpunkt steht Middeldorpf[61], der sich für die Verlegung irgend eines abführenden Lymphgefässes mit Neubildung von bindegewebigen Elementen von Seiten der präexistirenden Lymphgefässe entscheidet. Gegen Wegner hat sich besonders Langhans[62] gewandt, der die Rolle der Stauung gänzlich ausschliesst und die Ursache der Veränderung in den Wachsthumsverhältnissen der Gewebe an Ort und Stelle, also besonders in der Wand der Lymphgefässe sucht. Ihm schliessen sich auch Esmarch und Kulenkampf[63] an, die in Circulationsstörungen höchstens prädisponirende Momente erblicken, und endlich auch Nasse[64], der in localen, kaum definirbaren Veränderungen der Gewebe die Ursache für die Cystenbildung sucht. Eine andere Erklärung, doch auch ohne Betheiligung der Stauung, giebt Czerny[65], der in einem Fall die Ektasien durch narbige Schrumpfung des umliegenden Bindegewebes entstanden annimmt, eine Erklärung, wie sie Rindfleisch zuerst für die cavernösen Blutgeschwülste gegeben hat, und die auch Schwarzenberger für seine Lymphcyste (siehe Casuistik, Fall 36) angiebt. Narbige schrumpfende Prozesse, doch in der Art, dass sie die Regulirung der Transsudation und der Abfuhr des Transsudats stören, beschuldigt auch Klebs[66] als Entstehungsursache. Natürlich können die letzten Arten nur bei der kleinen Zahl von Cysten die Ursache gewesen sein, in deren Umgebung solch' retrahirtes Bindegewebe nachzuweisen ist. —

Während nun alle bisher besprochenen Entstehungsarten — oder besser Hypothesen — den Lymphgefässen eine rein passive oder nur secundär active Rolle bei der Bildung der Lymphcysten zutheilen, haben neueste genaue Untersuchungen dazu geführt, den Lymphgefässen eine primär active Betheili-

gung zuzusprechen. Tilger[67] kommt nehmlich auf Grund einer äusserst sorgsamen Untersuchung einer Lymphcyste des Ligamentum hepatogastricum zu dem Schlusse, den Entstehungsmodus in seinen ersten Anfängen als einen wesentlich die Lymphgefässe betreffenden, chronisch-entzündlichen Prozess, als eine Lymphangitis chronica desquamativa aufzufassen. Das durch einen, in diesem Falle vielleicht von einem alten Ulcus ventriculi ausgehenden Reiz mächtig proliferirende Endothel erweitert zunächst rein mechanisch die Lymphgefässe und führt schliesslich durch Desquamation zur Verstopfung derselben, um so mehr, als auch die Wandung und das umgebende Bindegewebe in Reizzustand versetzt sind und dadurch die zerfallenen Endothelien um so weniger leicht zur Resorption gelangen. Die eigentliche Cystenbildung erfolgt nun aus der Dilatation der Lymphbahnen heraus durch Confluenz anfänglich getrennter Hohlräume zu einem grösseren. Tilger glaubt dem aus seinen Untersuchungen gewonnenen Resultat eine weitergehende Bedeutung schon darum beimessen zu dürfen, weil kurz zuvor Ledderhose[68] für traumatische Lymphcysten des Unterschenkels einen ähnlichen Bildungsmodus beschrieben hatte. Es mag deshalb von besonderem Interesse sein, dass auch in unserem Fall bei der mikroskopischen Untersuchung Bilder auffielen, die mit der mir erst später zu Gesicht gekommenen Beschreibung Tilger's grosse Aehnlichkeit hatten. Es war zunächst der Befund mehrfacher Endothellagen als Auskleidung der Hohlräume, der, mögen auch an einer oder der anderen Stelle die Endothelien mechanisch durch Schrumpfung über einander geschoben sein, in seiner Gesammtheit eine ausgesprochene Proliferation anzeigte. Ferner befand sich das umgebende Gewebe, wie die massenhafte Infiltration mit Granulationsgewebe bewies, in einem deutlich erkennbaren Reizzustand und zwar besonders um die Spalten und Blutgefässe, deren stark verdickte Wand ebenfalls auf entzündliche Zustände hinweist. Endlich möchte ich auch auf den beobachteten continuirlichen Uebergang von kleinen Lymphräumen in Bindegewebsspalten und deren Verbreiterung zu kleinen Lymphgefässen hinweisen und dieselben einfach als Fortsetzung des ursprünglichen Prozesses in die kleinsten Anfänge des Lymphgefässsystems betrachten.

Ich glaube daher, es zum wenigsten für sehr wahrscheinlich halten zu dürfen, dass auch die Entstehung unserer Lymphcyste, deren Bildung aus Lymphgefässen schon nach dem Sitz sicher anzunehmen ist, ähnlich wie Tilger darlegt, zu erklären ist. Nur möchte ich die Möglichkeit, dass das Granulationsgewebe, das allerdings selbst erst secundär entstanden ist, bei seiner Umwandlung in derbes Bindegewebe auch mechanisch die Lymphgefässe dilatirt, nicht zu sehr in den Hintergrund drängen, da ich mehrfach rautenförmig aus einander gezogene Hohlräume sah, an deren sich gegenüber liegenden Eckpunkten fasriges Bindegewebe dicht ansass. Speciell für unseren Fall dürfte daran noch zu denken sein, ob nicht die zahlreichen Züge der glatten Musculatur des breiten Bandes durch ihre Contractionen und die dadurch bedingte weitere Störung der schon durch die Dilatation der Lymphräume geänderten Circulation der Lymphe an der Bildung der Cyste, wenn ich auch glaube, nur in geringem Maasse, betheiligt sind. Ob nun allerdings der Uranfang unserer Geschwulst nicht etwa congenitalen Ursprungs ist, ist wohl nicht sicher zu entscheiden. Doch liegt die Möglichkeit bei der Analogie mit den meist congenitalen „äusseren“ Lymphcysten sehr nahe, um so mehr, als einerseits eine Aetiologie post partum nicht bekannt ist und andererseits der Tumor, als er bei dem damals 2jährigen Kind zuerst bemerkt wurde, schon zu einer ziemlichen Grösse gewachsen sein musste. — Dass die Cyste in letzter Linie durch Confluenz entsteht, ist wohl allgemein als feststehend anerkannt, und ich glaube, dass damit auch der Befund einer continuirlichen endothelialen Auskleidung der Innenwand, den bis jetzt nur noch Heinrichs bei seiner Lymphcyste (siehe Casuistik, Fall 37) beschreibt, auf das Einfachste zu erklären ist. Denn es ist nicht abzusehen, warum der aus der Vereinigung von mit Endothel ausgekleideten kleineren Räumen entstehende grössere Raum, die Cyste, keinen Endothelbelag haben sollte. Fanden wir doch in allen unseren Präparaten alle Spalten und Hohlräume, von den kleinsten bis zu den grössten, unter denen vielleicht auch manche schon durch Confluenz gebildet waren, mit Endothel continuirlich ausgekleidet. Es bleibt daher in hohem Maasse auffallend, dass bis auf den oben genannten Fall alle Lymphcysten des Mesenteriums ohne Aus-

kleidung gefunden wurden, so dass man schliesslich das Fehlen einer solchen als charakteristisch ansah, auffallend um so mehr als auch unsere Cyste in einer Peritonäalduplicatur, also einer dem Mesenterium principiell identischen Stelle entstanden ist. Es wird daher die Beobachtung unseres Falles schon dann nicht ganz ohne Nutzen sein, wenn sie Veranlassung bietet, in Zukunft unter schonendster Behandlung der Präparate auf diesen Punkt zu achten.

Fassen wir noch einmal kurz die Ergebnisse unserer Untersuchungen zusammen, so handelt es sich bei unserem Tumor um einen der immerhin nicht allzu häufigen Fälle von Lymphcyste in abdomine, und zwar um eine solche innerhalb des Ligamentum uteri latum. Sie bietet insofern besonderes Interesse, als eine deutlich continuirliche Auskleidung aller Räume, auch der Cysteninnenfläche, nachweisbar war, und die mikroskopische Untersuchung auch weiterhin die Entstehung in der Hauptsache durch primär active Betheiligung des Lymphgefässsystems wahrscheinlich macht. — Bezüglich des klinischen Theiles ist die absolute Menge des Cysteninhalts, insbesondere aber, da es sich um ein schwächliches, kleines Mädchen von 3½ Jahren handelt, die relativ ganz enorme Grösse der Cyste und deren glückliche Entfernung durch Laparatomie zu beachten. Endlich mag für die Diagnose künftiger Abdominaltumoren unsere Beobachtung insofern von Werth sein, als sie, wie Leopold[69] einst von seiner diesbezüglichen Veröffentlichung wünschte, „die Veranlassung werden möge, dass bei der Differentialdiagnose der Unterleibstumoren auch die Geschwülste der Ligamenta mehr in Berücksichtigung gezogen werden, als bisher".

Casuistik.

1. Albers, Hannov. Annal. 1836. 1. S. 322. — Bei der Section eines 51jährigen Mannes fand sich in der Gegend des Plexus solaris eine weiche, elastische, deutlich schwappende Cyste. Der Ductus thoracicus ging oberhalb und unterhalb in den Sack und konnte von dessen Innern aus sondirt werden. Die Wand war verdickt. Der Inhalt der Cyste war flüssige Lymphe mit Flocken untermischt.

2. Marshall Hughes, Schmidt's Jahrbücher. 1843. 40. Bd. S. 26. — 20jähriger Mann. Seit 1 Jahr Verdauungsbeschwerden, seit 6 Wochen Erbrechen und Schmerzen in der rechten Seite. Der Leib war bedeutend aufgetrieben. Es war im Abdomen kein Tumor, wohl aber etwas Fluctuation in der Tiefe zu fühlen. Der Ascites wuchs, Oedeme traten hinzu und der

Kranke starb im Zustand gänzlicher Abmagerung. Bei der Section fand sich in der Peritonäalhöhle 8 Quart einer mandelmilchartigen Flüssigkeit. Im Centrum des Abdomens sass ein rundliches knotiges Gewächs von der Grösse eines Zweipfennigbrodes, das aus mehreren agglomerirten Drüsen bestand. Aufgeschnitten entquoll denselben eine rahmartige Masse, die dem Exsudat seinen rahmartigen Charakter gegeben zu haben schien. Das ganze Mesenterium war mit zahlreichen, strotzend gefüllten Lymphgefässen durchzogen. Die Flüssigkeit enthielt, von Dr. Rees untersucht, Chylus in beträchtlicher Menge.

3. Diegassel, Bull. de la soc. anat. 1848. p. 62. — Diegassel demonstrirte der Soc. anat. einen Tumor des Mesenteriums eines 11monatlichen Kindes, der durch die Vereinigung mehrerer Cysten gebildet war, die unter sich nicht communicirten. Der Inhalt der Cysten war theils eine seröse, theils eine milchige Flüssigkeit. Der Tumor hatte sich zwischen den beiden Blättern des Mesenteriums entwickelt.

4. Ducasset, Bull. de la soc. anat. 1848. p. 67. — 4monatliches Kind, bekam plötzlich starke Diarrhöe mit etwas Fieber. Später trat Erbrechen auf, der Leib war schmerzhaft aufgetrieben, der Puls klein. Exitus. Bei der Eröffnung des Bauches fand man in der Höhe der Nabelgegend 2 Cysten, die sich in den Blättern des Mesenteriums entwickelt hatten. Sie schienen aus einem Hohlraum zu bestehen, waren jedoch aus mehreren, nicht communicirenden Räumen zusammengesetzt. Einige von diesen enthielten eine citrongelbe seröse, die anderen eine weisse milchige Flüssigkeit.

5. Rokitansky, Lehrb. der path. Anatomie. 1856. II. p. 395. — In dem Gekröse eines 53jährigen Schlossergesellen fanden sich mehrere Drüsen zu bohnen- bis wallnussgrossen, dick- und starrwandigen, eine fettig-schmierige, weisslich-gelbliche Masse enthaltenden Kapseln verwandelt; andere waren namentlich in der Nähe jener zu zart- und schlaffhäutigen, theils eine klare dünne, theils eine weissliche dickliche Flüssigkeit enthaltenden Säckchen degenerirt. Viele zeigten eine weisslich-gelbliche Sprenkelung.

6. Rokitansky, Lehrb. der path. Anatomie. 1856. II. p. 395. — Bei einem 36jährigen Taglöhner lagerte zwischen den Platten des Mesocolons ein etwa kindskopfgrosser, fluctuirender, gelappter Sack. Oben reichte er an das Pankreas und die Cysterne, rechts an das Duodenum und Colon asc., links an das Colon desc. Er enthielt eine milchige, schwach röthliche Flüssigkeit. Eine Communication mit dem Ductus thoracicus liess sich nicht ermitteln.

7. Fitz, Boston med. and surg. Journ. 1871. p. 191. (23. März.) — Von den Lumbaldrüsen einer Frau waren drei, die über einander lagen, erheblich vergrössert. Die obere war hühnereigross, die mittlere vom Durchmesser einer Rosskastanie, die untere doppelt so gross als normal. Die beiden grössten hatten ein durchscheinendes Aussehen und enthielten eine gelbliche Flüssigkeit.

8. Weichselbaum, Dieses Archiv. 1875. Bd. 64. S. 145. — Bei der Autopsie eines 80jährigen Mannes fand sich im Mesenterium ein mehr als handtellergrosser Tumor von 3—4 cm Dicke. Der Tumor bestand aus Fettgewebe, durchsetzt von zahlreichen Hohlräumen, die eine milchige Flüssigkeit enthielten und unter einander communicirten. Nur die kleineren Räume waren mit Endothel ausgekleidet. Die Flüssigkeit, die wie Milch war, alkalisch reagirte, Fett und viel Albumen enthielt, war nach der chemischen Untersuchung von Prof. Schneider sicher Chylus. Entstehung aus einem Lipom.

9. Sabourin, Bull. de la soc. anat. 1876. p. 339. — 70jährige Frau. Auf der rechten Seite des Mesenteriums, an der Ansatzstelle des Mesocolon, nahe der Wirbelsäule, fand man eine hühnereigrosse Tasche mit einer milchweissen Flüssigkeit gefüllt. In der Nachbarschaft keine dilatirten Lymphgefässe; der Ductus thoracicus normal; Lymphdrüsen nicht geschwollen. Die Cystenwand ist dünn und durchsichtig. Die Flüssigkeit, etwa 30 g, zeigt mikroskopisch feinste Fetttröpfchen, keinerlei Formelemente.

10. v. Winiwarter, Mittheil. aus d. Kronprinz Rudolph-Spital. 1877. II. S. 321. — 4monatliches schwächliches Kind, das von Geburt an einen aufgetriebenen Leib hatte. Man fühlte einen grossen Tumor des rechten Hypochondriums mit deutlicher Fluctuation. Jeweils im Zwischenraum von einigen Wochen wurde der Tumor pungirt und im Ganzen etwa 3040 ccm milchähnlicher Flüssigkeit entleert. Entstehung: Congenitaler Verschluss des Ductus thoracicus und dann cystenartige Erweiterung der Chylusgefässe.

11. Engel Reimers, Deutsch. Arch. f. klin. Med. 1879. Bd. 23. S. 632. — 50jähriger Sprachlehrer, der an Gastrektasie litt. Bei der Section fand sich unmittelbar unter der schwieligen kleinen Curvatur an der vorderen Magenwand eine reichlich 2 Thaler-grosse, runde, halbkuglig vorspringende Geschwulst mit glatter Oberfläche und von ziemlich weicher Consistenz. Sie enthielt eine milchige Flüssigkeit. Die Cystenwand bestand aus einem bindegewebigen Balkennetz mit zahllosen Hohlräumen, die mit Endothel ausgekleidet waren. Ferner fanden sich Fettzellen, elastische Fasern, Blutgefässe mit verdickter Wandung. Keine Rundzelleninfiltration. Entstehung: Erweiterung präexistenter Lymphbahnen durch Verschluss grösserer abführender Stämme; vielleicht war durch die narbigen Schrumpfungen an der kleinen Curvatur der Plex. gastr. sup. verlegt.

12. Millard et Tillaux, Bull. de l'acad. de méd. 17. août 1880. p. 831. — 31jähriger Mann, wurde plötzlich von heftigsten Schmerzen im Leib befallen. Gleichzeitig hartnäckige Obstipation. In der rechten Seite des Abdomens wurde ein sehr beweglicher Tumor constatirt, den man für eine Wanderniere hielt. Später wurde die Diagnose auf Darminvagination gestellt. Laparatomie. Es erscheint ein glatter, rundlicher, kindskopfgrosser Tumor, zwischen den Blättern des Mesenteriums gelegen. Durch Punction wird etwa ½ Liter einer rahmartigen, milchweissen Flüssigkeit entleert. Der Tumor

wurde aus der Wunde hervorgezogen, abgebunden und weggeschnitten. Reactionsloser Verlauf.

Untersuchung von Merklen, Bull. de l'acad. de méd. 14. Sept. 1880. p. 926. — In der Flüssigkeit sind nur Margarinkrystalle und Fett zu constatiren. Nirgends Epithelzellen oder sonst zellige Gebilde. An der Cystenwand erkennt man 3 Schichten von Bindegewebe, in der mittleren lymphatisches Gewebe mit zahlreichen Blutgefässen und dilatirten Lymphräumen. Entstehung aus einer Lymphdrüse.

13. Roth, Ein Fall von Lymphangioma cysticum. Diss. Zürich 1880. — 32jährige Frau. Seit 3 Jahren stets wachsender Tumor im Abdomen. Krämpfe im Abdomen, heftiges Erbrechen, hartnäckige Obstipation. Das Abdomen ist aufgetrieben durch einen höckrigen, fluctuirenden Tumor, der in der Mitte des Bauches liegt. Diagnose: Ovarialcyste. Bei der Laparatomie zeigt sich eine retroperitonäale Cyste, vom Mesenterium überzogen. Durch Punction werden 6000 ccm klebrig röthlich-gelbliche Flüssigkeit entleert, die sofort gerann. Einnähung der Cyste in die Bauchwand, Drainage. Nach einigen Tagen Exitus durch Axendrehung des Dünndarms. Die mikroskopische Untersuchung der eiweisshaltigen Flüssigkeit zeigte eine Menge Lymphkörperchen und einzelne rothe Blutkörperchen. Die Cystenwand besteht aus Bindegewebe mit spaltförmigen Hohlräumen, die Lymphkörperchen und Endotheltrümmer enthalten. Nirgends deutliches Endothel. Entstehung aus Lymphdrüsen zwischen der Wurzel der Art. mes. sup. und den Ovarialgefässen.

14. Küster, Ein chirurg. Triennium. 1882. S. 158. — 21jähriges Fräulein. Seit 3 Wochen eine über dem Nabel gelegene, äusserst schmerzhafte Bauchgeschwulst. Dieselbe ist kindskopfgross, rund, deutlich fluctuirend, und besonders in verticaler Richtung sehr beweglich. Mehrfache Punction einer milchigen Flüssigkeit, die 7,34 Eiweiss, 5,94 Fett und Cholestearin enthielt und mikroskopisch Fettkügelchen, verfettete Epithelialzellen und wenig weisse Blutkörperchen erkennen liess. Laparatomie. Exstirpation einer zwischen den Blättern des Mesenteriums gelegenen Cyste, die dem Netz fest adhärirt. Tod an Peritonitis durch Darmverletzung. Die Innenwand der Cyste ist mit mehrschichtigem Plattenepithel ausgekleidet. [In den Verhandlungen der Berl. med. Gesellschaft (Sitzung vom 11. Mai 1887) erklärt Küster letztere Angabe auf flüchtiger Untersuchung beruhend.]

15. Werth, Arch. f. Gynäkol. 1882. 19. Bd. S. 321. — Pat. bemerkte vor 3 Monaten während eines Colikanfalles eine Geschwulst im Leibe. Der Tumor liegt über dem Beckeneingang, ist sehr beweglich, ohne Zusammenhang mit dem Genitalapparat. Bei der Operation zeigt sich, dass die Cyste zwischen den Platten des Mesenteriums sitzt und von einer Darmschlinge, wie von einer Halskrause, umgeben ist. Exstirpation. Catgutnaht der Mesenterialwunde. Inhalt der Cyste dünnbreiig, aufgeschlemmter Kreide gleich. Die mikroskopische Untersuchung ergiebt ausser albuminösen und fettigen Detritus keinerlei Formelemente. Die Cystenwand besteht aus Binde-

gewebe und ist von zahlreichen Gefässen durchzogen. An einzelnen Stellen findet sich ausgesprochen lymphatisches Gewebe. Entstehung durch Obliteration der Vasa efferentia einer Mesenteriallymphdrüse.

16. Recklinghausen, Handbuch der allgem. Pathologie des Kreislaufs und der Ernährung. 1883. S. 97. — In der Wurzel des Mesenteriums eine faustgrosse, multiloculäre Geschwulst, deren cystische Höhlen sämmtlich mit richtigem Chylus gefüllt waren.

17. Enzmann, Beitrag zur path. Anatomie des Ductus thoracicus. Diss. Basel 1883. — Bei einer 77jährigen Frau fand sich auf der Wirbelsäule, im Bereich der Art. mes. sup. und coeliaca eine über faustgrosse, spindelförmige Cyste mit glatter Oberfläche. Die Cyste war faltig, schlaff, dickwandig und enthielt 50 ccm bräunlich glitzernden Brei, der mikroskopisch zahlreiche Cholestearinkrystalle, Blutkörperchen und Körnchenzellen zeigte. Die Innenfläche der 1—2 mm dicken Cystenwand war glatt, gelblich. In der Wand Bindegewebe, Fetttröpfchen, Rundzellen. Kein Endothel. Directer Zusammenhang der Cyste mit dem Ductus, der oberhalb durch mehrfache Lymphthromben verschlossen war.

18. Killian, Berl. klin. Wochenschr. 1886. No. 25. S. 407. — Frau von 61 Jahren, bemerkte seit 4 Wochen Dickenzunahme des Leibes. Magenschmerzen, Erbrechen und Durchfall. In der stark vorgewölbten rechten Oberbauchgegend fühlt man einen glatten, runden, weich elastischen, fluctuirenden Tumor, der nicht mit dem Genitalsystem zusammenhängt. 2malige Punction von 2500 und 2200 ccm einer weissgrauen, geruchlosen, alkalischen Flüssigkeit, von der Consistenz wie Milch. Sie enthält viel Albumen und giebt mikroskopisch das Bild von Milch. Später Incision, Einnähung der Cystenwand, Drainage. Heilung. Entstehung vielleicht aus dem Ductus thoracicus.

19. Killian (Fall von Prof. Bostroem), Berl. klin. Wochenschr. 1886. S. 407. — Schrumpfendes Narbengewebe (Caries der Wirbelsäule) bewirkte Obliteration des Ductus thoracicus; dadurch Erweiterung des ganzen Chylusgefässsystems. Im Mesenterium zahlreiche hirsekorngrosse Chylaneurysmen.

20. Bramann, Arch. f. klin. Chir. 1887. Bd. 35. S. 201. — 63jähriger Mann. Seit 5 Jahren Obstipation, seit $1\frac{1}{2}$ Jahren Auftreibung des Leibes. Vor 6 Monaten bemerkte Patient in Nabelhöhe einen faustgrossen beweglichen Tumor. Man fühlt einen kindskopfgrossen, runden, sehr beweglichen Tumor mit glatter Oberfläche, prall gespannt und deutlich fluctuirend. An der Lendenwirbelsäule scheint er fixirt zu sein. Laparatomie. Incision, Einnähung der Wand, Drainage. Heilung mit Bauchbruch. In der Cyste waren 700—800 ccm einer schneeweissen, milchähnlichen Flüssigkeit, die alle chemischen Eigenschaften des Chylus hat und unter dem Mikroskop Fettkörnchen und Cholestearinkrystalle zeigt. Die Cystenwand ist 2—3 mm dick, derb und mikroskopisch aus derbem, von zahlreichen Blutgefässen und Lymphräumen durchsetztem Bindegewebe zusammengesetzt.

Auf der Innenfläche kein Epi- oder Endothel. Entstehung durch Dilatation der Cysterna chyli nach Verschluss des Ductus thoracicus oder aus einem Lymphcavernom.

21. Hlava, Sbornik létàrský. 1887. p. 466. — Im Mesenterium eines 29jährigen Taglöhners fand sich eine grosse Anzahl erbsen- bis kindskopfgrosser Cysten mit gelblich durchschimmerndem Inhalt. Dieser zeigte mikroskopisch kleinere und grössere Fetttropfen, Detritus, Krystalle von verschiedenen Fettsäuren. Die kleineren Geschwülste boten den Bau von Lymphdrüsen dar, in den grösseren fand man in den Lymphräumen körnige grüngelbe Massen, in anderen lymphoide Zellen. Die Cystenwand bestand aus Bindegewebe. Entstehung: Obliteration des Truncus lymphaticus intestinalis und dann cystoide Degeneration der Lymphdrüsen.

22. Fenominoff, Unjenium and Petroff dhevnik kazano kaho obschchistra vratchis. 1888. No. 7 und 8. p. 72. — 26jährige Frau. Cyste des Abdomens. Laparatomie. Exstirpation einer Cyste mit chylösem Inhalt, die sich im Mesenterium entwickelt hatte. Heilung. Die mikroskopische Untersuchung des Tumors zeigt, dass er aus einer Lymphdrüse entstanden ist.

23. Carson, Journal of the Americ. med. Association. Juni 1889. — 39jähriger Mann. Bei der Untersuchung fand sich ein Bauchtumor von der Grösse eines kleinen Kindskopfes, rundlich, beweglich, etwas rechts von der Mittellinie. Diagnose: Mesenterialcyste. Punction einer weissen, milchigen, chylusähnlichen Flüssigkeit, wonach an Cyste der Cysterna chyli geglaubt wurde. Der Tumor verschwand. Bald Wiederanfüllung bis zu Mannskopfgrösse. Laparatomie. Einnähung der Cystenwand, Drainage. Heilung. Die Flüssigkeit, von Dr. Bremer untersucht, war weisslich-gelblich, alkalisch, enthielt Albumen, kein Fibrin. Mikroskopisch: Grosse fettig degenerirte Zellen und kleine Fettkörnchen, ähnlich denen in der Milch. Die Cystenwand war dick, enthielt zahlreiche Gefässe; die Innenfläche war glatt.

24. Rash, Transact. of obstet. Soc. of London. 6. Nov. 1889. — 21jährige Frau. 8 Tage nach dem Heben eines schweren Koffers bekam Pat. heftige Schmerzen in die linke Seite. Ein grosser runder Tumor von elastischer Consistenz und deutlich fluctuirend nimmt die linke Bauchseite ein. Nach rechts geht er etwas über die Medianlinie, nach unten in das Becken, nach oben über den Nabel. Kein Zusammenhang mit dem Genitalsystem. Der Tumor vergrössert sich nach oben und links. Vermehrte Schmerzen. Keine Blasenstörung. Diagnose: Parovarialcyste. Laparatomie. Punction von 3 Liter milchähnlicher Flüssigkeit. Der Tumor war gebildet durch die Blätter des Mesenteriums, die durch eine milchige Flüssigkeit aus einander gedrängt waren. Auf dem rechten breiten Mutterband befand sich eine nussgrosse, dünnwandige Cyste, die abgebunden und abgeschnitten wurde. Einnähung der Hauptcyste in die Bauchwand. Drainage. Untersuchung des Inhalts von Dr. Fergusson: Spec. Gew. 1015, alkalisch. Mikroskopisch: Lymphkörperchen, wenig Cholestearinkrystalle, Fettkörnchen. Entstehung: Berstung eines Lymphgefässes.

25. Rubesca, Centralbl. f. Gynäkol. 1889. S. 841. — 19jähriges Mädchen bemerkt seit 1½ Jahren die Entwickelung einer Geschwulst im Leibe. Dieselbe ist faustgross, glatt, elastisch und beweglich. Laparatomie. Die Geschwulst, die zwischen den Blättern des Dünndarmmesenteriums sitzt, wird enucleirt. Sie enthält eine dünnbreiige, fettige, gelblich gefärbte Flüssigkeit. Die Cystenwand ist 1—2 mm dick, glatt und besteht aus von Lymphräumen durchzogenem Bindegewebe. Kein Endothel. Entstehung aus einer mesenterialen Lymphdrüse.

26. Gusserow, Charité-Annalen. N. F. 15. 1890. S. 613. — 25jährige Frau. Seit 7 Monaten Schmerzen im Leib, zugleich Entwickelung einer Bauchgeschwulst. In der Mittellinie ist ein derber Tumor zu fühlen, der über den Nabel reicht. Deutliche Fluctuation. Becken frei. Diagnose unsicher. Laparatomie. Es zeigt sich ein mannskopfgrosser Tumor von Netz bedeckt, das mit ihm verwachsen war, der zwischen den beiden Mesenterialblättern lag. Entleerung von etwa 2½ Litern einer graugelben, sehr dünnbreiigen, trüben Flüssigkeit, die nicht gerinnt. Einnähung der Cystenwand. Mikroskopisch bestand die Flüssigkeit aus Fettkörnchenkugeln und feinen Fetttropfen. Chemische Untersuchung vereitelt.

27. Mendès de Léon, Nederl. Tijdschr. voor verlosk en gynek. II. 1890. p. 147. — 27jährige Frau. Fluctuirender Abdominaltumor von der Grösse einer Cocosnuss in der Nabelgegend, median, nach jeder Richtung beweglich. Keine Diagnose. Laparatomie. Man findet eine Mesenterialcyste, die incidirt und in die Bauchwand eingenäht wird. Nach 8 Tagen Wiederöffnung des Bauches, da eine Darmschlinge prolabirt war, die man nicht zurückbringen konnte. Dabei findet man eine zweite kleine Cyste, die punctirt wird. Wiedereinnähung. Heilung. Die entleerte Flüssigkeit ist milchig, reich an Albumen.

28. Spencer Wells, Brit. med. Journ. 1890. I. p. 1361 — 4jähriges Mädchen, das seit frühester Kindheit einen „starken" Leib hat. Der Leib ist in der Nabelgegend vorgetrieben. Punction einer wässrigen, eiweisshaltigen Flüssigkeit. Wiederanfüllung. Laparatomie. Cyste des Omentum mit wasserklarem Inhalt. Exstirpation. Heilung. Untersuchung von Ransom (Brit. med. Journ. 1890. II. p. 1062). Das Präparat zeigt drei dünnwandige Cysten. Die Wand besteht aus Bindegewebe mit Fettzellen, Blutgefässen und Rundzelleninfiltration, besonders um die Gefässe, mit Riesenzellen. Die Flüssigkeit ist klar, wässrig, enthält Albumen, doch keine Membranen und dergleichen. Differentialdiagnose zwischen Dermoid-, Chylus- und Echinokokkencyste. Wahrscheinlich Chyluscyste.

29. Arékion, Étude sur les kystes du mésentère. Thèse de Paris. 1891. p. 128. — Bei einer 34jährigen Frau entwickelte sich seit 5 Jahren ein Tumor im Hypogastrium, der allmählich nach dem Epigastrium wuchs. Stechende Schmerzen im Bauch, später Athembeschwerden. Deshalb 5 Punctionen einer chocoladefarbenen, dicken Flüssigkeit. Der Bauch ist aufgetrieben,

konisch. Man fühlt einen resistenten Tumor, der nach oben in's Epigastrium und Hypochondrium, nach unten in's Becken reicht. Derselbe ist nach allen Seiten fixirt. Fluctuation an einzelnen Stellen. Laparatomie. Punction einer chocoladefarbenen, dicken Flüssigkeit, die Cholestearinblättchen enthält. Eine zweite Punction ergiebt einen milchigen, visciden Inhalt, wie dicker Gummi. Der Versuch der Exstirpation misslingt wegen zahlreicher Adhäsionen. Einnähung. Keine histologische Untersuchung.

30. Dörschlag, Zur Casuistik der Cysten des Mesenteriums. Diss. Greifswald 1891. — Ein 43jähriger Arbeiter bemerkte einen sehr beweglichen, wallnussgrossen Tumor im Bauch rechts vom Nabel, der durch eine Krankheit angeblich verschwand. Nach einem Trauma Wiedererscheinen des Tumors, der als rundlich, kindskopfgross und prall zu fühlen und leicht verschieblich ist. Die Laparatomie zeigt eine dem Mesenterium des Dünndarms aufsitzende, weissliche Cyste. Exstirpation. Die Cyste enthielt etwa 600 bis 700 ccm einer bräunlichen Flüssigkeit. Ihre Wand, 3 mm dick, bestand aus derbem Bindegewebe, das zahlreiche Blutgefässe und Lymphräume enthielt. Kein Endothel. Entstehung: vielleicht cystische Degeneration einer Drüse und nachträgliche Blutung.

31. Tuffier, Bull. et mém. de la soc. de chir. de Paris. XVIII. 1891. p. 582. — 48jähriger Mann bemerkt seit 6 Monaten eine bewegliche Geschwulst im Abdomen. Plötzlich nach dem Heben eines Koffers Schmerzen, Erbrechen. Man fühlt eine bewegliche, runde, kindskopfgrosse Geschwulst von glatter Oberfläche. Diagnose: Netzcyste. Die Laparatomie zeigt eine Cyste im Mesenterium. Exstirpation. Heilung. Der Cysteninhalt hat das Aussehen von Milch, hohen Fettgehalt, kein Fibrin, kein Zucker.

32. Tuffier, Bull. et mém. de la soc. de chir. de Paris. XVIII. 1891. p. 582. — 12jähriges Kind. Cyste des Mesenteriums mit 3 taschenartigen Ausbuchtungen, von denen eine 2 Liter chylöse Flüssigkeit enthielt. Zahlreiche kleinere Cysten im Mesenterium. Die Exstirpation gelang nicht. Drainage.

33. Kruse, Dieses Archiv. 1891. Bd. 125. S. 488. — Bei der Section eines an Pneumonie verstorbenen 75jährigen Arbeiters fanden sich im aufgeschnittenen Dünndarm, besonders im Jejunum durch die sonst nicht auffallend veränderte Schleimhaut weissliche Stellen von verschiedener Grösse und Gestalt durchschimmernd. Beim Einschneiden entleeren sie einen dünnflüssigen, milchweissen Inhalt, der unter dem Mikroskop Fette und Albumen in feinster Vertheilung und eine geringe Zahl Leukocyten enthält. Die Schnitte selbst sind von weiten Chylusräumen durchsetzt, deren Wand aus einer einfachen Lage platter Zellen besteht, die alle Räume continuirlich auskleidet. Entstehung: Ektasie der Chylusgefässe der tieferen Darmschleimhautschichten mit enormer Neubildung von Endothel, und Neubildung von Hohlräumen.

34. Lauenstein, Ueber einen Fall von Mesenterialcyste. Diss. München 1893. — 31jähriger Maschinist bekommt plötzlich blutige Durchfälle. Im Abdomen ist ein verschieblicher, etwas fluctuirender Tumor zu fühlen. Punction einer dunkelbraunrothen Flüssigkeit, die viel Eiweiss und Blutkörperchen, wenig Leukocyten enthält. Diagnose: Mesenterialcyste. Laparatomie. Rechts von der Mittellinie liegt ein kindskopfgrosser Tumor, von Serosa überzogen. Inhalt 800 ccm Flüssigkeit, wie oben. Exstirpation. Die Cystenwand, die 4 Schichten zeigt, besteht aus Bindegewebe mit Blut- und Lymphbahnen. Entstehung aus Blut- und Lymphgefässen und Confluenz solcher ektatischer Gefässe.

35. Frank, Wiener klin. Wochenschr. 1894. S. 649. — Im Abdomen einer 31jährigen Bedienerin ein mannskopfgrosser, wenig beweglicher Tumor. Diagnose: Ovarialkystom. Laparatomie. Genitale frei. Der Tumor reicht bis an die Radix mesenterii, sitzt retroperitonäal. Exstirpation. Die Cystenwand ist 2—3 mm dick, hat kein Epithel. Der Inhalt, 400 ccm, ist gelblich, trübe; er enthält viel Fetttröpfchen, Cholestearinkrystalle, wenig Leukocyten.

36. Schwarzenberger, Beitr. z. klin. Chirurgie. 1894. Bd. 11. S. 713. — 4½jähriges Mädchen. Leib gleichmässig aufgetrieben, überall Undulation. Diagnose: abgesacktes peritonitisches Exsudat. Laparatomie ergiebt eine dünnwandige Cyste des Omentum majus. Exstirpation. Innenfläche der 2—3 mm dicken Cystenwand etwas gerunzelt, der Innenraum zeigt communicirende Hohlräume, die von einem Serosa gleichenden Gewebe ausgekleidet sind. Der Cysteninhalt, 3 Liter gelber klarer Flüssigkeit, ist alkalisch, enthält Eiweiss, kein Zucker. Spec. Gew. 1016. Mikroskopisch zeigt die dreischichtige Cystenwand Bindegewebe mit glatten Muskelfasern, Fettzellen, Lymphräume und Granulationsgewebe. Die Räume sind von continuirlichem Endothel ausgekleidet. Entstehung: Ektasie von Lymphgefässen durch narbige Retraction des Granulationsgewebes und Unregelmässigkeit im Stromgebiet der Lymphbahn durch Contraction der Musculatur.

37. Heinrichs, Beitr. zur Geburtshülfe und Gynäkol. (Festschrift für Martin.) 1895. S. 76. — 39jähriges Fräulein, das seit 4 Jahren Stärkerwerden des Leibes bemerkt. Schmerzen im Unterleib. Der Leib ist aufgetrieben. Fluctuation. Nach dem Percussionsbefund Diagnose auf Ascites. Die Laparatomie zeigt eine sehr dünnwandige Cyste des Mesenterium coli. Exstirpation: Heilung. Inhalt: 4 Liter wasserklare Flüssigkeit. Cystenwand aussen und innen glatt, und mit Endothel ausgekleidet. Entstehung durch Abschnürung eines subcoecal gelegenen Bruchsacks.

38. Tilger, Dieses Archiv. 1895. Bd. 139. S. 288. — Bei der Section einer 71jährigen Frau fand sich in der Schleimhaut der kleinen Curvatur des Magens eine deutlich strahlige Narbe von weisser Farbe und genau dieser Stelle entsprechend an der Aussenfläche der kleinen Curvatur, sich über die Vorderfläche des Ligamentum hepato-gastricum vorwölbend und an-

scheinend zwischen den Blättern des kleinen Netzes gelagert, ein rundlicher, prall elastischer Tumor von 40 mm Durchmesser. Er enthielt 14 ccm fettige Flüssigkeit mit viel Cholestearinschüppchen und Fetttröpfchen. Seine Innenfläche ist deutlich reticulirt, hie und da an den Leistchen Verkalkungen. In der Wand Spalten und Hohlräume mit, oft mehrschichtigem, Endothel ausgekleidet, Lymphthromben, endotheliale Riesenzellen, deutlich degenerative und proliferirende Prozesse. Entstehung durch Lymphangitis chronica desquamativa.

39. Narath, Arch. f. klin. Chir. 1895. Bd. 50. S. 763. — 52jähriger Bulgare. Vor 6 Monaten nach einer Erkältung leichte Schmerzen im linken Hypochondrium und daselbst Auftreten einer kleinen, von da ab stetig wachsenden Geschwulst. Leichte Stuhlverhaltung. Abdomen in seiner Configuration ganz unregelmässig. Man fühlt eine mannskopfgrosse Geschwulst, die nach oben unter den Rippenbogen, nach links in die Nierengegend sich erstreckt. Sie hat elastische Consistenz und fluctuirt. Differentialdiagnose zwischen Hydronephrose, Echinococcus- und Pankreascyste offen gelassen. Operation: Schrägschnitt in der Lumbargegend. Punction der sich zeigenden Cyste. Inhalt: 4 Liter gelbgrünliche Flüssigkeit, viel Albumen, kein Cholestearin. Einnähung der Cyste in die Wunde. Drainage. Nach 4 Tagen Exitus. Bei der Section fand sich die Niere von dem Cystensack hinaufgedrängt. Cysteninnenfläche glatt. Wand nicht untersucht. Die Flüssigkeit blieb, centrifugirt, weisslich, milchig getrübt. Die Trübung bestand aus Fetttröpfchen.

40. Kissling, Zeitschr. f. phys. Chem. XX. 1895. S. 462. (s. Zeynek.) — 59jähriger Mann bemerkt seit 8 Tagen die Vergrösserung seines Bauches. Die stärkste Prominenz war rechts 4 cm unter dem Nabel. Bei der Operation fand sich ein mannskopfgrosser Tumor in den Blättern des Dünndarmmesenteriums. Sein Inhalt betrug etwa 2¼ Liter milchiger Flüssigkeit. Keine Stuhlbeschwerden.

41. Göhring, Zeitschr. f. phys. Chem. XX. 1895. S. 462. (s. Zeynek.) — 5monatliches schwächliches Kind, das schon bei der Geburt einen etwas grossen Bauchumfang hatte. Seit 8 Tagen beträchtliches Wachsen der Geschwulst. Punction von 2¼ Liter milchiger Flüssigkeit. Nach 4 Wochen Bauchumfang, 2 Querfinger unter dem Nabel, 52 cm. Punction von 1 Liter Flüssigkeit wie oben.

42. Pagenstecher, Berl. klin. Wochenschr. 1895. No. 42. S. 911. — 71jähriger Zimmermann. Früher Verdauungsbeschwerden, Magenschmerzen. Tumor im Abdomen. Probepunction von milchig aussehender Flüssigkeit. Der bewegliche, fluctuirende Tumor nimmt das rechte Epigastrium und den medialen Theil des Hypochondriums ein. Laparatomie. Zweizeitige Eröffnung der Cyste, Drainage. Inhalt wie bei der Probepunction. Cystenwand nicht untersucht. Die Diagnose war auf Empyem der Gallenblase gestellt worden.

43. Winter, Zeitschr. f. Geburthülfe u. Gynäkol. 1895. Bd. 33. S. 210. (Verhandl. der Gesellsch. f. Geburtsh. u. Gynäkol. Berlin, 28. Juni 1895.) — Demonstration einer exstirpirten retroperitonäalen Cyste, die sich oben zwischen Leber und Colon transversum hinter dem Ligamentum hepato-renale entwickelt hatte. Mannskopfgrosser Tumor mit wasserhellem, eiweissarmem Inhalt. Die Wand der Cyste, mit deutlichem Endothel ausgekleidet, zeigt bindegewebige Struktur. Entstehung: Dilatirtes Lymphgefäss.

44. Hohenegg, Wiener klin. Rundschau. 1895. S. 81. — Lymphcyste des Mesenteriums.

45. Der folgende, noch nicht veröffentlichte Fall stammt aus der Heidelberger Universitäts-Frauenklinik. Derselbe wurde von Herrn Geh. Hofrath Kehrer operirt, dem ich für die gütige Ueberlassung des Falles auch an dieser Stelle meinen Dank sage.

Frl. K. S., 20 Jahre alt. Eintritt am 22. Januar 1894.

Anamnese: Die Eltern der Patientin und 3 Geschwister sind gesund, 9 früh gestorben. Pat. selbst will nie krank gewesen sein. Menstruation seit dem 13. Jahre, 4wöchentlich, 4—5 Tage dauernd, am ersten Tage geringe Schmerzen, zuletzt vom 26.—29. December 1893.

Vor etwa 4 Jahren bemerkte Pat. zum ersten Male im Leib eine hühnereigrosse Geschwulst, die keine Beschwerden verursachte. Damals sistirten die Menses dreimal unter heftigen Schmerzen, dann waren sie wieder regelmässig. Die Geschwulst wuchs langsam und brachte nur ein Gefühl dumpfen Drucks im Leib hervor, nie eigentliche Schmerzen, auch nicht bei strenger Arbeit.

Status bei der Aufnahme: Pat. ist von kleinem, gracilem Bau. Aussehen gesund. Appetit mangelhaft. Stuhl und Urin normal.

Circulations- und Respirationsorgane gesund.

Das Abdomen ist flach, ziemlich gespannt, nur links über dem Nabel besteht eine kuglige Auftreibung. Diese ist bedingt durch eine klein Kürbisgrosse, glatte Geschwulst, die von elastischer Consistenz und äusserst beweglich ist, so dass sie ohne Schmerzen leicht nach unten und oben verschoben werden und im Liegen sogar unter dem Rippenbogen zum Verschwinden gebracht werden kann. Die innere Untersuchung ergiebt normale Verhältnisse einer Nulliparen. Das Becken ist frei, kein Zusammenhang mit dem Tumor.

Diagnose zweifelhaft.

25. Januar Laparatomie. Schnitt in der Linea alba vom Nabel zur Symphyse. Eingehen mit der Hand und Herabholen des Tumors in die Bauchwunde. Er erweist sich als Cyste und ist nach unten und rechts mit einer Dickdarmschlinge (Colon transversum?) fest verwachsen, die scharf gelöst werden muss. Dabei entstehende parenchymatöse Blutungen werden durch Umstechungen mit Catgutsuturen gestillt. Die ganze Oberfläche der Geschwulst mit Ausnahme des dem Dickdarm adhärenten Theils ist mit einer Fett durchwachsenen Peritonäallamelle überzogen, die leicht stumpf abgezogen

werden kann. Einige Netzligaturen. Der dergestalt freigelegte Tumor hat eine vollständig glatte Oberfläche und ist klein Kürbis-gross. Seine Wandung erscheint ziemlich dick und derb. Da der Stiel nicht freigelegt werden kann, wird der Sack pungirt und eine etwa 100 ccm betragende bräunliche Flüssigkeit entleert. Der übrige Inhalt, nur aus Blutgerinnsel bestehend, wird nach Incision mit der Hand entfernt. Dann kann der Stiel, der ziemlich lang ist und zwischen Magen und Colon transversum aus der Tiefe kommt, aber nicht torquirt ist, herausgezogen werden. In demselben verlaufen stark dilatirte Lymphgefässe. Ligatur und Abtragen der Geschwulst. Versenkung des Stiels. Nachträglich noch einige Umstechungen des Oments und am gelösten Dickdarm. Schluss der Bauchwunde. — Narkose gut.

Die Heilung verlief völlig normal. Entlassung am 10. Februar 1894.

Der Inhalt der Cyste besteht zumeist aus bröckligem Blutgerinnsel; der etwa 100 ccm betragende flüssige Inhalt hat ein spec. Gew. von 1025, reagirt alkalisch, gesteht vollständig beim Kochen. Mikroskopisch sind rothe und weisse Blutkörperchen in ziemlich reichlicher Menge, Fetttröpfchen und Cholestearinkrystalle nachweisbar. Die Cystenwand ist 2—3 mm dick, innen und aussen vollständig glatt, im Innern keine Septen.

Anatomische Diagnose: Lymphcyste des Mesenteriums.

Zum Schlusse ist es mir angenehme Pflicht, meinen hochverehrten Lehrern, Herrn Prof. Vierordt, dem ich für die gütige Ueberlassung des Themas besonders verbunden bin, sowie Herrn Geh.-Rath Arnold und Herrn Prof. Lossen für die mir stets freundlichst gewährte Unterstützung bei der Abfassung dieser Arbeit meinen tiefgefühltesten Dank abzustatten.

Literatur.

1. Ziegler, Lehrb. der allgem. pathol. Anatomie. I. S. 305.
2. Thoma, Lehrb. der pathol. Anatomie. I. S. 670.
3. Orth, Lehrb. der spec. pathol. Anatomie. I. S. 1011.
4. Peerls-Neelsen, Lehrb. der allgem. pathol. Anatomie. S. 313.
5. Lubarsch und Ostertag, Ergebnisse der allgem. path. Morphologie und Physiologie. 1895.
6. Tillmanns, Lehrb. der spec. Chirurgie. II. S. 36.
7. Oerum, Kemiske Studier over Ovariecyste vädsker. 1884. p. 155. Ref. Maly's Jahresberichte über die Fortschritte der Chemie. XIV. 1884. S. 459.
8. Pfannenstiel, Arch. f. Gynäkol. Bd. 38. S. 86.
9. Scanzoni, Krankheiten der weiblichen Sexualorgane. I. S. 309.
10. Kiwisch, Klin. Vorträge. II. S. 221.
11. Müller, Scanzoni's Beiträge. V. S. 163.

12. Schatz, Arch. f. Gynäkol. IX. S. 125.
13. Spiegelberg, Arch. f. Gynäkol. I. S. 482.
14. Schatz, Arch. f. Gynäkol. XIV. S. 176.
15. Gusserow, Arch. f. Gynäkol. IX. S. 478.
16. Gurlt, Die Cystengeschwülste des Halses. S. 30.
17. z. Nieden, Dieses Archiv. 1882. Bd. 90. S. 350.
18. Gerhardt, Handb. der Kinderkrankheiten. VI. 1. S. 194.
19. Zeynek, Zeitschr. für phys. Chemie. XX. 1895. S. 463.
20. Preusche, Zeitschr. für phys. Chemie. IV. S. 282.
21. Heinrichs, Beiträge zur Geburtshülfe und Gynäkol. Festschrift für Martin. 1895. S. 76.
22. Zeller, Ueber einen Fall von Lymphangioma colli congenitum. Diss. Berlin 1880.
23. Köster, Würzburger Verhandlungen. III. 1872. S. 58.
24. Wegner, Arch. f. klin. Chirurgie. XX. 1877. S. 641.
25. Gegenbaur, Lehrb. der Anat. des Menschen. 1890. II. S. 87 und 163.
26. Augagneur, Tumeurs du mésentère. Thèse de Paris. 1886.
27. Collet, Essai sur les kystes du mésentère. Thèse de Paris. 1884.
28. Hahn, Berl. klin. Wochenschr. 1887. No. 23. S. 408.
29. Gerhardt, Handb. der Kinderkrankheiten. IV. 2. S. 258.
30. Spencer Wells, Diseases of the ovaries. Vol. I.
31. Schroeder, Handb. der Krankheiten d. weibl. Geschlechtsorgane. S. 472.
32. Fehling, Lehrb. der Frauenkrankheiten. S. 434.
33. Olshausen, Krankheiten der Ovarien. S. 188.
34. Waldeyer, Eierstock und Ei. S. 142.
35. Klebs, Lehrb. der pathol. Anatomie. II. S. 837.
36. Scanzoni, Lehrb. der Krankheiten der weibl. Geschlechtsorgane. S. 357.
37. Kiwisch, Klin. Vorträge. S. 230.
38. Spencer Wells, Diseases of the ovaries. p. 239. (Fall 93).
39. Löhlein, Berl. klin. Wochenschr. 1889. S. 557.
40. Martin, Dieses Archiv. Bd. 120. S. 244.
41. Tilmann, Deutsche med. Wochenschr. 1895. S. 822.
42. Winckel, Lehrb. der Frauenkrankheiten. S. 632.
43. Zweifel, Centralbl. f. Gynäkol. 1883. No. 7.
44. Olshausen, Krankheiten der Ovarien. S. 205.
45. Schroeder, Arch. f. klin. Med. XVII. S. 357.
46. Spiegelberg, Arch. f. Gynäkol. III. S. 272.
47. Lawson Tait, Lancet. 1880. p. 205. (7. Febr.)
48. Dörschlag, Zur Casuistik der Cysten des Mesenteriums. Diss. Greifswald 1891. S. 17.
49. Frentzel, Deutsche Zeitschr. f. Chirurgie. Bd. 33. 1892. S. 180.
50. Macdonald, The Edinburgh med. Journ. XXX [2]. p. 1074. (Juni 1885.)
51. Lawson Tait, The Edinburgh med. Journ. XXXV [1]. p. 5. (Juli 1889.)
52. Frank, Wiener klin. Wochenschr. 1894. S. 649.
53. Rothfuchs, Die Ovariotomie im Kindesalter. Diss. Marburg 1892.

54. Klebs, Handb. der pathol. Anatomie. I. S. 332.
55. Uhle und Wagner, Handb. der allg. Pathologie. S. 691.
56. Lannelongue et Achard, Traité des kystes congénitaux. p. 309—325.
57. Recklinghausen, Handb. der allg. Pathologie des Kreislaufs und der Ernährung. S. 98.
58. Meckel, Handb. der pathol. Anatomie. II. S. 260.
59. Rokitansky, Lehrb. der pathol. Anatomie. II. S. 395.
60. Virchow, Berl. klin. Wochenschr. 1887. No. 14. S. 249.
61. Middeldorpf, Arch. f. klin. Chirurgie. XXXI. 1885. S. 590.
62. Langhans, Dieses Archiv. Bd. 75. S. 299.
63. Esmarch und Kulenkampf, Die elephantiastischen Formen. 1885.
64. Nasse, Arch. f. klin. Chirurgie. 1889. Bd. 38. S. 614.
65. Gjeorgjewic, Arch. f. klin. Chirurgie. 1871. Bd. 12. S. 640.
66. Klebs, Prager Vierteljahresschr. Bd. 125.
67. Tilger, Dieses Archiv. 1895. Bd. 139. S. 288.
68. Ledderhose, Dieses Archiv. 1894. Bd. 137. S. 197.
69. Leopold, Arch. f. Gynäkol. 1880. S. 402.

Erklärung der Abbildungen[1]).

Tafel VIII.

Fig. 1. Schwache Vergrösserung. Uebersichtsbild. CIF Cysteninnenfläche.
Fig. 2. Starke Vergrösserung. A Gefäss mit verdickter Wandung. E_1 einfache Endothellage. E_2 abgehobenes Endothel. E_3 Endothel in Proliferation. F Fettgewebe. M glatte Musculatur. K kleinzellige Infiltration. CIF Cysteninnenfläche.

[1]) Die Zeichnungen sind von Herrn Collegen Cand. med. Becker ausgeführt, dem ich auch an dieser Stelle dafür herzlich danke.

XI.

Traumatische Epithelcyste und Fremdkörper-Riesenzellen in der Haut.

(Aus der chirurg. Poliklinik des Israel. Krankenhauses zu Hamburg. Oberarzt Dr. A. Alsberg.)

Von Dr. H. Bohm,
vormals Assistenzarzt.

(Hierzu Taf. IX.)

Es ist das Verdienst Garré's, in Deutschland neuerdings auf eine interessante, bisher wenig beachtete Art von Neubildungen in der Haut aufmerksam gemacht zu haben, für welche er unter mannichfachen Benennungen die der „traumatischen Epithelcysten" gewählt hat. Zu verwundern ist es, wie auch Garré hervorhebt, dass während die sich auf diesen Gegenstand beziehenden Veröffentlichungen französischer Autoren, wie Reverdin, Labouyle, Le Fort — von einigen weniger umfangreichen, wie die von Gross, Heydenreich, Pilliet und Villar, abgesehen — je mit einer grossen Anzahl von Beobachtungen rechnen, in der deutschen Literatur diese kleinen, aus mancherlei Gründen Beachtung verdienenden Tumoren fast ganz unbekannt zu sein scheinen. Blumberg hat sich hierdurch veranlasst gesehen, 3 eigene einschlägige Fälle zu publiciren und des Weiteren eine Ehrenrettung der Deutschen zu versuchen. Er basirt dieselbe auf der Thatsache, dass der gleichen Aetiologie entstammende und entsprechende histiologische Beschaffenheit zeigende Geschwülstchen in der Hornhaut, der Iris und dem Glaskörper von zahlreichen deutschen Ophthalmologen wie Greeff, Rothmund und Buhl, Abt, Hock, Samelsohn, Goldzieher u. A., nicht nur empirisch, sondern auch experimentell studirt sind. Ferner hätten Andere, wie Weil und Wernher, denen wir noch Franke anreihen möchten, auch an der Hand diese Geschwulstbildung in je einem Falle beschrieben, aber scheinbar

dem ätiologischen Moment nach nicht richtig aufgefasst oder nicht genügend gewürdigt. Wir glauben Blumberg beipflichten zu können. Denn das, selbst die von Blumberg gesammelten Publicationen als vollgültig gerechnet, doch noch immer recht auffällige Schweigen deutscher Chirurgen, Pathologen und Dermatologen zu diesem Gegenstand lässt sich wohl am einfachsten auf die Weise erklären, dass derartige Tumoren wohl öfter operirt, aber schlechtweg für Atherome, Dermoide oder dergl. gehalten und ununtersucht und unbeschrieben in den „grossen Topf" gewandert sind. Nur bestärken kann uns in diesem Glauben das ironische Spiel des Schicksals, welches den Referenten über die letzte Publication Labouyle's im Centralblatt für Chirurgie dessen „Kyste epidermique de l'index droit d'origine traumatique" in ein „Atherom" hat umcorrigiren lassen. Wir dürfen also doch wohl Garré für seine Anregung dankbar sein. — Der Vollständigkeit wegen will ich hier noch eine unseren Gegenstand betreffende Veröffentlichung des Engländers Sutton aus jüngster Zeit wenigstens erwähnen.

Die traumatischen Epithelcysten sind nun — wir schliessen uns hier eng, bisweilen wörtlich der von Garré gegebenen Beschreibung an — kleine, linsen- bis nussgrosse, glatte, rundliche oder ovale Geschwülstchen, über denen die Haut verschieblich ist, und die sich mehr oder minder leicht aus dem umgebenden Gewebe herausschälen lassen. Der umhüllende Sack, falls einer vorhanden ist, besteht aus derbem, kernarmem Bindegewebe; es folgen einige Schichten cubischer Zellen mit grossen Kernen, die nach innen zu flachere Formen annehmen, granulirt werden, sich abplatten und endlich als verhornte Zellen bei den kleineren Geschwülsten dichtgedrängt das Centrum einnehmen, bei den grösseren, untermischt mit Cholesterin den grützigen, Atherombrei ähnlichen Inhalt der Cyste ausmachen. Die äusseren Epithelschichten zeigen eine der normalen Epidermis analoge Anordnung, bisweilen ist auch die wellenförmige Zeichnung des Rete Malpighii noch angedeutet. Auf die Aetiologie der Neubildung weist gewöhnlich eine ihrer Oberfläche an circumscripter Stelle adhärente Narbe hin, die je nach ihrem Sitz kürzer oder länger ausgezogen ist. Sie lehrt uns, dass hier eine Wunde bestanden hat, also ein Trauma vorangegangen ist, welches, wie wir weiter

schliessen, ein Stückchen Oberhaut aus seinem Zusammenhang gelöst und in die Tiefe der Cutis oder des Unterhautbindegewebes verpflanzt hat. Dieses hat dann, während über ihm die Continuität der Haut sich wiederherstellte, auch am neuen Orte seine Lebenskraft und deren vornehmste Aeusserung, zu wachsen, behalten; indem seine Enden sich bogenförmig zusammenschlossen, wobei wohl der Narbenzug die Hauptrolle spielte, indem ferner seine obersten oder jetzt richtiger inneren Schichten in ihrem Verhornungsprozess ungestört fortfuhren, hat sich aus ihm eine Epithelcyste entwickelt. Diese Art der Entstehung erklärt es auch, dass der Sitz der Cysten mit grosser Vorliebe die kleinen Verletzungen so leicht ausgesetzte Volarfläche der Hand und der Finger ist, ohne jedoch ihr Vorkommen auch an anderen Stellen der Körperoberfläche auszuschliessen. So hat neben den bereits erwähnten Epithelcysten am Auge Le Fort eine solche an der hinteren und äusseren Seite des Oberschenkels, Gironde an der Regio mastoidea, Rollet in der Mitte der Augenbraue beschrieben, sämmtlich nachweislich im Anschluss an die Hautdecke perforirende Traumen entstanden.

Die eben entwickelte Auffassung von den Ursachen dieser merkwürdigen Geschwulstbildung ist experimentell gestützt durch die Versuche Kaufmann's über „Enkatarrhaphie von Epithel". Kaufmann umschnitt an den aller Anhangsgebilde der Körperdecke entbehrenden Hahnenkämmen kleine Hautstückchen, verpflanzte sie in die Tiefe, vernähte über ihnen die gesetzte Wunde und sah sie dann zu unseren Epithelcysten auswachsen. Aus der französischen Literatur reihen sich diesen Experimenten ähnliche von Poulet et Labouyle mit dem gleichen Ergebniss an. Ich glaube auch die Versuche Schweninger's hierher rechnen zu dürfen, der experimentell Hautgeschwülste erzeugte „durch subcutane Verlagerung mit dem Mutterboden in Verbindung gelassener Hautstücke", wenn sie auch anders beabsichtigt waren und anders gedeutet sind.

Dieser übrigens Anfangs als nothwendig supponirte Zusammenhang des versprengten Epithelstückchens mit seinen Gefässen und Nerven erklärt wohl das einigemale, besonders in Cysten an anderen Orten, als der Hand, beobachtete Bestehenbleiben von Drüsenresten und Haaren in ihrer Wand, hat sich

aber im Allgemeinen für ihr Wachsthum entbehrlich erwiesen und fehlt sogar in den meisten Fällen.

Für das gar nicht so seltene Vorkommen dieser traumatischen Epithelcysten spricht auch der Umstand, dass ich, von meinem Chef, Herrn Dr. Alsberg, der bereits im Mai 1893 eine traumatische Epithelcyste der Hohlhand beobachtet und operirt hatte, mit der Publication Garré's bekannt gemacht, in einem Zeitraum von 1¼ Jahren in unserer chirurgischen Poliklinik bei einer jährlichen Frequenz von etwa 2000 Patienten 3mal dieselben diagnosticiren und 2mal selbst operiren und untersuchen konnte. Die erste dieser Geschwülste hatte ihren Sitz an der Basis der Volarseite des linken 5. Fingers, die zweite an der Innenfläche des Endgliedes des linken Zeigefingers, die dritte in der rechten Hohlhand. Im ersten und dritten Falle liess die Anamnese keinen Zweifel über die traumatische Entstehung. Näher beschäftigen soll uns hier nur der dritte Fall, weil er mit noch einer anderen, ätiologisch verwandten und nicht minder interessanten Neubildung vergesellschaftet war.

Im Juni vorigen Jahres brachte eines Tages eine Frau ihren 8jährigen Sohn in unsere Poliklinik mit folgender Erzählung: derselbe hätte sich vor 5 Jahren einen rostigen Nagel in die rechte Hohlhand gestossen. Schon bald darnach, nachdem die kleine Wunde sich geschlossen hatte, hätte man unter der Narbe einen erbsengrossen Knoten fühlen können, der als nicht schmerzhaft weiterer Beachtung nicht gewürdigt wurde. Allmählich und besonders auffallend in den letzten Monaten wäre derselbe aber gewachsen und in den letzten Wochen auch schmerzhaft geworden. Ich fand nun in der Vola manus dextrae distal vom Thenar und seiner Grenze parallel verlaufend einen fast taubeneigrossen Tumor. Die Haut über demselben war dünn, vorgewölbt und verschieblich. An seinem ulnaren Pole, da, wo er an die schräge Handfurche grenzte, sah man aus der Tiefe etwas Blauschwarzes durchschimmern. Auf meinen Vorschlag, „das Gewächs" zu exstirpiren, ging die Mutter ein, und ich führte dann in der Narkose die kleine Operation in der Weise aus, dass ich in der Längsrichtung die Haut spaltete und den weissen, glatten Tumor zum grössten Theil stumpf oder mit kurzen Scheerenschlägen in toto herausschälte. Nur an einer Stelle haftete er etwas fester, und zwar am inneren Pole, wo man von der Haut einen etwa 8—9 mm langen und 5—6 mm breiten Strang festen narbigen Bindegewebes in die Tiefe sich erstrecken sah, in welchen zahlreiche schwarze Pünktchen eingesprengt waren. Ich umschnitt das Stückchen Haut, an dem er haftete, und löste ihn im Zusammenhang mit diesem heraus. Die etwa 3½ cm lange Wunde wurde vernäht und heilte per primam.

Die dünne Wand der Geschwulst riss später bei der Präparation ein und entleerte einen weisslichen, talgähnlichen Inhalt, der unter dem Mikroskop aus Hornschüppchen und Cholestearinkrystallen bestehend sich darstellte. Cyste und Stiel wurden in Alkohol gehärtet, in Celloidin eingebettet, mit Hämatoxylin gefärbt, mit Eosin leicht nachgefärbt.

Ueber den mikroskopischen Bau der Cystenwandung kann ich mich nach dem, was vorausgeschickt, kurz fassen. Eine stärkere bindegewebige Hülle, einen eigentlichen Balg, trug sie nicht. Sie bestand aus einer schmalen Zone Pflasterepithel, dem stellenweise noch mehr cubische, den tieferen Lagen des Stratum Malpighii entsprechende Zellen aufsassen. Nach innen schloss sich eine dicke, zuletzt in Schüppchen sich auflösende Schicht verhornter, flacher Epithelzellen an.

Ueber die Verbindung der Cyste mit dem Narbenstrang kann ich Sicheres nicht sagen, da sie leider getrennt exstirpirt worden waren. Senkrecht durch denselben gelegte Schnitte gaben folgendes Bild: An der Haut selbst fällt nichts weiter auf, als vielleicht die geringe Höhe und Anzahl der Papillen und eine in der unteren Cutis zerstreute, auf einen chronischen Reizzustand hindeutende, kleinzellige Infiltration. Nur an einer Stelle ist die letztere etwas verschmälert, da, wo eine nunmehr zu beschreibende, seltsame Wucherung vom Unterhautgewebe her höher hinauf andrängt. Diese fast den Charakter einer selbständigen Geschwulst tragende Neubildung besteht aus grossen, eine enorme Anzahl von Riesenzellen bergenden Nestern, die durch ein straffes Bindegewebe von einander getrennt sind, das sich als die Fortsetzung des subcutanen Zellgewebes in Zügen seitlich und in die Tiefe verzweigt. Es enthält, wie dieses, zahlreiche Eisenpartikel und Gefässe. Von diesem Balkengerüste ausgehend erfüllt ein feineres, nicht überall deutliches, weit zellreicheres Netzwerk die Alveolen, in dessen Maschen sich die Riesenzellen einbetten, entweder isolirt oder in grösserer Anzahl bei einander, unmittelbar mit ihren Wandungen sich berührend. Sie haben mannichfache Formen; meist sind sie rundlich, aber auch langgestreckt, polygonal oder zipflig und fliessen dann öfter mit ihren Ausläufern in einander. Die Anzahl der Kerne schwankt zwischen 5—30 und mehr. Ein allgemein gültiges Gesetz für die Anordnung der letzteren lässt sich nicht aufstellen; bald sieht man sie concentrisch gereiht, bald an einem Pol der Zelle angehäuft, bald über die ganze Fläche derselben gleichmässig vertheilt. Zwischen diesen Riesenzellen, gewöhnlich ihnen direct anliegend, sehr selten in ihr Inneres eingebettet, findet man ganz eigenartige Gebilde: sehr schmal, von spindelförmiger Gestalt, mit spitzen Enden, bisweilen die Länge der grössten Riesenzellen erreichend und durch ihr starkes Lichtbrechungsvermögen dem aufmerksamen Beobachter in's Auge fallend. Bald sind sie vereinzelt oder in geringer Anzahl vorhanden, bald in grosser Menge lamellenförmig über einander geschichtet und in Zügen angeordnet, welche letzteren durch die mit ihrem ganzen Körper oder seltener nur mit Ausläufern sich dazwischen einschiebenden Riesenzellen aus einander gesprengt werden. An einzelnen Stellen finden sich in ihrer Begleitung mehr flächenhaft ausgebreitete Massen,

feingekörnt, granulirt, unregelmässig begrenzt, die Spindeln umgebend oder in ihre Züge an einzelnen Stellen eingelagert. Ihre Verwandtschaft mit denselben verrathen sie durch die auch ihnen eigenthümliche Fähigkeit, das Licht lebhaft zu reflectiren.

Ich muss gestehen, dass ich diesem Befunde zunächst wie einem Räthsel gegenüberstand. Was bedeutet diese üppige Wucherung von Riesenzellen, die in so enorm grosser Anzahl aufgetreten sind, dass man versucht sein könnte, an eine maligne Neubildung zu denken? Was bedeuten jene theilweise scharf contourirten, theilweise verschwommenen, glänzenden Gebilde? Tuberculöse Riesenzellen konnten es nicht sein; dafür sprach nichts, dagegen alles, ihre Form, die Anordnung und Beschaffenheit ihrer Kerne, das Fehlen aller anderen mit dem Begriff der Tuberculose eng verknüpften Erscheinungen, der Lymphzellenanhäufung, der Verkäsung. So konnte es sich also nur um eine zweite Kategorie handeln, um Fremdkörperzellen. Freilich Fremdkörper waren hier ja auch vorhanden, die zahlreichen Eisentheilchen; sie lagen aber abseits, fern jeder Berührung mit den Riesenzellen im lockeren Gewebe des unteren Corium und der Subcutis und hatten hier so wenig reizend gewirkt, dass nur die grösseren von ihnen und auch diese nicht alle in einer concentrischen Schichtung des Gewebes eingekapselt erschienen.

Meine Gedanken waren noch ganz von diesen räthselhaften Bildern erfüllt, als mir zufällig ein Referat einer Arbeit Manasse's zu Gesichte kam, der in Ohrpolypen Riesenzellen um abgestossene Epithelien gelagert gefunden hatte. Sofort wurde in mir der Verdacht rege, dass es sich hier um dem von Manasse beobachteten Prozesse analoge Vorgänge handeln könnte, und diese Vermuthung wurde mir zur Gewissheit, nachdem ich im Original seine Arbeit und die beigegebenen Abbildungen studirt hatte. Dem Wissenden bereitete die Lösung des Räthsels keine Schwierigkeiten mehr. Verhornte und darum stark lichtbrechende Epidermisschuppen, die das gleiche Trauma versprengte, das jenes zur Cyste ausgewachsene Hautstückchen in das subcutane Zellgewebe verpflanzt hatte, haben den Anstoss zum Wachsthum der Riesenzellen gegeben. Zum Theil haben sie ihre ursprüngliche Form noch bewahrt (H), zum anderen Theil sind sie, vielleicht unter dem Ansturm der Riesenzellen, die

ihren Zellverband sprengen, um sie einzeln besser auflösen zu können, bereits zerstört und in jene körnigen, scholligen Massen zerfallen (ZH). Auch Manasse hat beobachtet, dass seine Epidermisschollen häufig ihre regelmässige Form verloren hatten, nur noch „als parallele Streifen erschienen, welche dann immer undeutlicher wurden und zuletzt verschwanden", und hat dieses wechselnde Bild durch die Annahme verschiedener Altersstufen der einzelnen Zellgruppen erklärt. Eine solche Deutung wäre in unserem Falle, wo wir doch mit einem gleichen Alter aller dieser Hornepithelien rechnen müssen, von vornherein ausgeschlossen; es erscheint mir aber auch die unsererseits gegebene Deutung viel ungezwungener, die den Riesenzellen eine resorbirende Kraft vindicirt denselben Elementen gegenüber, denen sie ihre Entstehung verdanken. (Ich gedenke später hierauf zurückzukommen.) Eine solche Auffassung würde vielleicht auch zur Erklärung einer anderen Form von Zellen beitragen, die in unseren Präparaten sich stets in Begleitung dieser zertrümmerten Epidermisschollen finden und deren ich bisher, um die Zeichnung nicht zu sehr zu compliciren, noch nicht Erwähnung gethan habe. Es sind das Zellen von $\frac{1}{2}$ oder $\frac{1}{3}$ der Grösse der Riesenzellen, mit denen sie das homogene, matt tingirte Protoplasma gemein haben, von denen sie sich aber unterscheiden durch die geringe Zahl der Kerne, von denen sie gewöhnlich nur 1, mitunter 2 oder 3 aufzuweisen haben (Ep). Ihre Grenzen, besonders die der grösseren unter ihnen sind häufig verwaschen, oft verlieren sie sich ganz. Ich bin mir über die Natur dieser Zellen nicht ganz klar geworden und lasse es dahingestellt, ob sie vielleicht als die von einigen Autoren als Vorstufen der Riesenzellen angesehenen epitheloiden Zellen zu gelten haben oder ob sie aus den tieferen Schichten der Epidermis durch das Trauma mit hinabgerissene, nachträglich veränderte Zellen darstellen oder vielleicht auch beides. Sie sind demgemäss auch in den beigefügten Skizzen doppelten Sinn zulassend als „epitheloide Zellen?" bezeichnet.

Es blieb mir darnach noch übrig, die vermeintlichen verhornten Epidermiszellen in ihrem Verhalten zu den Farbstoffen zu prüfen, die zur Hornsubstanz besondere Affinitäten besitzen. Sämmtliche Proben hielten Stich. Eosin färbte die Schüppchen glänzend rosa, Hämatoxylin ganz matt blaugrün, ihre Contouren

dagegen, wie Manasse angiebt, scharf blau, und bei der combinirten Methode: Hämatoxylin-Pikrinsäure-Säurefuchsin erglänzten sie ebenso, wie die verhornte Epidermis selbst, in einem brennenden Roth. Ich habe ein nach diesem letztangeführten Verfahren behandeltes Präparat wegen der ausgesprochenen Farbencontraste zur Reproduction gewählt (Fig. 3).

Wenn wir diese unsere Beobachtung als einen Beitrag zu der vielfach bearbeiteten Lehre von den Fremdkörper-Riesenzellen für deren Ausbau verwerthen wollen, ist es unbedingt nothwendig, dass wir die in der Literatur über diesen Gegenstand niedergelegten Erfahrungen resumiren und zum Vergleich heranziehen.

Ueber die Form dieser vielbesprochenen Zellen können wir zu dem oben Gesagten kaum etwas Neues hinzufügen. Nur zwei Bemerkungen mögen hier Raum finden. Krückmann und Carl Meyer haben ein besonderes Verhalten der Zellkerne den Fremdkörpern gegenüber wahrgenommen. Sie fanden die Kerne, sei es, dass die Fremdkörper im Innern des Zellleibes oder daneben placirt waren, immer an dem ihnen abgekehrten Ende der Zelle angesammelt. — Ferner sahen die meisten Autoren die Corpora aliena zahlreicher in den Riesenzellen liegend, als wir in unseren Präparaten.

Als Fremdkörper auftreten können die verschiedensten Dinge. Wir müssen unterscheiden zwischen solchen, die als Fremdlinge von aussen her in den Körper eingedrungen sind, und solchen, die, wenn auch in einer anderen Form, ihm vorher bereits angehört haben. Dabei ist die Art und Weise, wie sie in ihn gelangt sind, ganz nebensächlich; es bleibt sich ziemlich gleich, ob sie Zwecks eines Experimentes oder durch einen Zufall eingeführt worden, oder ob irgend ein physiologischer oder pathologischer Prozess im Organismus selbst sie deponirt hat.

Zu den Körpern der ersten Kategorie sind zunächst zu rechnen Catgut-, Baumwoll- und Seidenfäden und Schwammstückchen, die als Ueberbleibsel vorangegangener Operationen, auch experimentell als Erreger einer Riesenzellenwucherung in den mannichfachsten Geweben und in der Peritonäalhöhle beobachtet worden sind, so von Arnold, Krauss, Krückmann, den beiden Marchand und v. Recklinghausen. Hanau sah eine peri-

tonäale Fremdkörpertuberculose durch verholzte Pflanzentheile nach Perforation eines Magengeschwürs mit Erguss von Mageninhalt in die Leibeshöhle entstanden. Marchand, Arnold und Litten fanden Hollundermarkpartikel, Stückchen injicirten Lungengewebes, Würfel amyloider Milzen, die sie in das Unterhautgewebe, den Lymphsack und die Bauchhöhle des Frosches und in die Bauchhöhle von Kaninchen brachten, nach einiger Zeit von Riesenzellen umgeben und durchsetzt, die amyloide Substanz auch in sich aufgenommen hatten. — Die Conjunctivitis und Iritis pseudotuberculosa nach Eindringen von Raupenhaaren ist Gegenstand mehrfacher Publicationen gewesen, so seitens Pagenstecher, Wagenmann und Weiss, Riesenzellen in und um intraoculare Cysticerken sind von Dolina, Hirschberg, v. Schröder und Westphalen, Wagenmann, um einen Cysticercus im 4. Hirnventrikel von Stieda, bei Echinokokken der Leber von Orth beschrieben worden.

Unter den Fremdkörpern der zweiten Art begegnen uns in erster Reihe Blut- und Haarpigmentschollen, die Krückmann in Sehnenscheiden bei chronischer Pseudovaginitis und in einem Schilddrüsensarcom den Anlass zur Riesenzellenbildung geben sah. Denselben Effekt durch Cholesterinkrystalle beobachteten Cramer und Schultze in einem Pseudogliom der Retina, Manasse in Ohrpolypen, Carl Meyer auf dem Peritonäum nach Platzen eines Ovarialkystoms und Krückmann und Ruge in Atheromen, durch Uratkrystalle v. Recklinghausen in Gichtknoten (persönliche Mittheilung). In Dermoid- und Oelcysten sah man Riesenzellen um Fetttropfen, Fettnadeln und Haare (Goldmann, Hildebrandt, König), um Kalkplättchen und -Bröckeln bei chronischer Osteomyelitis und in einer tuberculösen Lymphdrüse (Krückmann), in Resten von Lymphdrüsengewebe in der Wand einer Mesenterialcyste (Pagenstecher), um Corpora amylacea in einer tuberculösen Lunge und um hyalin-amyloide Massen in einem Angiosarcom (ebenfalls Krückmann). Die von Deutschmann im Chalazion gefundenen Riesenzellen dürften wohl auch einem der eben erwähnten Gebilde ihre Entstehung zu verdanken haben.

Es erübrigen uns nun noch die für uns wichtigsten Körper dieser Art, nehmlich verhornte und nekrotische Epithelien.

Manasse scheint das Verdienst zu gebühren, sie zuerst als solche als die Urheber von Riesenzellenwucherungen erkannt und beschrieben zu haben. Aehnliche Beobachtungen sind wohl schon vor ihm von Goldmann, Hanau und Krauss gemacht, aber nicht in diesem Sinne fructificirt, nach ihm von König, Krückmann und Ruge veröffentlicht worden. Den Fundort bildeten in diesen Fällen in der Mehrzahl Dermoidcysten und Atherome, in einigen Carcinome, und zwar des Knochens, des Oesophagus und des unteren Augenlids, je einmal ein Talgdrüsenadenom und ein Granulationspolyp im Ohr.

Mit Recht hat Manasse als das wesentlichste, seinen und unseren Beobachtungen gemeinsame Moment hervorgehoben, dass nicht nur aus den Gewebsbestandtheilen des Körpers hervorgegangene Substanzen, sondern auch Theile desselben in ihrer Form unversehrt erhalten als Fremdkörper wirken können. Die unerlässliche Vorbedingung hierfür ist, dass dieselben ihrer Lebenskraft verlustig gegangen sind, sei es, dass sie nekrotisch wurden, also einfach abstarben, sei es, dass sie durch irgend welche Umwandlungen biochemischer Art unfähig wurden, an den Lebensvorgängen des Organismus sich ferner activ zu betheiligen. Die so wunderbar spielende Natur konnte kaum schöner, als es in unserem Falle geschehen, gegensätzlich demonstriren, wie verschieden sich das Schicksal lebender und und todter Zellcomplexe gestaltet, die aus ihrem Muttergrunde losgelöst und auf einen neuen Boden verpflanzt wurden. Da, wo die verhornten Zellen der Oberhaut mit den vollgültigen, wenn auch von ihren ernährenden Gefässen und Nerven losgerissenen Zellen des Stratum Malpighii im Connex geblieben sind, da haben diese verirrten Gewebstrümmer zunächst sicher — ob es dauernd so geblieben, lasse ich dahingestellt — aus eigener Kraft ein neues Leben sich zu schaffen vermocht. Wo sie jedoch dieser vollkräftigen Unterstützung entbehrten, da haben sie nicht mehr zu Stande gebracht, als all' die anderen todten Körper auch. Ob freilich alle Epithelien und an jedem Orte sich ähnlich different verhalten werden, wie hier die der Epidermis im Gewebe der Unterhaut, diese Frage zu beantworten genügen unsere Kenntnisse vorläufig nicht.

Noch mancherlei andere Fragen auf diesem Gebiete harren

gleichfalls ihrer Lösung. Warum sind denn um die Eisentheilchen keine Riesenzellen entstanden? Warum kapseln denn, wie wir selbst kürzlich zu beobachten Gelegenheit hatten, und wie es jüngst v. Büngner ähnlich beschrieben, Holzsplitter in der Haut einfach in einer Schicht festen Bindegewebes sich ab und lassen sich so im Organismus selbst von ihm ausschalten? Dass es verholzten Pflanzentheilen nicht an der Fähigkeit fehlt, im menschlichen Körper Fremdkörperzellen zu erzeugen, beweist der oben citirte Fall Hanau's, und dass andererseits dem Unterhautgewebe nicht die Fähigkeit abgeht auf fremde, von ausserhalb importirte Körper mit Riesenzellenbildung zu reagiren, dafür sprechen eine ganze Reihe ebenfalls oben aufgeführter Erfahrungen. Vielleicht kommen wir dem Ziele näher, wenn wir unsere Riesenzellen nach ihren Eigenschaften in zwei Arten sondern. Der einen würde die Aufgabe zufallen, unnütze Eindringlinge der Aussenwelt einzuschliessen und unschädlich zu machen, der anderen — und das würden diejenigen sein, die um abgestorbene Bestandtheile des Organismus selbst sich angesammelt haben — wäre der Auftrag geworden, die hier in einem augenblicklich für die Ernährungs- und Wachsthumsvorgänge des thierischen Körpers unbrauchbaren Zustande vorhandenen Substanzen in brauchbares Material umzuwandeln. Manasse und Krückmann haben schon die „auflösende und verdauende" Kraft der Riesenzellen betont. Dass ihnen eine solche innewohnt, beweisen nur halb die in ihrem Plasma selbst gefundenen Cholesterinkrystalle, die amyloiden Massen, die abgestorbenen Epithelien; dafür sind weit gewichtigere Zeugen Bilder, wie sie unsere mikroskopischen Präparate gleich denen Manasse's uns enthüllt haben, Bilder, welche die verschiedenen Stadien dieses über Jahre sich hartnäckig erstreckenden Vernichtungskampfes der undankbar gegen ihre Erzeuger sich kehrenden Riesenzellen vor unseren Augen entwickeln. Das Ausbleiben der Riesenzellen in der Umgebung der Eisenpartikel lässt sich dann vielleicht damit erklären, dass das Bindegewebe der Unterhaut sich selbst stark genug war, um dieser feindlichen Invasion Herr zu werden, und so die Unterstützung durch Riesenzellen vermissen konnte.

Doch genug der Hypothesen! Wenn sie auch nicht die Billigung der Leser und Mitarbeiter auf diesem Gebiete finden soll-

ten, so werden sie auch dann ihren Zweck erfüllt haben, wenn sie nur zeigen, welch' ein weites und fruchtbares Feld hier noch seiner Bearbeitung harrt. Klinischer Empirie und experimenteller Pathologie bleibt es gleich vorbehalten, das räthselvolle, aber vielverheissende Dunkel zu klären, das noch über manchen Punkten der Lehre von den Fremdkörperzellen ruht.

Es bliebe mir nun noch übrig zu erörtern, aus welchen vorgebildeten, zelligen Bestandtheilen des Organismus unsere Riesenzellen sich aufbauen können. Dass Bindegewebs-, Epithel- und Endothelzellen als Matrix fungiren können, scheint mit genügender Sicherheit constatirt zu sein. Epithelien konnten als nicht vorhanden hier nicht in Betracht kommen. Gefässe, deren Endothelien das Material hätten hergeben können, habe ich wohl in dem gröberen, die einzelnen Riesenzellenhaufen trennenden Balkenwerk noch gesehen, nicht aber deutlich mehr in dem feinern, die Riesenzellen umspinnenden Flechtwerk. So blieben noch die Bindegewebszellen zurück, für deren Mutterschaft in unserem Falle mir mancherlei zu sprechen scheint. Doch habe ich leider aus äusseren Gründen das Material nach dieser Richtung hin nicht so durcharbeiten können, dass ich zu der Frage nach den eigentlichen Vorfahren der Riesenzellen einen auch nur einigermaassen sicher begründeten Beitrag liefern könnte. Ich bescheide mich daher mit dieser kurzen Andeutung.

Literatur.

Arnold, Dieses Archiv. Bd. 133.
Blumberg, Deutsche Zeitschr. für Chir. Bd. 38.
v. Büngner, Arch. für klin. Chir. Bd. 50.
Cramer und Schultze, Arch. für Augenheilk. 1894.
Deutschmann, Beiträge zur Augenheilk. Bd. 2.
Dolina, Ziegler's Beiträge. Bd. 5.
Franke, Arch. für klin. Chir. Bd. 34.
Garré, Beiträge zur klin. Chir. Bd. 11.
Goldmann, Ziegler's Beiträge. Bd. 7.
Hanau, Correspondenzbl. für Schweizer Aerzte. Jahrg. 21.
Hirschberg, Centralbl. für Augenheilk. 1889.
Kaufmann, Dieses Archiv. Bd. 97.
König, Arch. für klin. Chir. 1894.
Krauss, Dieses Archiv. Bd. 95.

Krückmann, Dieses Archiv. Bd. 138, Suppl.
Labouyle, Ref. im Centralbl. für Chir. 1894.
Ledderhose, Dieses Archiv. Bd. 137.
Le Fort, Revue de chir. 1894.
Litten, Berl. klin. Wochenschr. 1895.
Manasse, Dieses Archiv. Bd. 136.
E. Marchand, Dieses Archiv. Bd. 93.
F. Marchand, Ziegler's Beiträge. Bd. 4.
Meyer, Ziegler's Beiträge. Bd. 13.
Orth, Lehrbuch der pathol. Anatomie.
Pagenstecher, 15. Versamml. der ophthalm. Gesellschaft. Heidelberg 1883.
Pagenstecher, Berl. klin. Wochenschr. 1895.
v. Recklinghausen, bei Manasse.
Reverdin, bei Garré.
Ruge, Dieses Archiv. Bd. 136.
v. Schröder und Westphalen, Gräfe's Archiv. Bd. 37.
Schweninger, Charité-Annalen. Bd. 11.
Stieda, bei Krückmann,
Sutton, Ref. im Centralbl. für Chir. 1895.
Wagemann, Gräfe's Archiv. Bd. 36 und 37.
Weil, bei Blumberg.
Wernher, Dieses Archiv. Bd. 8.

Erklärung der Abbildungen.

Tafel IX.

Ep epitheloide Zellen? Es Eisentheilchen. H Hornepithelien. ZH zerfallene Hornepithelien. Rz Riesenzellen.

XII.

Zur Frage der Entstehung der Riesenzellen aus Endothelien.

Von Dr. Anton Brosch,
Prosector des militär-anatomischen Institutes in Wien.

(Hierzu Taf. X.)

Die meisten Forscher (Stilling, Brodowski, Zielonko, Cornil, Malassez und Monod, George Thin) konnten sich theils direct von der Entstehung der Riesenzellen aus Endothelien überzeugen, theils nehmen sie den Ursprung derselben aus Endothelien an, während andere Forscher (Lang, Rustizky, Ziegler) wenigstens die Möglichkeit ihrer Entstehung aus Endothelien zugeben.

Heidenhain[1]) und Bizzozero[2]) leiten die Entwickelung der Riesenzellen von den weissen Blutkörperchen ab. Ziegler[3]) behauptet dies für alle von ihm untersuchten Fälle, und er kommt auch zu demselben Schlusse auf Grund seiner experimentellen Untersuchungsergebnisse. Im Gegensatz zu Ziegler konnte Giovanni Weiss[4]) sich niemals von der Entstehung und dem Aufbau der Riesenzellen aus weissen Blutkörperchen überzeugen. Weiss fand, dass die Riesenzellen immer, auch unter den besten Lebensbedingungen der fettigen Metamorphose verfallen. Sie können also weder Resorptionsorgane sein, wie Kölliker und

[1]) B. Heidenhain, Ueber die Verfettung fremder Körper in der Bauchhöhle lebender Thiere. Inaug.-Diss. Breslau 1872.

[2]) G. Bizzozero, Beiträge zur Kenntniss der sogenannten endogenen Zellenbildung. Wiener med. Jahrbücher. 1872.

[3]) Ernst Ziegler, Experimentelle Erzeugung von Riesenzellen aus farblosen Blutkörperchen. Centralbl. für die medicin. Wissensch. No. 51. 1874.

[4]) Giovanni Weiss, Ueber die Bildung und Bedeutung der Riesenzellen und über epithelartige Zellen, welche um Fremdkörper herum im Organismus sich bilden. Dieses Archiv. Bd. 68.

Langhans behaupten, noch weniger aber sich in Blutgefässe umwandeln, wie Ziegler annimmt.

Eine Zeit lang wurden die Riesenzellen als specifisch für den Tuberkel angesehen. Bald aber stellte sich heraus, dass Riesenzellen bei den verschiedenartigsten Prozessen vorkommen. So fand sie Weigert bei Variola, Vincenti und Fuchs im Chalazion, Zielonko im Corneaepithel, Heidenhain in der Umgebung von Blutcoagulis, Stilling in Thromben nach Gefässligatur, Morrison in Lacunen von nekrotischen Knochen, Rustizky hob ihr häufiges Vorkommen an der Grenze von Neubildungen hervor, Baumgarten fand sie bei Lebersyphilis, Gummen der Dura und bei Syphilis der Hirnarterien, Krauss in Epitheliomen und Talgdrüsenadenomen.

Wenn man diese zahlreichen und ausserordentlich verschiedenartigen Fundorte der Riesenzellen in Betracht zieht, so findet man es nur zu begreiflich, dass dadurch viele Forscher zur Annahme verleitet wurden, dass die Riesenzellen aus den verschiedenartigsten Geweben hervorgehen könnten. Andere erklären dieses weit verbreitete Vorkommen dadurch, dass sie die Riesenzellen aus Elementen hervorgehen lassen, die sich überall vorfinden, nehmlich aus weissen Blutkörperchen.

Wenn wir die Behauptung Brodowski's [1]), dass die Riesenzellen degenerirte Angioblasten seien, beachten und dabei der Angabe Rustizky's [2]) gedenken, dass die Riesenzellen besonders häufig sich an den Grenzen von Neubildungen vorfinden, und weiter ihre mannichfachen Fundorte in Erwägung ziehen, so werden wir dazu gedrängt, schon a priori nach einem Momente zu suchen, welches allen diesen verschiedenen Prozessen gemeinsam ist. Die folgenden Ausführungen sollen hiezu einen Beitrag liefern, indem für den untersuchten Fall sich ein derartiges Moment nachweisen lässt, das möglicherweise für eine grosse Anzahl hiehergehöriger Fälle Geltung hat.

[1]) Brodowski, Beitrag zur Aufklärung der Entstehung der sogenannten Riesenzellen in pathologischen Produkten und ein Wort über die Tuberkel.

[2]) Rustizky, Untersuchungen über Knochenresorption und Riesenzellen. Dieses Archiv. Bd. 59.

Durch günstige Umstände bin ich in den Besitz eines Objectes gekommen, dass sich zu Untersuchungen in der erwähnten Hinsicht ganz besonders eignet, und reichhaltiges Material für die Nachprüfung der bereits von verschiedenen Forschern beschriebenen Verhältnisse liefert. Es ist dies ein Endotheliom der Pleura mit den bekannten, flach halbkugligen multiplen Efflorescenzen auf beiden Pleurablättern. Die Pleura ist jedoch stellenweise von solchen Efflorescenzen frei und nur schwartig verdickt. Unter diesen schwartig verdickten Partien finden sich reichliche, zum Theil verkalkte, käsige Heerde. Diese subpleurale Lungenpartie ist der ergiebigste Fundort für alle nur denkbaren Formen von Riesenzellen. Die Pleuraschwarte hingegen liefert ihrerseits ein ausserordentlich reiches Material zum Studium der einzelnen Entwickelungsphasen der Blutgefässneubildung, und zwischen Pleuraschwarte und dem subpleuralen Lungengewebe findet sich eine Zone, in welcher man die mannichfachsten, zwischen Gefässsprossung und Riesenzellen die Mitte haltenden Gebilde sehen kann.

Da die Formen der Gefässsprossen von verschiedenen Forschern schon häufig und genau beschrieben worden sind, will ich mich darauf beschränken, ihre Anwesenheit zu constatiren. Das subpleurale Lungengewebe ist von Endothelzellnestern und reichlichen, zum Theil schon makroskopisch sichtbaren Knötchen durchsetzt. Die meisten derselben zeigen centrale Nekrose und fast alle Tuberkel enthalten Riesenzellen, welche die mannichfachsten Formen aufweisen. Die meisten haben kranzartig angeordnete Kerne. Es finden sich jedoch auch solche mit centraler Kernlagerung, oder es sind die Kerne in einen randständigen Haufen zusammengedrängt. Ausserdem kommen Riesenzellen mit eigenartiger Kernlagerung vor, auf die ich später zurückkommen will. Die Zwischenzone zwischen der Pleuraschwarte und dem Lungengewebe ist sehr gefässreich und bietet in Bezug auf die Anordnung der Gefässe manche auffallenden Eigenheiten, auf die ebenfalls erst in den folgenden Ausführungen näher eingegangen werden soll.

Schon wenn man bei schwacher Vergrösserung die Lage der Riesenzellen zu den Tuberkelbildungen betrachtet und mit der jener Gefässe vergleicht, um welche herum sich schon

Zellanhäufungen aber noch ohne Nekrose vorfinden, so kann man sich der Wahrnehmung nicht verschliessen, dass die Riesenzellen und die besagten Gefässe in dem Verhältniss zu ihrer Umgebung eine unverkennbare Aehnlichkeit aufweisen. Bei einer ausgedehnten Knötchenbildung fällt diese Aehnlichkeit um so mehr in das Auge, als zumeist in den spärlichen, von Tuberkelbildung und Riesenzellbildung frei gebliebenen Intervallen sich neugebildete Gefässe vorfinden. Die Regelmässigkeit der Anordnung der Tuberkel und Riesenzellen ist, wenn man ein grösseres Gebiet in das Auge fasst, oft so deutlich, dass man unwillkürlich auf die Vermuthung gebracht wird, dass aus diesen zwischen den Tuberkelmassen noch intacten, aber theils schon von Zellwucherung eingehüllten kleinen Gefässen die künftigen Riesenzellen werden. Diese Anschauung haben bereits Brodowski[1]), Cornil[2]), Malassez-Monod[3]) und George Thin[4]) zum Ausdruck gebracht.

Aber noch viel mehr gewinnt die Anschauung an Wahrscheinlichkeit, wenn man das Verhalten der Riesenzellen gegen Tinctionsmittel in Betracht zieht. Brodowski[5]) giebt an, dass sich in den Tuberkeln neben den Riesenzellen gewisse Zellformen vorfinden, die sich sowohl dem anatomischen Baue nach, als auch in ihrem Verhalten gegen Färbungen mit Carmin und Hämatoxylin ganz identisch verhalten, wie Riesenzellen, nur mit dem Unterschiede, dass sie kleiner sind. Brodowski nennt diese Gebilde kleine Riesenzellen und sagt, dass man von diesen kleinen Riesenzellen alle Uebergänge zu den grossen Riesenzellen nachweisen kann.

Diese Angaben Brodowski's konnte ich bei der Untersuchung sowohl des vorliegenden, als auch anderer Objecte voll-

[1]) Brodowski, a. a. O.

[2]) V. Cornil, Sur les tubercules des séreuses et ce qu'on appelle les cellules géantes. Gaz. méd. de Paris. No. 14. 1878.

[3]) L. Malassez et Ch. Monod, Sur les tumeurs à myeloplaques (Sarcomes angioplastiques). Arch. de phys. norm. et path. No. 4. 1878.

[4]) George Thin, On the pathology of lupus with special reference to the appearances described as „giant cells". The Brit. med. Journ. June 7. 1870.

[5]) Brodowski, Ueber den Ursprung der sogenannten Riesenzellen und über Tuberkeln im Allgemeinen. Dieses Archiv. Bd. 63.

auf bestätigen. Das geschilderte Verhalten der Riesenzellen und der erwähnten gewissen Zellformen giebt sich am deutlichsten kund, wenn man Doppelfärbungen anwendet. Die instructivsten Bilder in dieser Hinsicht liefert die Hämatoxylin-Pikrin-Säurefuchsinfärbung (van Gieson). Vor Allem fällt bei dieser Färbung auf, dass sich die nekrotischen Massen ebenso und mit der gleichen Intensität färben, wie der Leib der Riesenzellen. Dieses Verhalten weist darauf hin, dass wir einer regressiven Metamorphose [Lang[1]), Giovanni Weiss[2])] gegenüber stehen. Ganz besonders in das Gewicht fällt noch der Umstand, dass wir bei manchen Riesenzellen, die sonst alle beschriebenen Charaktere derselben aufweisen, überhaupt keine deutlichen Zellgrenzen sehen, sondern nur scharf abgegrenzte Schollenmassen, deren schollige Natur noch dadurch erwiesen ist, dass man häufig neben einer Riesenzelle scharf abgesprengte, mit ihren Contouren dem gegenüber liegenden Riesenzellenrande entsprechende Schollen findet, welche hie und da noch mehr oder weniger gut färbbare Kerne enthalten.

Weiter sieht man nicht selten Riesenzellen, deren Kernkranz an einer Seite aus einander gewichen ist, wobei an dieser Unterbrechungsstelle des Kernkranzes die Zellsubstanz ohne deutliche histologische oder tinctorielle Grenze in die benachbarten nekrotischen Massen übergeht. Es erweckt fast den Anschein, als ob der vom Kernkranz umschlossene Zellinhalt an Volumen zugenommen, den Kernkranz gesprengt hätte und mit den nekrotischen Massen der Umgebung confluirt wäre. Diese Bilder lassen vermuthen, dass die Elemente des Kernkranzes (Endothelzellen?) von früher her eine festere Verbindung unter einander (intercellulare Kittsubstanz) besitzen. Quellung und Volumenszunahme finden wir ja bei den meisten degenerativen Prozessen. Dazu kommt noch die Thatsache, dass man nicht selten neugebildete Gefässe findet, deren Endothelsaum straff gespannt ist durch eine das ganze Gefäss-

[1]) Lang, Ueber die Bedeutung der sogenannten Riesenzellen beim Lupus. Sitzungsbericht des Innsbrucker naturwissenech.-med. Vereins. 1. Juli 1874.

[2]) Weiss, a. a. O.

lumen prall ausfüllende, sich intensiv färbende, mehr oder weniger homogene Masse.

Für die Darstellung der Riesenzellen zum Studium der Kernanordnung eignet sich besonders die erwähnte Hämatoxylin-Pikrin-Säurefuchsinmethode, indem hier durch die Wirkung der Pikrinsäure die Substanz der Riesenzellen transparenter wird, die Kerngrenzen sich scharf abheben und noch andere Strukturdetails zum Vorschein kommen, die man bei anderen Färbungen vermisst. Die Endothelzellen behalten hiebei noch eine blassrothe Farbe, während die Alveolarepithelien bereits gelbe Färbung zeigen.

Erwähnen will ich noch ein ganz eigenthümliches Verhalten der rothen Blutkörperchen bei Färbung mit Säurefuchsin, dem einige Tropfen concentrirter Essigsäure zugesetzt sind, und nach folgender Differencirung mit verdünnter Salpetersäure. Die Blutkörperchen in den grösseren Gefässen, die jedenfalls noch physiologisch integer waren, färben sich intensiv roth. Desgleichen die Blutkörperchen in den jungen und jüngsten Gefässsprossen. Doch findet man hie und da von den Blutkörperchen in den Gefässsprossen nur einzelne intensiv roth gefärbt, die anderen blassröthlich oder gar nicht gefärbt. Da sich die Riesenzellen bei dieser Behandlung gleichfalls fast gar nicht färben, ebenso wie auch die nekrotischen Massen nahezu ungefärbt erscheinen, so ist es nicht ausgeschlossen, dass diesem Farbenunterschiede ein Degenerationsvorgang der rothen Blutkörperchen zu Grunde liegt, da man bei anderen Färbungen ähnliche bei den nekrotischen Massen, der Substanz der Riesenzellen und den rothen Blutkörperchen gewisser Gefässsprossen und neugebildeter Gefässe in gleicher Intensität und Farbennüancirung auftretende auffällige Tinctionsunterschiede wahrnehmen kann.

Nun will ich noch auf jene histologischen Bilder näher eingehen, welche ganz besonders auffallende Eigenthümlichkeiten darbieten. Wie ich schon früher anführte, zeigen die Riesenzellen in den Tuberkeln und die Querschnitte der neugebildeten Gefässe eine so regelmässige Anordnung, dass man verleitet wird, daraus auf ihre gemeinsame Herkunft zu schliessen. Ueberdies findet man neugebildete Gefässe theils in grösserer Aus-

dehnung, theils in kleineren — der Riesenzellengrösse entsprechenden — Abschnitten im Zustande einer regressiven Metamorphose. Der Endothelkranz ist zwar erhalten, aber die Blutkörperchen sind zum grössten Theile zerfallen, nur hie und da sieht man noch rundliche, eckige oder sichelförmige Formen (Taf. X. Fig. 9, 10). Viele rothe Blutkörperchen sind in körnigen Detritus und dieser wieder theilweise in homogene Masse verwandelt. Der ganze Gefässinhalt zeigt in diesem Stadium nach der angegebenen Färbemethode behandelt eine braun- bis rothgelbe Färbung.

Oft kommt es vor, dass von nekrotischen Heerden umgebene Gefässbezirke in grosser Ausdehnung diese Metamorphose mit dem gleichen Verhalten gegen Färbungen zeigen (Fig. 11). Man kann alle Uebergänge von Gefässen mit zerfallendem Inhalte bis zu Riesenzellen verfolgen, welche in ihrer Anordnung an den geschlängelten Verlauf eines Gefässes erinnern (Fig. 25). Diese Riesenzellen haben auch zum grössten Theil eine lichtere rothgelbe Färbung, welche an die zerfallenden Blutkörperchenmassen erinnert.

Setzt man die Bildung von Riesenzellen nicht nur aus jüngsten Gefässsprossen, sondern auch aus etwas grösseren neugebildeten Gefässen voraus, so müsste man Riesenzellen nachweisen können, welche sowohl in ihrer Form, als auch in der Anordnung ihrer Kerne ähnliche Bilder geben, wie solche Gefässe. In der That gelingt dieser Nachweis nicht nur für Querschnitts- (Fig. 24, 25), sondern auch für Schräg- und Längsschnittbilder von Gefässen (Fig. 31, 33). Man sieht in der bedeutend aufgequollenen Zellsubstanz längliche Kerne, welche sämmtlich in der Richtung der Längsaxe der Riesenzelle eingestellt sind und die Anordnung eines Schwarmes von Fischen bieten, wie wir es ja auch an Schräg- und Längsschnitten neugebildeter Gefässe finden. In solchen Riesenzellen sieht man manchmal plumpe, unregelmässige, wie abgehackte Fortsätze, welche den zu Grunde gegangenen Verbindungsstellen mit der übrigen Gefässbahn entsprechen (Fig. 30, 31, 32, 33). Ausserdem zeigen diese Riesenzellformen nicht selten sehr lange schlanke, strichartige Kerne (Fig. 32), von welchen man unmöglich annehmen kann, dass sie durch Kerntheilung in

einer Zelle entstanden sind, sondern diese Kerne deuten zweifellos auf ein früher bestandenes Blutgefäss, dessen Kerne durch die eingetretene regressive Metamorphose gleichsam in ihrer ursprünglichen Lage fixirt wurden (Fig. 17). Für diese Annahme spricht nicht nur ihr Aussehen, sondern auch die Thatsache, dass man neugebildete, mit solchen Kernen versehene Gefässe findet, in welchen die rothen Blutkörperchen nur mehr durch die bei abgeblendetem Lichte sichtbar werdenden Contouren (Schatten) erkennbar sind (Fig. 34).

Wie kommt es aber, dass nur ein Stück oder einzelne Theile von neugebildeten Gefässen regressive Metamorphosen eingehen? Die histologischen Bilder geben darüber Aufschluss. Die neugebildeten Gefässe zeigen häufig besonders zwischen Tuberkelzellmassen eine scheinbar durch diese hervorgerufene auffallende Formveränderung. Sie sind nach allen Richtungen stark geschlängelt, oft geknickt und zeigen an Partien, die von zwei Knickungsstellen begrenzt sind, Ektasien, ja sogar förmliche Varicositäten (Fig. 15, 16). Die Durchmesserdifferenzen des Gefässlumens in seinen verschiedenen Antheilen sind hiebei so bedeutend, dass die Annahme von wahren Ektasien ausser allem Zweifel steht. Man kann sich am mikroskopischen Präparate durch Auf- und Abwärtsgehen mit der Mikrometerschraube davon überzeugen, dass das längsgetroffene Gefässlumen bei keiner anderen Einstellung sich weiter, wohl aber enger zeigt, indem auch an den engen Gefässtheilen thatsächlich die grössten Durchmesser getroffen sind. Die rothen Blutkörperchen in diesen ektatischen Gefässabschnitten bieten die mannichfachsten Druckdeformitäten dar, und es ist nicht ausgeschlossen, dass dieser erhöhte Druck mitunter Anlass zur regressiven Metamorphose der rothen Blutkörperchen giebt. Als nächste Stufe findet man, wie schon erwähnt, abgeschlossene Gefässtheile mit zerfallenden rothen Blutkörperchen (Fig. 9, 10).

Wenn aus all' dem die Entstehung der Riesenzellen aus neugebildeten Gefässen sehr wahrscheinlich wird, so wird sie vollends bewiesen durch die folgenden Befunde. Die etwas grösseren neugebildeten Gefässe bieten in gewissen Stadien ein charakteristisches Bild. Man findet nehmlich mitten in der

Blutmasse einen zusammenhängenden freien Zellenring. Diese Zellen haben genau dasselbe tinctorielle Verhalten, wie die Endothelzellen der Gefässwand. Ist dieser Zellenring in seiner ganzen Continuität erhalten, so ist er stets gefaltet, so dass er in Bezug auf seine Länge genau dem inneren Umfang der Gefässwand anliegen würde (Fig. 17, 19, 20). In anderen Gefässen ist dieser Ring zerrissen und die isolirten oder endständigen Zellen entpuppen sich als spindelförmige Elemente (Fig. 18, 21, 22). Sie sind also Endothelzellen. Zahlreiche Uebergangsbilder geben uns die Genese dieses Ringes. Es ist nothwendig, hiebei auf die Entwickelung der Gefässsprossen zurückzugreifen. In bestimmten Entwickelungsstadien sieht man an einander gelagerte, spindelförmige Zellen (Fig. 1). Auf dem Querschnittsbilde erscheinen dieselben zu einer mehrkernigen Zelle zusammengeflossen, nur am Rande sieht man noch die ursprünglichen Zellgrenzen angedeutet (Fig. 2, 3, 4). Weiterhin sieht man zwischen diesen Zellen die Anfänge einer Lumenbildung (Fig. 5). Indem sich die Leiber dieser Zellen dehnen, wahrscheinlich von Kernvermehrung begleitet, umspannen sie ein bedeutendes Lumen. Kaum ist das Lumen gestaltet, so beginnt schon die Bildung einer zweiten Endothellage (Fig. 6, 7), die schliesslich die ganze Innenfläche auskleidet, aber schon nach kurzem Bestehen sich ablösen kann (Fig. 7). Dieser Ring entsteht also zweifellos aus Endothelzellen und bildet so eine Art primärer Intima. Diese kann durch irgend eine Veranlassung abgelöst werden, wodurch die zu beschreibenden charakteristischen Bilder entstehen.

Nach der ganzen Art und Weise dieses Vorganges ist es wahrscheinlich, dass hiebei eine Erkrankung der Wandung der neugebildeten Gefässe eine grosse Rolle spielt. Es kommt zu einer Wucherung der Gefässendothelien, die bis zur Obliteration des Gefässlumens gehen kann (Fig. 9). Die Gefässwand wird sehr kernreich (Fig. 19, 21) und die Endothelien bilden mehrere Schichten. Durch einen Vorgang, der noch nicht aufgeklärt ist, kann es zur Abstossung der ganzen inneren Lage in continuo kommen (Fig. 17, 18, 19, 20), zur förmlichen Bildung eines Aneurysma dissecans, und es ist nicht unmöglich, dass dieser Vorgang Anlass

zur Blutgerinnung und zur regressiven Metamorphose der rothen Blutkörperchen giebt. Aber nicht nur die innerste Epithellage kann sich ablösen, sondern auch die Zellen der äusseren Schichten können abgestossen werden (Fig. 18, 19) und man findet manchmal solche Gefässe von einem ganzen Ring abgelöster Endothelzellen umgeben. Möglicherweise liegt hier eine directe tuberculöse Infection der Wandungen der neugebildeten Gefässe vor.

Wenn nun aus derart beschaffenen neugebildeten Gefässen mit abgelöster Intima Riesenzellen hervorgehen, und diese Möglichkeit muss man a priori ebenso wie für die anderen neugebildeten Gefässe zugeben, so müssen dies erstens grosse Riesenzellen sein, und zweitens müssen die Kerne, die ja nichts anderes, als die persistirenden Kerne der Gefässendothelien sind, dieselbe Anordnung zeigen. Wir haben ja früher gesehen, dass die rothen Blutkörperchen körnig zerfallen und im Uebrigen die Zellelemente an Ort und Stelle verbleiben und einer regressiven Metamorphose anheimfallen. Die widerstandsfähigsten Gebilde gegenüber dieser noch nicht näher gekannten Metamorphose sind die Zellkerne.

In der That findet man gar nicht selten grosse Riesenzellen, deren Kernanordnung genau jener der beschriebenen Gefässe entspricht. Diese Riesenzellen haben einen doppelten Kernkranz (Fig. 24, 25). Statt des inneren Kernkranzes kann sich jedoch ein solider Kernhaufen vorfinden (Fig. 29, 31). Dies ist in grossen Riesenzellen darauf zurückzuführen, dass im ursprünglichen Gefässe der abgelöste Ring der primären Intima sich zu einem Convolut zusammenballte, in kleinen Riesenzellen hingegen gehören die centralen Kerne jenen Zellen an, aus welchen die Bildung der primären Intima erfolgen sollte (Fig. 6, 7).

Es giebt aber auch Riesenzellen mit einfachem Kernkranz oder Kernhaufen, welche dadurch entstehen, dass die Zellkerne der primären Intima (innere Endothellage) als Riesenzellkerne persistiren, während die äussere Endothellage zersprengt wird und ihre Zellen zum Theil als noch erhaltene Zellen, zum Theil als formlose Schollen um die Riesenzellen herumliegen (Fig. 13, 14). Diese Erklärung

findet überdies noch eine Bestätigung darin, dass man häufig Bildungen sieht, welche genau die gleiche Farbenreaction, wie die Riesenzellen zeigen, wobei man aber im Gebiete des Kernkranzes noch Zellgrenzen und in dem centralen Theile noch Schatten und Fragmente von rothen Blutkörperchen nachweisen kann (Fig. 12).

Es giebt Riesenzellen mit sehr wenig Kernen (Fig. 33, Fig. 25 die oberen Zellen), ja wenn man sich Mühe giebt, zu suchen, findet man auch Riesenzellen ohne Kerne. Wir haben ja gesehen, dass ganze Gefässbezirke zu Grunde gehen, in welchen es zu keiner Endothelwucherung gekommen ist und die gleiche Farbenreaction geben, wie die Riesenzellen, aber fast gar keine Endothelkerne mehr besitzen (Fig. 11 das unterste Gebilde). Auf diese Art wird das Entstehen kernarmer und kernloser Riesenzellen verständlich.

Wenn man das Gesagte zusammenfasst und die Bedeutung der beschriebenen Bilder überlegt, so wird man zu folgenden Annahmen gedrängt:

1. Riesenzellen können nicht nur aus degenerirten Angioblasten, Endothelien, weissen Blutkörperchen u. s. w., sondern in gewissen Fällen durch Vermittelung einer eigenartigen (vielleicht tuberculösen) Erkrankung der Gefässwand und einer sich daran schliessenden, noch nicht näher gekannten regressiven Metamorphose auch aus neugebildeten Gefässen grösseren Calibers hervorgehen. Als Beweis für die Richtigkeit dieser Annahme kann man die Existenz grosser Riesenzellen mit doppeltem Kernkranz betrachten.

2. Möglicherweise spielt auch die Obliteration der Gefässbahn durch Wucherung erkrankter Intimazellen (Endothelzellen) und die Bildung von Ektasien durch eine derartige Obliteration oder durch Compression und Knickung von aussen (durch zellige Infiltration und Knötchenbildung in der unmittelbaren Umgebung) als begünstigendes Moment für die Riesenzellenbildung aus neugebildeten Gefässen grösseren Calibers eine wichtige ätiologische Rolle.

3. Da Bindegewebe überall im ganzen Organismus vor-

kommt und, wie zuerst Bizzozero und Bozzolo[1]) nachgewiesen haben, das Bindegewebe endothelartigen Charakter annehmen kann, so erscheint es nicht ausgeschlossen, dass vielleicht alle Riesenzellen Abkömmlinge des Endothels oder endothelartiger Bindegewebszellen sind[2]). Diese Annahme würde mit dem weit verbreiteten, in den verschiedensten Organgeweben und bei den verschiedenartigsten physiologischen und pathologischen Prozessen beobachteten Vorkommen der Riesenzellen in vollstem Einklange stehen, doch fehlen für diese letztere Annahme vorläufig noch zwingende Beweise.

[1]) Bizzozero und Bozzolo, Studi sui tumori primitivi della dura madre. Rivista clinica di Bologna. 1874 Agosto e Settembre.

[2]) In einer neueren Arbeit über Fremdkörper-Riesenzellen in polypösen Wucherungen des mittleren und äusseren Ohres hat Manasse der Ansicht Ausdruck gegeben, dass in den von ihm beschriebenen Fällen die Riesenzellen wahrscheinlich aus Lymphendothelien entstanden sind. Paul Manasse, Ueber Granulationsgeschwülste mit Fremdkörper-Riesenzellen. Dieses Archiv. Bd. 136.

XIII.

Studien über biologische Interferenz und Erblichkeit.

Von Dr. E. Hallervorden in Königsberg i. Pr.

Ueber den Ursprung des Begriffs und Wortes Interferenz sagt in Poggendorf's Annalen Jahrgang 1825 der Uebersetzer von Fresnel's Arbeiten über das Licht, Poggendorf, S. 303: „Das Wort Interference, welches Dr. Th. Young zugleich mit seinen Entdeckungen über den gegenseitigen Einfluss der Lichtstrahlen in die Lehre vom Licht[1]) eingeführt hat, leitet sich von to interfere (zusammengerathen, widerstreiten) ab. Eine Verdeutschung desselben würde überflüssig sein, da es über lang oder kurz doch allgemeines Bürgerrecht erhalten wird und gewissermaassen schon erhalten hat". Diese Voraussage ist vollkommen erfüllt, der Interferenz ein wirklich allgemeines Bürgerrecht in allen Gebieten der Physik, welche von irgend welchen wirklichen oder hypostasirten Wellenbewegungen handeln, mit fruchtbarem Erfolge eingeräumt, also in der Optik, Akustik, Electricitätslehre, Hydrodynamik, und dadurch eine Fülle mannichfaltigster Erscheinungen auf diesen Gebieten erklärt oder wenigstens anschaulich gemacht worden.

Trotz Verbreitung der Interferenzerscheinungen in Natur und Wissenschaft findet sich eine allgemeine Definition und eine Würdigung der Interferenz vom Standpunkt der allgemeinen Physik, sowie eine generelle Darstellung dieses „Princips", wie Fresnel, sein erster gründlicher Bearbeiter, es nennt, wunderbarer Weise nirgends; es ist überall nur in den Specialgebieten, am allgemeinsten gewöhnlich noch in der Hydrodynamik abgehandelt, in den Encyclopädien übergangen. Dennoch wäre die vermisste Darstellung gerade in unserem mechanistischen Zeitalter um so mehr erwünscht, als das Princip mit gleichem

[1]) und damit in die Physik überhaupt, und zwar im Jahre 1800.
Der Verf.

Glück zwar, aber doch bei erstaunlich verschiedenartigen Bewegungsformen, mögen diese auch den gemeinsamen Namen der Wellen tragen, zur Geltung gebracht wird. Welch' ein Abstand zwischen Wasserwelle und Lichtstrahl! Wir müssen uns also mit dem Sprachgebrauch kurz dahin fassen, dass auf Interferenz alle Phänomene beruhen, welche durch das Zusammentreffen zweier (oder mehrerer) gleichartiger Systeme von regelmässigen Bewegungsanstössen (Wellen) entstehen. „Diese regelmässige und ununterbrochene Folge von Lichtwellen ist das, was ich ein Wellensystem nenne" sagt Fresnel. Die Gleichartigkeit der interferirenden Systeme ist je nach den Verhältnissen bald in weiterem, bald in engerem Sinne zu verstehen. Ausser ihr bestimmen in den verschiedenen Fällen noch andere Bedingungen das Zustandekommen von Interferenzen.

Bei der unendlichen Mannichfaltigkeit der Interferenzvorgänge behauptet sich als ein äusseres, sinnfälliges Merkmal von überraschender Eigenthümlichkeit und gewissermaassen semiotischem Werthe die Thatsache, dass verschiedenartige Phänomene: Licht, Farben, Töne u. s. w. aus dem Nichts aufzutauchen oder in das Nichts zu verschwinden scheinen oder auch dass zwei zusammentreffende gleichartige Erscheinungen nicht, wie man erwarten sollte, sich summirend verstärken, sondern merkwürdiger Weise selbst verschwinden, dafür aber ein neues anderes Phänomen hervorbringen. Licht und Licht können sich zu Schatten, zwei gleiche Töne zu einem neuen anderen Ton addiren. Man wird dadurch an Vorkommnisse auf chemischem Gebiet erinnert, wo Stoffvereinigungen nach Ostwald's Terminologie sehr gewöhnlich nicht blos additive, sondern constitutive und colligative Eigenschaften darbieten, d. h. solche Eigenschaften, welche aus der speciellen Art und Weise der Vereinigung entspringen.

Uebrigens heisst es schon im Jahre 1825 a. a. O. bei Fresnel, was als historisches Curiosum hier erwähnt sein mag, dass „die Quantität der lebendigen Kräfte, welche als Licht verschwindet, als Wärme wiedererzeugt wird". Und freilich wird man, seit R. Mayer um so sicherer, gewisse Interferenzen und Energieverwandlungen ansehen müssen. —

Seit langer Zeit mit dem Problem der nervösen Heridität beschäftigt, habe ich zwei Analogien zu sehen geglaubt, erstlich mal die Analogie, welche die Vorgänge zwischen Keimzelle und Samenkern bei der Befruchtung und die Vorgänge in ihren Derivaten bei der Zelltheilung mit den Interferenzerscheinungen zwischen physikalischen Systemen, sodann zweitens die Analogie, welche jene oben erwähnten gewissermaassen colligativen Eigenthümlichkeiten der Interferenz mit gleichen colligativen Eigenthümlichkeiten der Vererbung darbieten. Durch Combination der beiden Analogien bin ich schon seit länger als einem Decennium nach einigen Orientirungsarbeiten zu der Auffassung gelangt, dass die Interferenz nicht nur ein physikalischer, sondern auch ein biologischer Vorgang sein könne, dass sie bei Befruchtung der Keime und Entwickelung der Organismen, bei Variation der Individuen und Arten und bei physiologischer wie pathologischer Heredität der körperlichen und seelischen Eigenschaften bedeutungsvoll und bestimmend mitwirke.

Daraufhin habe ich einen umfangreichen Arbeitsplan entworfen und mir mehrere Aufgaben gestellt, welche auf eine grosse und bisher noch nicht unternommene Hauptaufgabe hinausliefen: die Zustände und Vorgänge dreier Entwickelungsphasen, nehmlich 1) die Eigenschaften beider Eltern, 2) die physiologischen Vorgänge bei der Befruchtung zwischen den Keimen und in den Theilungszellen, 3) die Eigenschaften des erwachsenen Abkömmlings — mittelst der Interferenzvorgänge in der zweiten Phase zu einer causalen Kette anschaulich zu vereinigen. Die Specialaufgaben waren:

1. Die Entwickelungsgeschichte, namentlich Befruchtung und Zelltheilung, sodann die gesammte Zellphysiologie und -Pathologie in Bezug auf Interferenzen und in Bezug darauf zu verfolgen, ob sich diese cellularen Vorgänge als ein causales Bindeglied im oben erwähnten Sinne schon würden verwerthen lassen.

2. Die Aehnlichkeitsthatsachen zwischen Eltern und Kindern, immer im Hinblick auf die frühen embryologischen Vorgänge, einer Revision zu unterziehen.

3. Diese Aufgabe theilte sich in mehrere Unteraufgaben: zunächst das Verhältniss der seelischen Eigenschaften so zu er-

forschen, dass sich im physiologischen Falle die des Kindes aus denen der Eltern erklären liessen. Hieraus folgten neue Aufgaben, weil es an brauchbaren psychologischen Vorarbeiten gebrach.

4. Die Vererbung hereditärer Geisteskrankheiten unter solchen Verhältnissen zu erklären, wo die einen Geschwister gesund blieben, die anderen geisteskrank wurden und besonders ein Verständniss dafür zu gewinnen wie die jetzt treffend endogen genannten Neurosen und Psychosen in gesunden Familien entstehen können.

5. Die Mischung der vererbten körperlichen Eigenschaften, in engem Zusammenhange mit jenen Fragen stehend, müsste besonders bezüglich der Schädelform von hohem Interesse sein, also gehört eine Prüfung der Schädelformen nach verschiedenen Richtungen in die Hereditätsfrage hinein.

6. Und endlich bedurfte ich einer Controle der hauptsächlichsten körperlichen Charaktere nach anthropometrischer und beschreibender Methode.

So lange ich Arzt an den Irrenanstalten Allenberg und Kortau war, schien mir der Umfang der Arbeit nicht zu dreist abgesteckt. Als Privatarzt jedoch entbehre ich jetzt des Materials und anderer Mittel, um den Plan in geeignetem Tempo auszuführen. Wegen Ungleichheit der Förderung bin ich in manche Stücke tiefer, in manche nur weniger eingedrungen; von allen Stücken aber ist mindestens eine Art Skizze vorhanden und der Umriss fertig. Inzwischen hat Weismann seine Amphimixis, ein anatomisches oder morphologisches Pendant zur Interferenz, publicirt, ferner Kräpelin „psychologische Arbeiten“ 1895 herausgegeben, endlich soll Sommer aus Allenberg die Frage der hereditären Schädelformen ebenfalls aufgenommen haben: so will ich endlich doch wenigstens die Gesichtspunkte bekannt geben, nach welchen ich vorgegangen bin und noch weiter zu arbeiten gedenke. Vielleicht dass andere sich meiner Meinung anschliessen und meine Bemühungen, hoffentlich mit schnellerem Erfolg und besseren Mitteln, aufnehmen. Was ich hier vorlege, ist daher nur eine Skizze von Hypothesen und Resultaten, während ich das Thatsachendétail fast ganz zurückhalte; ein Entwurf, keine fertige Leistung.

I. Interferenz bei Befruchtung und Zelltheilung.

Zur Erklärung der Befruchtung und Entwickelung reichen die bisher bekannten Naturgesetze und Kräfte nicht aus. Jedoch kann es sich in den Keimzellen nur um die Wirkung von Kräften oder Energien, mechanistisch: Bewegungsformen handeln, und zwar berechtigt die physikalische Betrachtungsweise dazu, die Keimzelle wie jede lebende Zelle als einen Organismus und damit als ein System von Kräften, bezw. Stoffen anzusehen, gleichviel welche und ob überhaupt eine der zur Zeit cursirenden Hypothesen über die Zusammensetzung ihrer Theile aus Micellen u. s. w. Geltung hat. Freilich unterscheidet sich die Zelle von Systemen anorganischer Art als lebendes System noch durch ihre besonderen Fähigkeiten der Reizbarkeit, der Assimilation, der Reproduction, die Keimzelle auch noch durch die der Befruchtung und Entwickelung zu einem höheren Organismus. Diese Fähigkeiten sind, wie man sich mit Lotze erinnert, keine Erklärungsprincipien, sondern nur classificatorische Namen für Prozesse, welche erst der Erklärung bedürfen. Zum Verständniss der Reproduction muss man den Keimzellen jeder Thier- und Pflanzenart, zumal dem Kern als Träger der erblichen Eigenschaften, eine specifische Constitution zuschreiben, vermöge deren sich gesetzmässig und unter den geeigneten Bedingungen der betreffende Organismus aus der Zelle entwickeln muss, „indem die Vereinigungsform der Theile zu einem Gesetz für die successive Anlagerung neuer ergänzender Massen wird“ (Lotze) da wir uns die Materie lediglich als Träger von Energieformen zu denken haben, so kann statt Vereinigungsform ebenso gut Bewegungsform gesagt werden. Nach der verbreitetsten Anschauung sind im Aufbau der Keimzelle als erste Stufe Mollekel und Atome, als zwei Stufe Micellen, bezw. Idioblasten u. s. w. hypothetisch anzunehmen; als dritte Stufe sehen wir die Zell- und Kernorgane: Kernsegmente, Centrosomen, Kernhaut, Zellhaut, Protoplasma u. s. w. An die erste Stufe würde im Wesentlichen die chemische, an die zweite, die so zu sagen biokinetische Energie gebunden sein. Diverse physiologische und physikalische Bewegungen gehen auf der dritten Stufe vor sich. Welche dieser nicht genau trennbaren Bewegungs-, bezw. Constitutionsstufen dem Kerne die

eigentliche Specifität giebt — eine allein, was unwahrscheinlich, oder mehrere von ihnen nebst anderen ebenso unbekannten Bewegungsformen, wie es die der Micellen ist, oder nur die Art ihrer Combination, das weiss man freilich nicht; doch darf man annehmen, dass die Bewegungen im Eikern und im Samenkern gleichartiger Organismen — und solcher, welche mit einander fruchtbare Verbindungen eingehen — gleichartig sind und bei der Wachsthumstheilung gleichartig bleiben.

Ferner setze ich voraus, dass die ausschlaggebenden Bewegungsformen der Keimzelle, der Keimkerne und ihrer Derivate eine regelmässige und specifische Rhythmenfolge einhalten, als deren einen Ausdruck wir den Rhythmus der Zelltheilung, eines Lebensprozesses schon höherer, etwa dritter Ordnung, vor Augen haben. Diese wiederum zerlegt sich in regelmässige Phasen; und so darf man wohl auch einigen und zwar den zur Interferenz bestimmten Lebensprozessen erster und zweiter Ordnung, welche directer Beobachtung nach bisheriger Kenntniss nicht zugänglich sind, mollekulären und micellären (biokinetischen), eine specifische Periodicität oder wenigstens Regelmässigkeit zu erkennen. Bei ihnen von Wellenform zu sprechen, wie Häckel (Perigenesis der Plastidüle), liegt kein Hinweis vor. Die Zweiheit der Systeme, als letzte Interferenzbedingung, ist ja für Befruchtung und Zelltheilung typisch. Selbst wenn man mit Ostwald die gesammten Lebensvorgänge auf chemische Prozesse und ihre Phasen auf den Wechsel katalytisch regulirter Reactionsgeschwindigkeiten zurückführt, so würde beim Zusammentreffen zweier gleichartiger physiologischer Systeme wie Eikern und Samenkern, eine Interferenz der Reactionsperioden denkbar sein.

Auf welcher der möglichen Bewegungsstufen, der mollekulären, der micellären oder der organischen, und welche Bewegungsarten auf jeder zur Interferenz gelangen können, eine oder mehrere, welche in jedem Fall und welche Wirkungen die eine oder andere Interferenz habe: hierüber kann man noch keine näheren Vermuthungen anstellen — ausser, dass die mikroskopischen Bilder von karyokinetischen Zelltheilungen mir Bilder von Interferenzen, vielleicht zweiter und dritter Stufe, zu sein scheinen. Durch das erste gute Bild einer Kernsegmentirung mit deutlicher und grosser Spindel, welches ich im Jahre 1884 sah, wurde mir

sogleich die Vorstellung interferirender Bewegungsvorgänge erweckt; und neuere Präparate, die mit immer vollkommeneren Methoden und einer fast künstlerischen Technik hergestellt werden, können diese Vorstellung nur befestigen. So stimmen besonders auch die Bilder des Befruchtungsvorganges und der ihm folgenden Zelltheilungen sehr wohl zur Möglichkeit der Interferenz. Ja auf Interferenz scheint darnach der ganze Prozess recht mit angelegt zu sein. Als beherrschenden Mittelpunkt derjenigen Action, welche jedesmal mit Zelltheilung abschliesst, sagen wir: der Biokinese erkennt man das Centrosoma: es theilt sich, und mit seiner Verdoppelung ist die Verdoppelung des Systems eingeleitet, indem sich der Zellinhalt strahlenförmig um die beiden Centrosomen ordnet. Die Spindelstrahlung imponirt als Ausdruck des interferirenden Theils beider Systeme, zumal gerade an der Grenzfläche, in welcher die beiden Strahlungen, bezw. Kraftwirkungen auf einander treffen, sich die Segmente zur Nucleinplatte zusammenfinden. In derselben Ebene erfolgt auch die endgültige Scheidung der Segmenthälften. Während des Rückzuges derselben nach den Polen haben die in Strahlung sich documentirenden Kräfte ihren Höhepunkt erreicht, um dann, mit oder nach Bildung der Theilungsmembran an ihrer Wirkungsgrenze, allmählich zurückzutreten. Theilung und Interferenz, beide des Dualismus bedürftig, hängen hierin von dem Centrosoma ab. In diesem Sinne lässt sich auch die Thatsache deuten, dass manche parthenogenetische Eier nach einmaliger Reductionstheilung, die zweite, ohne sie abzuschliessen, dennoch bis zur Bildung eines zweiten Kernes nebst Centrosoms bewerkstelligen, um so den für Einleitung der Theilung und Interferenz erforderlichen Dualismus zu schaffen. Auch bei zweigeschlechtiger Befruchtung, z. B. der des Ascariseies, bringt der Samenkern sein eigenes Centrosom in's Ei mit hinein. Die Verschmelzung der Theilhälften des männlichen und weiblichen Centrosoms scheint mir anzuzeigen, dass die Art der Centrosomwirkung individuell verschieden für die Art der polarisirenden Zweitheilung und Interferenz, also auch dass die Art der Interferenz für die Qualitätenvertheilung seitens beider Elternkerne auf die Theilungskerne von Werth sein muss. Der Unterschied der Centrosomwirkungen

zunächst für die Theilung und damit für die Qualitäten des werdenden Organismus kann, da wir die physikalischen Anschauungen streng festhalten müssen, bedingt sein durch Differenz der Intensität (des Potentials) oder der Capacität ihrer biokinetischen Energie, und wird entweder den Rhythmus, den zeitlichen Ablauf der Theilung durch Ausgleich der Intensitäten oder die Grösse der Wirkungsbezirke, also der Theilhälften, welche sehr wohl verschieden sein können, durch Ausgleich der Capacitäten bestimmen. Gerade diese für die gesammte Entwickelung wie speciell für die Interferenz wichtigen Umstände muss man sich wohl vielfach und zwar für Gattung, Art, Individuum und Zellenart specifisch verschieden denken.

Den Wechsel der Ladung und Entladung der Polcentra könnte man sich aus einer Art chemotropischer Selbststeuerung des Zellkerns, bezw. der Zelle erklären. Der Kern, welcher zur Spindelbildung wie zur Theilung ein Quantum seiner Substanz hergiebt, fängt zwar nach der Theilung mit reducirter Masse an, die Zelle gleichfalls, dennoch erfolgt nun im Ruhestadium ein Massenzuwachs, der Kern füllt und rundet sich, die Lösungs- und Concentrations-, sowie die Druckverhältnisse ändern sich durch osmotischen Zufluss und sonstigen Stoffwechsel — wobei zugleich die Struktur der quellenden Segmente sich vorbereitend lockert — im Sinne des Chemotropismus, bezw. der Chemotaxis bis zu dem Grade, dass von Neuem eine Potentialdifferenz entsteht und mit ihr 2 Centrosomen sich bemerklich machen. Damit beginnt der neue Theilungsprozess und so fort.

Für diesen, auch der Interferenz dienenden, sich stets erneuernden Stoffwechsel ist neben anderen Momenten noch ein weniger beachtetes Moment von Einfluss: die Qualität der Kern- und Zellmembran; sie hat eine gewisse, event. erhebliche Mitbestimmung an den osmotischen Vorgängen, wie auch an den mechanischen und anderweitigen Wechselbeziehungen einerseits zwischen Kerninhalt und Zellinhalt, andererseits zwischen den Zellen unter einander. Sehr typisch entsteht die Theilungsmembran genau an der Wirkungsgrenze der beiden Energiebezirke, auch die abwechselnde Neubildung und Lösung der Kernmembran spricht von deren Wichtigkeit bei Wirkung von Zell- und Kerninhalt auf einander, von einer bald erforderlichen, bald

störenden Wirkungsgrenze. Beide Thatsachen neben anderen ähnlicher und bekannter Art verlangen eigentlich, dass man eine membranbildende und membranlösende Function des Protoplasmas an seiner Wirkungsgrenze annimmt, die ja zugleich meistens seine Massengrenze ist — eine Function, welche als eine seiner wenn nicht allerfrühesten, so doch phylogenetisch als recht frühe, fast ursprüngliche Function nirgends recht präcise formulirt ist. Teleologisch erweist sich die Grenzmembran als ein Sicherungs- und Entwickelungsmoment von ausserordentlicher Wichtigkeit für das Protoplasma, sie erhebt es in höherem Grade als die nicht membranöse, nur stofflich modificirte Protoplasmaaussenschicht besonders durch ihre osmotischen Wirkungen zur Zelle; auch der Kern erhöht durch Membranbildung seine Bedeutung, und die Wechselbeziehungen zwischen Kern- und Zellinhalt werden eines Wandels fähig durch Bildung oder Lösung der Kernmembran. Je nach Permeabilität für diese oder jene, flüssige oder feste Stoffe, auch je nach ihrer Struktur ändern die Membranen ab; phylogenetisch erzeugt das Milieu, die Nachbarsubstanz weiterhin unendliche Differencirungen, und auf höheren Entwickelungsstufen werden die bekannten Formen geschaffen, nachdem zuerst und früh das Lösungsvermögen verloren gegangen. Schon eine Alge (Hertwig, Die Zellen S. 29) entzieht sich ihrer festen Haut, aber nur um sich sofort eine neue zu bilden. Dass jedoch mit der Membranbildung auch die Lösung auf früher Stufe als eine primäre Function der lebenden Substanz anzusehen ist, lehrt die Kern- und Zelltheilung deutlich. Und so lässt sich auch, im Hinblick auf den Organwerth der Membran an der Wirkungsgrenze in der phylogenetischen Reihe weiter annehmen, dass die Beschaffenheit der Kern- und der Zellmembran bei Befruchtung und Ontogenese in der oben angedeuteten Art von Wichtigkeit, event. nach Gattung, Art, Individuum verschieden sein wird. —

Der Interferenzeinfluss auf die Variation kann nur ein steigernder sein; ein gewisser Unterschied zwischen den Keimsubstanzen, die „unbedeutende Verschiedenheit“ Darwin's ist dabei schon vorausgesetzt. Aber sowohl diejenigen, welche in der Befruchtung einen Factor sahen, welcher auf Homogenität hindrängt, wie Hertwig (Die Zelle S. 255), als auch diejenigen, welche — wie auch ich — darin einen Variationsfactor sehen, werden

den in Folgendem angegebenen Grund für die „unbedeutende Verschiedenheit“ als sichere Variationsbasis anerkennen dürfen, weil er jede Homogenität immer wieder aufheben und für Variationen immer neuen Anstoss liefern muss:

Der osmotische Druck der Kernsubstanzen und ihr Imbibitionsvermögen ist im Ganzen beträchtlich gross, und die osmotischen Fluthschwankungen vollziehen sich darin bei den Theilungsvorgängen leicht und schnell. Ob er grösser ist, als er nach der Zahl der den Kernsubstanzen zukommenden Mollekeln sein sollte, ist zwar nicht bekannt: wäre er es, so würde man diese Thatsache nach chemischen Erfahrungen auf das Vorhandensein von dissociirten Mollekeln zurückzuführen haben. Aber obgleich man jene Kenntniss nicht haben kann, so muss man dennoch mit Sicherheit dissociirte Mollekel, und zwar in jedem Kern verschieden viele, damit aber Reactionsverschiedenheiten annehmen, welche den in der Keimzelle ablaufenden Prozessen erhebliche Abweichungen und den aus ihr entstehenden Entwickelungsformen noch erheblichere, jener frühen Stufe [1]) entsprechende Schwankungen um das Mittel herum aufnöthigen. Nach Ostwald (Grundriss der allgemeinen Chemie. 1889. S. 132 und 316) sind nehmlich die Zustände der Mollekeln sogar in einem homogenen System und bei constanter Temperatur keineswegs vollkommen übereinstimmend, sondern zeigen ziemlich weitgehende gesetzmässige Abweichungen vom Mittelwerth. Es wird somit schon ein chemischer, bezw. osmotischer Prozess beginnen können, wenn nur wenige Mollekeln sich in dem geeigneten Zustand von Bewegung und Schwingung befinden. Der Ablauf des Prozesses hängt nicht von der absoluten Masse der betreffenden chemischen Stoffe, sondern von der wirksamen Masse derselben ab und wird offenbar um so schneller erfolgen, je mehr Mollekeln in reactionsfähigem, dissociirtem Zustande sind.

Wir haben also in chemischen Dissociationen eine gesetzmässige und unvermeidliche Ursache dafür, dass sogar die Keime desselben Individuums, also Organismen einer Art, Personen selbst einer Familie, ja Zwillingsgeschwister sich nie vollkommen gleich sein können. Dies wäre das von Spencer gesuchte Gleichgewichtshinderniss.

[1]) Die frühe Stufe wirkt wie die Kürze des Hebelarms.

II. Erbliche Eigenschaften des erwachsenen Organismus.

Der Versuch, die Eigenschaften der Kinder direct mit den Eigenschaften der Eltern zu vergleichen, führt schon auf körperlichem Gebiet, noch mehr auf dem Gebiet der seelischen (Gehirn-) Functionen zu unerklärbaren Wahrnehmungen. Bei Entstehung von Eigenschaften, die den Eltern fremd sind, hilft man sich durch Zurückgreifen auf Grosseltern oder Seitenlinien, als wäre das eine Erklärung; und bei jeder Gelegenheit muss der Atavismus herhalten. Aber hie und da ersteht ein Genie, durch nichts weniger als durch Atavismus erklärlich; und häufig bildet sich Krankheit bei einem Menschen, dessen Eltern und Voreltern gesund waren, endogene Nervenkrankheit in ebenso unbegreiflicher Weise: also wird man nach weiterer Erklärung der seelischen und sonstigen Variation suchen müssen.

Eben jene Fälle von endogener Nerven-, bezw. Geisteskrankheit in nicht belasteten Familien waren es, welche mich 1884 aus dem engeren Bezirk der Neuro- und Psychopathologie hinauswiesen in das Gesammtgebiet der Biologie. Bei der klinischen Abfertigung der Hereditätsfrage werden meistens in Folge von Ungenauigkeit solche Fälle von Nervenkrankheiten bei Verwandten mit angeführt, welche weder eine nervöse Vererbung involviren, noch zur Beurtheilung des betreffenden Pat. etwas beitragen, z. B. von Eltern und Grosseltern nach der Zeugung der Eltern, bezw. des Pat. acquirirte, durch Herz-, Nieren- u. s. w. Krankheiten veranlasste Apoplexien, Encephalomalacien, desgl. Hirntumoren, desgl. Traumen mit nervösen Folgekrankheiten, desgl. Hirnabscesse bei Phthise u. s. w., desgl. Paralyse, desgl. Vergiftungsneurosen, desgl. Neuritiden, Cysticerken u. s. w. Bei Verwandten der Seitenlinie muss noch viel mehr ausgeschieden werden, also überhaupt alle nicht endogenen Neurosen und Psychosen: Denn was besagt die Thatsache, dass z. B. Mutterschwester oder Cousine jemals eine Vergiftungspsychose oder multiple Sklerose gehabt hat, für die Beurtheilung des Pat.? Nun enthalten die für die Irrenanstalten in Preussen üblichen Zählblättchen des statistischen Amtes unter 10 A die Frage, ob Geistes- oder Nervenkrankheiten bei den Eltern des Pat. oder in

der Verwandtschaft „vorgekommen“ sind, und bei Beantwortung dieser Frage werden die eben angeführten nicht belastenden mit anderen belastenden Fällen unterschiedslos mitgezählt. Also nicht die vorgekommenen, sondern die belastenden Fälle sollten erfragt werden. Solche Verhältnisse nöthigen zu strenger Prüfung der Vererbungsthatsachen, zumal gegenüber der Modeangst vor dem Hereditätsgespenst und besonders auch zu einer Herabsetzung und Umformung des Belastungscoefficienten. Im Sinne von 10A der genannten Zählblättchen bleiben bei einiger Vollständigkeit der ärztlichen Angaben wohl nur wenige Familien unbelastet[1]). Und zur Erklärung jener endogenen Neurosen in gesunden Familien werden gewöhnlich die geringfügigsten Momente an den Haaren herbeigezogen, um eine Heredität, und sei sie noch so entfernt, zu construiren. Aber trotzdem gelingt es nicht immer, und so bleibt an der Thatsache kein Zweifel. Dieses pathologische Factum neben physiologischen Fällen neuer Eigenschaften, besonders neben dem Genie, stellte sich mir als eine colligative Erwerbung aus Keiminterferenzen dar. Virchow's Arbeit „über Descendenz und Pathologie“ (Dieses Archiv. Bd. 103) und seine Rede „über den Transformismus“ (Arch. f. Anthropologie. Bd. 18) bestärkten mich in der Vorstellung, dass ein Princip zugleich physiologische und pathologische Geltung haben und darum nicht aufhören dürfe, gerade als Variabilitätsprincip in Ontogenie und Phylogenie Verwerthung zu beanspruchen.

Eine wirkliche Vererbung kann ich auch trotz Weismann's Theorie immer nur von den Eltern auf das Kind zugeben. Das Kind ist ein Mischling seiner Eltern[2]). Um zu ermitteln, in welcher Weise und nach welchen Gesetzen sich die elterlichen Formen und Functionen auf das Kind übertragen und im Kinde mischen — es ist immer, wo nicht ausdrücklich das Gegentheil betont wird, das erwachsene Kind, der Nachkomme gemeint —

[1]) In grosser weitverzweigter Familie nur ein Fall z. B. von traumatischer Psychose: und mit einem Schlage sind 10 gesunde Familien belastet, deren jedes Mitglied nunmehr ein Recht zu haben glaubt — und zwar mehr Recht als jeder kritische Mensch — bei Ibsen's Gespenstern zu schaudern.

[2]) wie sie sind, nicht wie sie scheinen.

habe ich zwischen den Eigenschaften von Eltern und Kindern systematisch vergleichende Untersuchungen angestellt. Dazu waren Status und Anamnese der beiden Generationen erforderlich und zwar für die Beschaffenheit des Körpers mit einigen Hauptmaassen, desgl. des Kopfes und endlich der Psyche. Allmählich hat sich das Schema für jedes der 3 Gebiete und der Fragebogen — zum event. Verschicken und Ausfüllen durch andere — beträchtlich verändert und verbessert. Für besondere Fälle waren Modificationen nöthig. Darnach ist das frühere Material unvollständiger, als das spätere. Für alle 3 Gebiete, besonders für das psychische, kann man sagen, dass ein guter Fragebogen schon eine gewisse Erledigung des Themas voraussetzen würde. Auch ausserdem sind die methodischen Schwierigkeiten beträchtlich. Am mühevollsten war es, für die Reinheit der Fälle zu sorgen: Denn da es für den Zweck der Arbeit darauf ankam, dem Verständniss gerade der physiologischen Vorgänge der Vererbung näher zu rücken, zumal soweit die Verhältnisse der Keime zu einander und ihre Wechselbeziehungen und normale intrauterine Entwickelung wesentlich sind, so mussten alle pathologischen Einflüsse abgesondert werden; der Werth der letzteren für Entwickelung von Form und Function bedurfte einer getrennten Würdigung. Diese Rücksicht ist es, welche in allen Fällen, vorzugsweise bei Prüfung der Schädelform und der Psyche, weitgehende Skepsis rechtfertigt: wo es hingehört, auch in Bezug auf Identität des Erzeugers.

Mein Material weist trotz der Fülle mancherlei Lücken auf, erlaubt immerhin einige Schlüsse. Die 3 genannten Gebiete sollen nach einander behandelt werden.

Zur Erleichterung der Uebersicht über alle Verhältnisse, in welchen die Eigenschaften des Abkömmlings zu den Eigenschaften beider Eltern erscheinen, empfiehlt sich eine Classification. Der nachfolgende Versuch zu einer solchen beansprucht nur den Werth eines vorläufigen Orientirungsmittels und gilt blos mit der ausdrücklichen Einschränkung, dass jede Klasse einen bestimmten Umfang des Gegenstandes begreift. Mit Erweiterung des Beobachtungsfeldes durch Hineinbeziehen anderer Organe oder Organtheile oder anderer Functionen verändert sich nothwendig, wie wir sehen werden, Beurtheilung und Bezeichnung.

Ferner muss dem Missverständniss vorgebeugt werden, als könne oder wolle die genetische Vergleichung zweier Arten von Eigenschaften mit einer dritten unter den 3 betheiligten Personen diese Eigenschaften auf unklare Weise zu selbständigen Wesen oder Factoren oder Substanzen erheben, von welchen 2 mit einander zu einer dritten verbunden, addirt, gemischt u. s. w. werden. Gewisse unklare Auffassungen machen es nicht überflüssig, auf den voranstehenden entwickelungsgeschichtlichen Theil des Aufsatzes und auf die Thatsache hinzuweisen, dass lediglich die physiologischen und physikalisch-chemischen Einwirkungen der Keimsubstanzen auf einander nebst bestimmten äusseren Bedingungen eine Stufenfolge theilweise erkannter, grösstentheils aber unerkannter Entwickelungsveränderungen herbeiführen, als deren Endergebniss eine so oder anders modificirte Erneuerung der elterlichen Qualitäten vor Augen tritt. Trotz nahe liegenden Anscheines wäre es z. B. auch nicht gerechtfertigt, zu erwarten, dass einer selbst genau bemessenen Gleichheit der beiden elterlichen Nucleinmassen auch eine Gleichheit der Aehnlichkeitsantheile am Abkömmling entsprechen oder dass jene Gleichheit in Gestalt eines arithmetischen Mittels zwischen den elterlichen Eigenschaften am Abkömmling wieder erscheinen müsse. Halten wir uns klar vor Augen, dass eine 3malige complicirte Umformung von einer Generation zur anderen vor sich geht. Der elterliche Organismus mikroprojicirt sich in der Keimzelle zu einer Masse, aus welcher zwar, wie die Erfahrung lehrt, später unter bestimmten Bedingungen wieder ein ihm gleicher Organismus erwächst, aber doch zu einer materiell und functionell noch mehr als quantitativ von ihm verschiedenen Masse. Wenn bei dieser ersten Umformung und selbst nach der Reductionstheilung auch noch die Bedingungen zu einstiger Aehnlichkeit zunächst gewahrt bleiben, so doch in der heterogenen Gestalt u. a. einer biokinetischen Energie von verwickelter Wirkungsweise; und man vermag nicht entfernt zu sagen, wie viel an Intensität und Capacität dieser Energie der befruchtende Kern zu zweiter Umformung mitbringen muss, damit bei normaler Entwickelung des Eies in dritter Umformung etwa das oben erwähnte arithmetische Mittel der Aehnlichkeiten herauskomme. Es kann überhaupt kein Aehnlichkeitsverhältniss directe Proportionalität zu den

Nucleinmassen haben und deren Mischung weder arithmetisch direct, noch causal direct mit der Mischung der Eigenschaften verbunden werden. Gleichwohl bleibt die Bezeichnung „Mischung der Eigenschaften" bequem und unentbehrlich.

a) Körperliche Eigenschaften.

Im Allgemeinen pflegt bekanntlich der Abkömmling anatomisch und physiologisch zwischen beiden Eltern zu stehen, doch combiniren sich, wenn das der Fall ist, die elterlichen Eigenschaften in sehr mannichfaltiger Weise, wie es die Verschiedenheit von Geschwistern täglich lehrt. Zur Erforschung der Gesetze dieser Erscheinung würden alle Einzelheiten zum Vergleich gezogen werden müssen. Und da muss leider, abgesehen von den Lücken dieser fragmentarischen Arbeit, eingestanden werden, dass eine Fülle derselben wegen methodischer Schwierigkeiten sich der Beobachtung entzieht, z. B. die Form und Grössenverhältnisse vieler Knochen, Eingeweide u. s. w. Ferner erschwert der Einfluss des Geschlechtscharakters auf Form und Grösse des Körpers u. s. w. die anthropometrische und anatomische Vergleichung des Sohnes mit der Mutter, der Tochter mit dem Vater. Soweit ich in dieses Gebiet eingedrungen, bin ich grösstentheils Virchow's Anleitung zu anthropologischen Beobachtungen (in Neumayer's Anleitung u. s. w. Berlin 1888. Bd. II) gefolgt, jedoch mit Einschränkung der Ausführlichkeit; ausserdem habe ich auf Gang, Körperhaltung, Schrift, Mimik und derartige functionelle Eigenthümlichkeiten, welche zum Theil die Psyche streifen, geachtet, bezw. achten gelernt.

1. Accommodative Eigenschaften, als solche nehme ich diejenigen vorweg, welche der Abkömmling durch das besondere Milieu, Beruf, Lebensbedingungen sich neu erworben, z. B. Gelenk- und Muskelgeschmeidigkeit des Akrobaten. Diese haben eine feste Grenze in der Beanlagung.

2. Congruent ist die Eigenschaft, welche das Kind mit beiden Eltern gemeinsam hat.

3. Elective ist eine einseitig geerbte Eigenschaft, wenn die Eltern darin von einander abweichen. Oft sind einseitige Aehnlichkeiten sehr ausgedehnt, und dann erinnert dem Scheine nach wenig oder gar nichts an den anderen Erzeuger, dennoch

müssen nothwendig, wie die Reductionstheilung und der Nucleinersatz seitens des anderen bei der Befruchtung lehrt, auch von der latenten Seite Wirkungen auf Form und Function statthaben.

4. Gemischte Eigenschaften definiren sich von selbst. Die Physiognomie z. B. ist gemischt, wenn Nase, Stirn, Mund u. s. w. in verschiedenem Sinne electiv sind. Am häufigsten sind diejenigen gemischten Eigenschaften, welche sich den electiven nähern. Bei den bekannten Schwankungen der Aehnlichkeitsrichtung in den Lebensaltern kommen bei demselben Individuum im Laufe des Lebens Uebergänge von gemischten zu electiven Eigenschaften und umgekehrt vor; ja es gehen elective durch das Medium der gemischten in elective entgegengesetzten Sinnes über. Derartige Wandlungen, welche sich häufig im jugendlichen, seltener im mittleren Lebensalter vollziehen, aber auch im Greisenalter nicht ganz fehlen sollen, beweisen, dass die beiden elterlichen Kernelemente, auch nach der Verschmelzung, in ihrer Vereinigung die Wirkungsunterschiede nicht eingebüsst haben.

In einem merkwürdigen Fall war es starker Stoffwechselreiz, welcher den Umschlag in relativ kurzer Zeit herbeiführte. Ein 12jähriges Mädchen, welches gemischten Typus darbot, aber nach Aussage der Mutter mehr dem verstorbenen Vater glich, auch in Iris-, Haut- und blonder Haarfarbe, veränderte sich in der Reconvalescenz von einem schweren Abdominaltyphus, wie ich selbst constatirte, im Sinne der Mutter, mit welcher sie nach Ablauf von im Ganzen etwa 6 Monaten eine genaue und auffallende Aehnlichkeit zeigte. Nur behielt sie im Gegensatz zur brünetten Mutter die frühere Iris- und Haarfarbe. Auch seelisch soll die Veränderung in demselben und zwar günstigen Sinne erfolgt sein.

Das gewöhnlichste Beispiel gemischter Eigenschaft ist die Hautfarbe der Rassemischlinge, z. B. der Mulatten, aber auch der Haut- und Haarfarbe zwischen brünetten und blonden Kaukasiern. Ferner kommen in Körper- und Organgrösse Zwischenstufen vor, welche als Mischung der Einflüsse aufgefasst werden können.

5. Constitutiv sind diejenigen beim Abkömmling neu auftretenden Eigenschaften, welche sich als nothwendige Folge aus 2 oder mehreren in verschiedenem Sinn electiven, bezw. gemischten Eigenschaften ergeben, z. B. der Vater ist ein schlechter Fussgänger trotz starker Musculatur wegen Plattfüssigkeit, die

Mutter eine schlechte Fussgängerin trotz gut geformter Füsse wegen Schwächlichkeit, der Sohn hat in Folge der electiven Erbschaft starker Musculatur vom Vater und wohlgebauter Füsse von der Mutter die constitutive Eigenschaft, ein sehr guter Fussgänger zu sein.

6. Additiv möchte ich diejenigen Eigenschaften des Abkömmlings nennen, welche als Summirung oder Steigerung von elterlichen Eigenschaften erscheinen, z. B. hervorragendes musikalisches Gedächtniss, wenn beide Eltern damit bereits begabt sind; untersetzter Körperbau und Adiposität, wenn beide Eltern darin schon etwas vorangegangen sind.

Steigerung solcher Qualitäten, welche bei den Eltern nur dem Durchschnitt entsprechen, z. B. mittlerer Körpergrösse zu hohem Wuchs, bezeichnet eine neue Eigenschaft und gehört in die folgende Klasse.

7. Colligativ sind neu auftretende, aus den Eigenschaften der Eltern weder wie die constitutiven, noch anders zu erklärende Eigenschaften, welche in besonderem Maasse, wie auch die additiven, von denen sie nicht streng zu trennen sind, auf typische Variationsprozesse bei der Befruchtung und Zelltheilung hinweisen. Gewiss sind letztere bei jeder Vererbungsart thätig, nur dass die anderen Klassen durch Aehnlichkeit das Erklärungsbedürfniss eher zum Schweigen bringen. Um hier zunächst den Einwand des Atavismus abzuschneiden, gebe ich folgende Beispiele:

Topinard berichtet, dass die sog. Renalkraft der Neger schwächer ist, als die der Weissen, dass dagegen die Mulatten darin stärker sind, als beide.

Etwas Aehnliches berichtet Boas von den Halbblutindianern (Anthropometrische Studien. Science monthly. 1894. Referat im Globus 1895): „Die Halbblutindianer sind beständig grösser, als die Indianer, ein Unterschied, der deutlicher unter den Männern als unter den Frauen sichtbar ist, dabei sind die weissen Eltern der Bastarde an Wuchs im Durchschnitt kleiner, als die Indianer. Wir sehen also — heisst es — das unerwartete Ergebniss, dass die Abkommen beide elterlichen Stammformen an Grösse übertreffen. Diese Erscheinung zeigt, dass Grösse nicht in der Weise erblich ist, dass die Grösse des Abkömmlings zwischen der der

Stammeseltern die Mitte hält, sondern dass verwickeltere Gesetze dabei zur Geltung kommen", Gesetze, welche bekanntlich nicht nur die Grösse betreffen, aber welche gerade bei der Grösse als Fall interferirender Summation der Keimkräfte sich anschaulich deuten lassen.

„Schwer zu erklären", sagt Kerner, Pflanzenleben. Bd. II. S. 565, „ist das an Bastarten wiederholt beobachtete Auftreten von Merkmalen, welche bei den Stammarten fehlen, oder vielleicht besser gesagt, von Merkmalen, welche sich weder von der einen, noch von der anderen Stammart herleiten lassen." Ganz recht, nicht vom einzelnen, sondern von der Art des interferirenden Zusammenwirkens der Keime! „So kommt es beispielsweise vor, dass einzelne Stücke des Bastartes ausgebuchtete Laubblätter entwickeln, obschon beide Stammarten ganzrandiges oder doch nur seicht gekerbtes und gesägtes Laub aufweisen. Der Bastart Salvia silvestris zeigt mitunter tief ausgebuchtete, grundständige Blätter, was doch weder bei Salvia nemorosa, noch bei Salvia preteuxis, welchen beiden Salvia silvestris ihren Ursprung verdankt, der Fall ist. Dasselbe gilt von dem Bastarte aus Matthiola incana und Maderensis. Weder die eine, noch die andere der Stammarten zeigt ausgebuchtete Blätter, und doch sieht man an einzelnen Stöcken des Bastartes tief ausgebuchtetes Laub" u. s. w. „An den Bastarten der Gattung Fingerhut (Digitalis) kommen nicht selten Blüthen zum Vorschein, welche an der unteren Seite der Blumenkrone eine spornförmige Aussackung, ähnlich derjenigen, wie sie am Leinkraute (Linaria) beobachtet wird, zur Schau tragen. An einem Bastarte, welcher durch Kreuzung aus Nymphaea Lotus und Nymphaea dentata hervorgegangen war, traten an den Kelchblättern dunkelviolette Linien auf, welche an keiner der Stammarten vorkommen" u. s. w.

Colligative Eigenschaften an einzelnen Personen sind immer dem Einwande des Atavismus ausgesetzt, z. B. in einer durchweg mit grossen Füssen ausgestatteten Familie (incl. 4 Kinder und Grosseltern!) hat der 5. Sohn kleine zierliche Füsse, wie überhaupt gracilen Knochenbau. In einem anderen Fall sah ich, was event. constitutiv zu deuten ist, isolirtes Auftreten einer mächtigen umfangreichen und schönen Gesangstimme bei einer Frau, deren Eltern und Geschwister zwar musikalische, aber

nicht die geringste stimmliche Anlage zeigten. — Auf seelischem Gebiet werden wir solche überraschenden Vorkommnisse öfter antreffen: jedoch somatische, was von Werth ist, giebt es gleichfalls nicht selten.

b) Der Kopf.

Die Kopfuntersuchungen, bezw. -Messungen hatten einen mehrfachen Zweck: erstens also den des Vergleiches zwischen Eltern und Kind; ferner den, die Variation der Schädelform mit der Variation der Psyche zu parallelisiren und zwar einmal in normalen, dann in abnormen bis event. krankhaften Fällen; ferner in den letzteren zu untersuchen, ob psychische, event. erbliche Entartung auf gewisse Schädeldeformation oder gewisse event. erbliche Schädeldeformationen auf psychische Entartung hinwirken und also hinweisen, endlich ob in dergleichen Abhängigkeitsverhältnissen die Schädelform hereditärer Kranker absolut oder nur in Relation auf die elterlichen Schädelformen charakterisirt sei. Für Beantwortungsversuche auf solche Fragen schien mir nach verschiedenen Proben eine je nach dem Fall zugepasste Art der Rieger'schen Methode am geeignetsten. Nach physiognomischer, event. durch Gesichtsmessungen vervollständigter Aufnahme habe ich durch die Ebene Glabellarpunkt — Protub. occip. den Gehirnschädel vom Gesichtsschädel geschieden und das Wölbungsprofil zwischen diesen Punkten längs der Sagittallinie mittelst eines dicken Bleibandes genommen. Damit fällt der Nasensattel und das physiognomisch Wesentliche in's Gesichtsskelet, das sich im Profil vom Glabellarpunkt zum Alveolarpunkt zur Protub. occip. als Gesichtskeil darstellt; in demselben ist die Lage des Porus acust. ext. charakteristisch. Der Unterkiefer schliesst sich als dritter Theil an. Für manche Fälle war es schon aufklärend, die 3 zu vergleichenden Schädel, wie vorstehend angegeben, zu profiliren und mit dem gemeinschaftlichen Mittelpunkt der Linie Glabellarpunkt — Prot. occip. ohne Détails verschiedenfarbig in einander zu zeichnen. Der Unterkiefer braucht für diesen Zweck nur als das schematische Dreieck Alveolarpunkt — Mentalpunkt — Prot. occip. markirt zu werden; ich fand gerade diese in einander gezeichneten Profile (Eltern und ein Kind, Eltern und das zweite Kind, Eltern und

das dritte Kind) von immer 3 Schädelansichten, deren jede aus den 3 einfachen Stücken Wölbung, Gesichtskeil mit Ohrloch, Unterkieferdreieck besteht, sehr instructiv. Im Uebrigen kann das Schema und der Fragebogen nicht ausführlich genug sein, und einige gut gewählte und genau untersuchte Fälle lehren mehr, als grosse statistische Reihen, wenigstens für den vorliegenden Zweck. Als gut gewählt gelten mir solche unbelastete Familien, in welchen die Schädel und seelischen Eigenschaften der Eltern in Breite der Gesundheit möglichst different, und in welchen die Kinder ohne pathologische Zwischenfälle aufgewachsen sind. Nur schwer vereinigen sich alle gewünschten Bedingungen; und daher muss dann wieder reicheres Material gesammelt werden. Die pathologischen Fälle finden sich leichter.

Für das Gesicht, dessen Veränderlichkeit im Lauf des Lebens schon oben berührt ist (cf. die Typhuskranke) gelten alle angeführten 7 Klassen der Vererbung. Ueber Détails von Belang verfüge ich nicht. Aber es ist auffallend, dass das Gesicht, in mittleren und späteren Jahren dem Ausdruck nach eine Function der Psyche[1]), oft so sehr demjenigen Erzeuger nachschlägt, welchem bei einseitiger psychischer Vererbung der Abkömmling psychisch wenig oder gar nicht gleicht, und dessen Ausdruck es dann auch nicht trägt. Eine zu oft wiederholte Beobachtung, als dass sie Zufälliges besagen könnte, hat mich gelehrt, dass die Augen des Kindes Ausdruck, Grösse, Farbe der Iris u. s. w. von einem, aber den Refractionszustand und den bezüglichen Bau vom anderen Erzeuger entlehnen können. Nur in einem Falle ist der Orbitalindex mit Bezug auf die Arbeit Jankowski's (Beitrag zur Myopiefrage. 1893) geprüft und trotz erheblicher Myopie beim Abkömmling weder überhaupt niedrig, noch gegen den Orbitalindex des emmetropischen Erzeugers verändert befunden: der andere Erzeuger war bei niedrigem Orbitalindex stark myopisch. Hierzu stimmt meine fernere Beobachtung, dass der Vererbung nach das Gesicht im Ganzen keinen irgendwie regelmässigen Parallelismus zum Gesichtsschädel aufweist.

[1]) Der Satz: jeder hat das Gesicht, das er verdient — gilt von den meisten nur gegenüber Beobachtern, welche Uebung und Blick haben.

Die Schädelform betreffend, — so sind nicht mit Sicherheit für alle, aber doch mit einiger Sicherheit für viele Fälle organisch kranke Schädel und ihre Veränderungen in Folge von meningitischen, rachitischen u. s. w. Prozessen früherer Entwickelungsepochen, namentlich beim Vergleich mit den elterlichen Schädeln, sowie der der Geschwister und an der Hand einer guten Anamnese erkennbar. Für die physiologische Erörterung glaube ich solche ausgeschlossen zu haben. Dagegen habe ich Schädeleigenthümlichkeiten, welche sich in mässigen Grenzen bewegten und Seitens zuverlässiger Anamnese keinen Zweifel entstehen liessen, also z. B. sattelförmige Impression, starke Protuberanz, kahnförmige Scheitelkante u. s. w. für normal genommen.

Als Complex gesondert vererbbarer Theile vererbt sich der Schädel im Ganzen gewöhnlich gemischt mit einseitiger Tendenz. Bemerkenswerth ist, dass der Gehirnschädel als Ganzes für sich electiv vom Erzeuger auf den Abkömmling übergehen kann, gleichfalls der Gesichtsschädel, soweit er am lebenden der Messung zugänglich ist. Am deutlichsten lässt sich diese Thatsache bei Anwendung der Rieger'schen Theilungsebene feststellen, ein Umstand, welcher neben anderen diese Ebene für den vorliegenden Zweck besonders geeignet erscheinen lässt. Colligative Eigenschaften habe ich, auch obgleich man oft neue Formen auftreten sieht, die sich nicht an die Formen der Eltern anlehnen — z. B. fliehende Stirn, wenn die Eltern steile oder gewölbte Stirnform hatten — nicht sicher constatiren können. Bei der ganz besonderen Reciprocität zwischen den einzelnen Schädeltheilen muss jedes Novum an ihnen zunächst als constitutiv, als bedingt durch den Vereinigungszwang electiv verschiedenartiger und architectonisch verschiedenwerthiger Stücke betrachtet werden. Aber vermuthen muss man die colligativen Eigenschaften auch am Schädel. Die wichtigsten Abänderungen sind folgende:

Solche des Längen-Breitenindex sind relativ häufig. Der Index hat allmählich etwas an Respect bei mir verloren; er scheint mir für den Familien- und individuellen Typus nicht so wichtig wie andere Formverhältnisse. Dies bestätigen auch die erblichen Beziehungen zwischen Psyche und Schädel. Natürlich sind höhere Grade der Indexvariation durchaus bedeutungsvoll.

Besondere Aufmerksamkeit beanspruchen die Abänderungen

in der Lage und Grösse des Höhenmaximums, in der Richtung und Länge des grössten Wölbungsradius, sei es des ganzen Schädels oder einer Partie; und endlich die Abänderungen im Bau der Gehirnbasis, zumal bezüglich des Breitenverhältnisses zwischen vorderem, mittlerem und hinterem Schädel. Diese Umstände geben, bezw. nehmen dem Schädel seinen Familien- und individuellen Typus. —

Der Parallelismus der Variation von Schädel und Psyche beim Abkömmling gilt, so weit er stattfindet, nicht absolut, sondern nur in Relation zu Schädel und Psyche der Eltern, also: eine (normale) Schädelform des Abkömmlings, angeerbt oder neu auftretend, ist nicht an und für sich von bestimmender Bedeutung, weder physiologisch noch pathologisch, weder für die Art der Psyche noch für ihre etwaige Degeneration und deren Form, sondern besagt nur etwas durch ihr Verhältniss zu Schädelform und Psyche der beiden Eltern, und dieses auch nur in bedingtem Maasse. Andererseits bedeutet die Variation der Psyche noch weniger für die Schädelform und, so weit es der Fall sein sollte, auch nur wieder mit Beziehung auf den Status der Eltern.

Nur für den Fall, dass die Eltern entweder in ihrer Schädelform oder in Psyche und Schädelform beträchtlich von einander abweichen und dass der Abkömmling von dem einen die Schädelform, von dem anderen die Psyche entlehnt, giebt die Schädelform bisweilen einen Hinweis auf starke, wenn auch latente Beimengungen von Psyche seitens desjenigen Erzeugers, von welchem die Schädelform herstammt, und bei sehr ausgesprochenem Contrast der beiden elterlichen Naturen kann solche elective Erbschaft für den Abkömmling verhängnissvoll sein. Nur ein möglichst kurz gefasstes, leider in mancher Richtung lückenhaftes, dennoch in anderer Richtung ausgezeichnetes Beispiel möge uns den Eingang in die schwierige Frage erleichtern:

Zwei Schwestern, gebildete Frauen, 34 und 31 Jahre alt, aus ganz unbelasteter Familie, von ausserordentlicher geistiger und körperlicher Verschiedenheit:

Frau M., blond — nüchtern, phantasielos — warm, altruistisch, dabei maassvoll im Gefühlsleben — sich gleichbleibend, fest, pflichttreu im Wollen — ruhig von Temperament;

Frau B., brünett — phantasievoll — schnell entflammt und ungezügelt im Gefühlsleben, dabei egoistisch — abspringend und ohne Ausdauer in den Entschliessungen, besonders den pflichtmässigen — reizbar und lebhaft von Temperament: mir suspect;

beide aber sind an Intelligenz gleich gut, sogar vortrefflich begabt. Somatisch: die Gesichter so verschieden, dass niemand sie für Schwestern halten würde, auch die Gesichtsschädel weichen ziemlich von einander ab. Die Gehirnschädel sind fast vollständig gleich, brachycephal. Längen-Breitenindex 84,5 und 84,0, besonders im vorderen Theil wohl gewölbt, hintere Scheitelgegend nach dem Occiput mässig plan abgedacht. Körperwuchs ähnlich. Frau M. kinderlos. Frau B. hat eine 9jährige Tochter und ein kleines Kind. Die 9jährige Tochter ist brünett, soll aber im Temperament und Gesicht völlig ihrer Tante, Frau M., gleichen, mit welcher sie auch durch herzliche Sympathie verbunden ist, sowie ihrer Grossmutter mütterlicherseits.

Von den Eltern der beiden Frauen habe ich leider keine Maasse und vom Vater nicht einmal eigene Anschauung erhalten können, denn er ist todt. Nach dem Bericht der Schwestern sind ihre Eltern in allen Stücken so verschieden, wie sie selbst, völlige Gegensätze: Der Vater, wie Frau B., aber blond und noch begabter als die Mutter; die Mutter, wie Frau M., aber brünett. Bei einer Begegnung mit der Mutter gewann ich den Eindruck, dass der Bericht zutraf. Das Schädeldach hatte dem Augenschein nach die gleiche Form und Grösse, dieselbe Stirn und vordere Wölbung, wie das der neben ihr sitzen Frau B., das Gesicht auffallende Aehnlichkeit mit Frau M. Und vom Vater hiess es präcise: er habe eine niedrige zurückliegende Stirn und einen sehr schmalen Kopf gehabt, welcher nach oben und hinten besondere Ausdehnung zeigte: Merkmale, welche wohl auch ein intelligenter Laie wahrnehmen kann, ich habe daher kein Bedenken getragen, dem Bericht der sehr verständigen Frau M. Glauben beizumessen und ihn hier zu verwerthen.

Und nun mit Auslassung gleicher Beispiele darf man, etwa wie nachstehend, folgern:

Entweder es hat bei Frau B. die Reconstruction des väterlichen Gehirnes als Basis für die thatsächliche Reconstruction der

gleichen seelischen Eigenschaften zwar stattgefunden, aber die von der Mutter geerbte und anders geartete Formation des Gehirnschädels gar nicht beeinflusst, indem es sich willig in die neue Form einpasste —

oder aber die Reconstruction des väterlichen Gehirnes ist nicht so identisch erfolgt, als die seelischen Eigenschaften es erscheinen lassen. Es könnte sich die Mitwirkung der latenten mütterlichen Qualitäten, deren eine übrigens auch noch in dem Pigmenterbe offen liegt, gerade in der Uebernahme der Massenanlage und gröberen Architectonik des Gehirns von Mutter Seite ausdrücken, so dass in morphologischer Hinsicht wirklich das mütterliche Gehirn geerbt ist, nur mit solchen die gröberen Massenverhältnisse nicht störenden Zellen- und Bahnenabänderungen, welche die functionelle, wenigstens seelische Aehnlichkeit mit dem Vater herstellen —

oder endlich beide Thatsachen bestehen neben einander, und selbst dann wäre ich geneigt, das mütterliche Gehirn morphologisch als Grundlage (und mit der Schädelform zusammenpassend) anzusehen, wofür auch die Weitergabe des mütterlichen Gehirns an ihr 9jähriges Kind in's Feld geführt werden kann, — aber doch mit so reichlichen Zell- und Bahnenanlagen von Vaters Seite, dass dem Gesammtgehirn bei der Production einer väterlichen Psyche noch eine erhebliche mechanische Accommodation an die Schädelform zugemuthet wird.

Weitere Beispiele bestätigen nur die öftere erblich elective Differenz von Schädelform und Psyche und lassen die Deutung zu, dass die Einflüsse des Urhebers der Schädelform auch die Gehirnform und -masse mitbestimmt haben, dass die zu Tage tretende seelische Erbschaft vom anderen Erzeuger auf Abänderung des Verhältnisses der Gehirntheile zu einander, des Gleichgewichts, besonders seiner oberen Organe beruht, und dass die entsprechenden Formationen sich dem Schädel müssen angepasst haben. Dieses anscheinende Missverhältniss charakterisirt sich nur dann als ein solches, wenn pathologische Functionen, ja wohl geradezu Psychosen damit verbunden sind. Jedoch kann ja schon jeder der beiden Eltern sich in gleicher Lage befunden haben: dann würde die im Abkömmling stattfindende anscheinend widerspruchsvolle Neuregelung gerade umgekehrt einen zweck-

mässigen Ausgleich schaffen. Das ist möglich, für den angeführten Fall jedoch nicht wahrscheinlich. Aber so ist jede Individualität gewissermaasen immer nur ein vorläufiges Abkommen, ein Versuch der Natur, für dessen Fehlschlag der einzelne die Kosten bezahlt.

Wenn nicht Belastete bei normalem Schädelbau durch elective Einseitigkeit der Schädel- und Gehirnerbschaft unter Umständen endogene Neurosen erwerben können, so habe ich ihr Verhältniss zu exogenen Neurosen nicht untersucht.

Nicht Belastete mit infantil erkrankten und deformirten Schädeln können dadurch, auch abgesehen von Idiotie u. s. w. eine nervöse Prädisposition gewinnen, welche sich schon in Vererbung verrathen kann, bevor sie selbst erkranken.

Bei Belasteten sind abnorme Schädel bekanntlich häufig: hierauf bin ich nicht näher eingegangen.

c) Seele und Nervensystem.

Bei Abwägung der Antheile, welche in der Entwickelung eines Organismus jede der verschiedenen Bedingungen, darunter die Interferenz, beanspruchen darf, sind zwei Grenzen zu beachten:

1. Die zwischen äusseren und inneren Bedingungen (immanenten Bedingungen, Keimanlagen) würde für den vorliegenden Zweck gleichgültig sein, nur muss eine Verständigung erfolgen; entweder man bezeichnet solche äusseren Ursachen, wie Virchow (Pathologie und Descendenz, dieses Archiv. Bd. 103. S. 8) sie namhaft macht, z. B. Einfluss des befruchtenden Kerns auf die Eizelle, inclusive Interferenz, hier vorläufig als innere Ursache; oder die Interferenz mit als äussere Ursache; oder die Interferenz als Wechselwirkung für den Anfang, als innere Ursache für die weiteren Theilungen. Darin thut der Name nichts zur Sache.

2. Die zweite Grenze zwischen normalen äusseren Einflüssen und abnormen bis krankhaften äusseren Einflüssen ist in biologischer Hinsicht gleichgültig und in pathologischer oft schwer zu ziehen. Da jedoch ein pathologisches Factum, nehmlich eine endogene Neurose bisweilen unter Ausschluss aller pathologischen Einflüsse aus rein physiologischen Prozessen der Art hervorgeht, dass das ganze pathogene Moment sich auf das Verhältniss

der Beschaffenheiten beider Erzeuger zu einander, bezw. gewisser von ihren Keimen zu einander beschränkt, so muss besonders geprüft werden, ob nicht ausser den normalen äusseren Bedingungen, welche zu jeder Befruchtung und Entwickelung gehören und also auch die Interferenz erst möglich machen, etwa abnorme oder krankhafte hinzutreten. Sehr schwer ist Sicherheit darüber zu erhalten, dass nicht Alkoholrausch des Vaters bei der Erzeugung eines Kindes mit neuen, besonders krankhaften Eigenschaften mitgewirkt habe.

Für die Psyche gelten, wie für den Körper, die 7 oben angeführten Formen der Erblichkeit. Ich will nur die erste Klasse, die accommodative, erwähnen, deren Entwickelungsgrenze durch die Anlagen vorgezeichnet ist, ausser wenn sie krankhaft ausarten, also z. B. die Rechenfertigkeit bei Kassenbeamten, der Cäsarenhochmuth gewisser Fürsten, die Gefühlsrohheit der Fleischer u. s. w. — und hierauf zunächst die Wichtigkeit der constitutiven Variation für die Psychogenese erklären, welche mit der Elementaranalyse der psychischen Thatsachen und mit den colligativen Variationen die Hauptmomente der Erblichkeitspsychologie und -psychopathologie bilden. Nach deren Erledigung sind die gemischten, electiven u. s. w. Eigenschaften ohne Weiteres verständlich. Auch dies umfangreiche Gebiet kann in möglichster Kürze nur skizzirt werden. —

Die Wichtigkeit constitutiver Abänderungen für die Psychogenese erläutert am besten ein Vergleich aus der Chemie. Wenn in einem complicirten Molekül nur ein Atom oder ein Radical durch ein anderes ersetzt wird, kann der ganze Atomcomplex veränderte Gestalt und veränderte Eigenschaften nach jeder Richtung, sogar mit Uebergang in ein anderes Crystallsystem (Ostwald a. a. O. S. 168) gewinnen, ferner bringt, je nach Ortho-, Para- oder Metastellung die Einfügung des neuen Radicals gesetzmässig verschiedenartige Wirkungen hervor. Die constitutiven Eigenschaften können sich niemals, sagt Ostwald (S. 385 u. 391) durch ein Schema darstellen lassen, weil das ihrer Natur widerspricht; im Rahmen der grossen und allgemeinen Gesetzmässigkeiten erzeugt ihre Mannichfaltigkeit „die feinste Individualisirung“. Dies weitreichende Tertium comparationis rechtfertigt ausserdem die Uebernahme der Bezeichnung con-

stitutiv aus Chemie in Psychologie zur Genüge. Denn constitutive Abänderung nur weniger Gehirntheile kann weittragende psychologische Folgen haben: Einfügung oder Aumerzung von Faserzügen im Sinne des einen, Zellvermehrung an einer, -Verminderung an anderer Stelle im Sinne des anderen Erzeugers vermöchte in der Seele des Descendenten die mannichfaltigsten Variationen der Persönlichkeit herbeizuführen, ohne dass auch nur ein Stückchen des Gehirnes von der Art der Eltern abzuweichen braucht. Ein kurz gefasstes Beispiel unter Auslassung alles dessen, was nicht hergehört:

Vater, Gutsbesitzer, 63 Jahre alt, begabt — ausserordentlich reizbar — eitel — sehr egoistisch — gelegentlich aus Reizbarkeit mitleidig und wohlthätig, weil er kein Unglück, kein Elend sehen kann — aus einem Coeffect von Reizbarkeit und Eitelkeit trotz seiner wiederholten Versuche nicht zum Redner geeignet.

Mutter, 60 Jahre alt, ziemlich beschränkt — phlegmatisch und ruhig — anscheinend frei von Eitelkeit — altruistisch — Mitleid aus wahrer Menschenliebe.

Sohn, Kaufmann, 32 Jahre alt, begabt — phlegmatisch — eitel — egoistisch — frei von Mitleidsregungen — tritt gern und mit Erfolg als Redner auf.

Hier sehen wir, wie der wesentlich dem Vater nachartende Sohn mittelst elective Substitution des sanguinischen Temperaments durch das phlegmatische nunmehr, was der noch so eitle Vater nie erreichen konnte, constitutiv zum Redner wird: als richtiger Vereinsbruder bringt der gewandte Mensch alle Toaste aus u. s. w. Ferner könnte die Hartherzigkeit imponiren, welche wie eine neue Eigenschaft dem Sohn eines angeblich mitleidigen Vaters und einer ebenso mitleidigen Mutter von seinen Leuten sehr angerechnet wird. Aber der Vater ist eigentlichen Mitleides nicht theilhaftig, wie die Mutter, sondern nur aus Reizbarkeit widerstandsunfähig. Der Sohn dagegen erfreut sich einer durch Phlegma und Egoismus constitutiv ermöglichten Mitleidlosigkeit.

Schon dies sich im gröbsten bewegende Paradigma lehrt, dass blosse Vergleichung von 3 gewöhnlichen Anamnesen zur Erklärung für die erbliche Entstehung der Variation beim Sohn

nicht ausreichte. Der Unterschied in den Mitleidsarten bei Vater und Mutter, ferner der Grund dafür, dass der sonst intelligente Vater nicht öffentlich reden konnte, musste durch genaue Nachfrage erst besonders ermittelt werden. Allermeistens aber und auch im vorstehenden Fall, wenn er mit allen Détails dargestellt würde, sind die beim Abkömmling neu hervortretenden Eigenschaften keineswegs aus Componenten so hoher Ordnung, wie Phlegma und Egoismus oder Phlegma und Eitelkeit, sondern nur aus Componenten viel einfacherer Art, aus Vereinigung wirklich elementarer Seelenfunctionen, d. h. da solche in praktisch verwerthbarer Form nicht bekannt sind, genetisch oft gar nicht zu erklären. So musste mein Schema zur Aufnahme des Psychogramms im Lauf der Jahre immer mehr abgeändert und zu einem Fragebogen ausgebildet werden, durch welchen ich sicher war, die feineren Seelenunterschiede, auf die es gerade ankam, mitzufassen. Mehr und mehr mussten Begriffe und Bezeichnungen aus der Nervenphysiologie übernommen werden. Wie ich kurz vor dem Niederschreiben in Schmidt's Jahrbüchern lese, begegnet sich darin der Zweck vorliegender Arbeit erfreulicher Weise mit den „Psychologischen Arbeiten" Kräpelin's I. 1. III. Leipzig 1895. Leider habe ich sie nicht mehr benutzen können. Die im Referat als Ziel angegebene Feststellung „der persönlichen Grundeigenschaften" würde wie für die Wissenschaft überhaupt, so auch für das Studium der Interferenzerscheinungen von hohem Werthe sein. Vielleicht kann ebenso umgekehrt das Interferenzprincip jener Feststellung etwas nützen, zumal in seiner anderweitigen Anwendung auf die nervöse Energie. Wie sehr wird jeder Psychologe den folgenden Sätzen aus Möbius' Referat beipflichten: „Die Erkenntniss der Grundeigenschaften oder des seelischen Status praesens ist die schwierigere, aber vielleicht noch wichtigere Aufgabe. Von ihrer Lösung hängt nach Kräpelin das Verständniss der endogenen Geistesstörungen ab. Erst wenn wir wissen, welche Typen bestehen, und wie die Entartung ihre Elemente verändert, werden wir verstehen, warum das Leben den einen zur Paranoia, den anderen zum intermittirenden Irresein führt und ähnliches." Unter Eigenschaften fraglicher Art werden im Referat aufgeführt Ermüdbarkeit, Gewöhnungsfähigkeit, Ablenkbarkeit, welche übrigens

schon in Kräpelin's Lehrbuch genannt sind. Ideal wäre es, meine Schemata durch psychometrische Aufnahmen Kräpelin'scher Methode im Werthe zu heben: hiervon muss ich für die Gegenwart wenigstens leider abstehen. Aber schon in meinen bisherigen, mehr klinischen als exacten Untersuchungen ist die theilweise Verwendung einiger der eben genannten und noch anderer ähnlicher Begriffe, welche ich seit mehreren Jahren und ohne Kenntniss von den eben erwähnten Kräpelin'schen Arbeiten zu beachten gelernt hatte, von einigem Nutzen gewesen.

Dagegen verdanke ich Möbius, welcher seiner Zeit die Psychogenese ganzer Familien zuerst genau dargestellt hat, eine bestimmende Anregung; leider steht mir augenblicklich seine Arbeit nicht zur Verfügung.

Aus den alten psychologischen Eintheilungen und Begriffen wird man nie ganz hinauskönnen; auch behalten sie stets ihren heuristischen Werth; aber um eine nähere Verbindung von Psychologie und Physiologie zugleich mit scharfer Abgrenzung herzustellen und die nähere Erkenntniss der individuellen Seelenunterschiede wenigstens anzubahnen, bin ich zu folgendem, allerdings hypothetischen Versuch elementarer Zerlegung von Seelen- und Gehirnvorgängen gelangt:

Vor der Kritik ist die Annahme, dass Nervenelemente empfinden, unhaltbar. Jedoch wird diese für immer — wie man sich aus Kant (Kritik der reinen Vernunft. 1. Aufl. Paralogismen) ohne das klangvolle Ignorabimus hätte überzeugen können — unbeweisbare Voraussetzung als Axiom der Physiologie des Centralnervensystems allgemein acceptirt, und auch für meine folgende Darlegung soll die Voraussetzung, dass den Rindenzellen die „Function" der Empfindung zukomme, mit der Einschränkung gelten, dass zwischen Nervenprozessen und Seelenvorgängen kein Causalverhältniss, sondern nur der sog. psychophysische Parallelismus, welcher gleichwohl unbewiesen ist, besteht. Hiernach ist alles Folgende erkenntnisstheoretisch zu beurtheilen.

Da Nervenreize, nur wenn sie und dadurch, dass sie in den Zellen der Gehirnrinde eintreffen, Empfindungen erzeugen, so müssen auch umgekehrt im Allgemeinen alle Rindenzellen, sofern sie auf irgend einem nervösen Wege, event. dem associativen Wege

intercentraler Fasern aus anderen Rindenzellen Reize empfangen, diese immer empfinden. Mechanische und chemische Reize führen keine Erregung der Rindenzellen herbei; lange glaubte man daher an eine directe motorische Unerregbarkeit der Rinde, bis Hitzig lehrte, dass die Rinde auch auf directe Reize, wenn sie elektrisch sind, sehr wohl motorisch reagire. An der sensiblen Erregbarkeit der Rindenzellen für ihre adäquaten, d. h. für die auf nervösen Bahnen zugeleiteten Reize hat man nie gezweifelt, und so kann man auch, wenn einmal den Rindenzellen Empfindungsfunction zugeschrieben wird, nicht bezweifeln, dass jeder nervöse Reiz, nicht nur der peripherische oder sinnliche, sensible, sondern auch der intercentrale, sensitive Reiz im Allgemeinen in jeder Rindenzelle, welche von seiner Energie getroffen und in Mitthätigkeit versetzt wird, auch stets seine besondere, sensitive Empfindung erzeugt. Soweit das Seelenleben überhaupt zu erklären, d. h. physiologisch zu parallelisiren ist, scheint mir diese Theorie der intercentralen Sensibilität der Rindenzellen für ihre gegenseitigen Spannungszustände oder kürzer diese Theorie der Sensitivität die erforderliche Erklärung anzubahnen. Dies ist jedoch nur möglich bei Annahme des reciproken Postulats, dass ad hoc alle psychologischen Vorgänge physiologisch als Empfindung aufgefasst, auf Empfindung reducirt werden, welche für den Physiologen der alleinige psychologische Grenzbegriff ist. Vergl. hierüber Allgem. Zeitschr. f. Psych., Bd. 53, Hft. 2, „Ueber Heilungsvorgänge". Daselbst ist auch die Grenzbestimmung zwischen beiden Wissenschaften, sowie das Princip des gemeinsamen sensitiven Unterbaues der 3 Gebiete des Denkens, Fühlens, Wollens, überhaupt aller seelischen Vorgänge dargestellt, und eine unentbehrliche Ergänzung des vorliegenden Aufsatzes gegeben. Hier folgt ein ungefähres Bild physiologischer Correlate seelischen Geschehens, ein Versuch ohne weiteren Anspruch als den, dass er nichts methodisch Unzulässiges enthalte. Denn dies scheint mir bei weitem das wichtigste. Die Détails mögen factisch ganz anders sein. Für die intracorticale Spannungsperception habe ich den Ausdruck sensitiv gewählt.

Eine von der Peripherie einlaufende Reizwelle erregt nicht

nur eine Rindenzelle, sondern verbreitet sich nach dem Maass der anatomischen Zusammenhänge über associirte Zellen und macht dort die von früheren ähnlichen Reizen deponirten Spannkräfte frei. Mit der lebhaften Empfindung des neuen Reizes verbindet sich die abgeblasste Empfindung der früheren Reize, die Recognition oder Erinnerung. Da nun unter normalen Verhältnissen fortwährend centripetale, -fugale und intercentrale, sensible und motorische Rindenreizungen in bald mehr, bald weniger Zellen ablaufen, so entsteht dadurch neben den sinnlichen Wahrnehmungen fortgesetzt eine stets wechselnde Summe und Sorte von sensitiven Empfindungen, aus denen sich, je nach der höchst variablen Herkunft, Uebertragungsleichtigkeit, Intensität, Art, Summe, Zeitfolge und Combination der empfundenen Reizenergien, der Inhalt unseres Bewusstseins, unsere Stimmung und unser ganzes Seelenleben zusammensetzt. Wie die Specifität der Sinnesempfindungen in der Beschaffenheit der peripherischen Endorgane, in deren Bau, in deren Vermögen zur Umformung des Reizes in nervöse Energie beruht, so ist auch die physiologische Specifität der Seelenthätigkeiten, wenn man sie ausnahmslos auf Empfindungen reducirt, ganz ebenso verständlich oder unverständlich, genau ebenso gut und so schlecht, jedenfalls indess absolut einheitlich erklärbar aus der Art, wie die Rindenzellen sich als reizende Endorgane oder als gereizte sensitive Centralorgane gegen einander verhalten. Jede Zelle kann in demselben Moment je nach Richtung des Reizstromes die eine oder die andere Function ausüben. Wie die Zellen gegenseitig ihre Energien übertragen, erläutere ein Schema, bei welchem vorausgesetzt ist 1) dass jede Zelle ihre besondere Capacität für nervöse und chemische (?) Energie, welche letztere vorläufig als die Form der deponirten Spannkraft angenommen sei, haben kann; 2) dass die nervöse Energie aus Menge (Capacität) und Spannung (Intensität) besteht; 3) dass die Auslösbarkeit jeder Zelle für nervöse und chemische Energie je nach den Reizen und ihrer Reizbarkeit verschieden sein kann; 4) dass die Auslösung deponirter Spannkraft etwa in Rückverwandlung der chemischen Energie zu nervöser bestehen mag.

In der Rindenzelle x können folgende Energieprozesse stattfinden:

1. a nervöse Spannung durch Reiz von der Peripherie.
2. $\frac{a}{y}$ nervöse Spannung durch intercentralen Reiz von y.
3. b nervöse Entladung durch Ableitung.
4. $\frac{b}{y}$ nervöse Entladung durch Ableitung nach y.
5. c Verwandlung von nervöser Spannung a in chemische Energie.
6. $\frac{c}{y}$ Verwandlung von nervöser Spannung $\frac{a}{y}$ in chemische Energie.
7. ca Rückverwandlung chemischer Energie in nervöse, kann als solche also als a verharren oder b abgeleitet oder by nach y abgeleitet werden.
8. $\frac{c}{y}\frac{a}{y}$ Rückverwandlung der chemischen Energie $\frac{a}{y}$ in nervöse Energie, die entweder als solche $\frac{a}{y}$ verharrt oder b abgeleitet oder $\frac{b}{y}$ nach y abgeleitet wird.

Von diesen Energieprozessen empfindet das Individuum I durch x selbst Folgendes:

1. a den sinnlich lebhaften Wirklichkeitsreiz, sensible Empfindung.
2. $\frac{a}{y}$ den blasseren Vorstellungsreiz, sensitive Empfindung.
3. b vergl. y sub 3.
4. $\frac{b}{y}$ I kann wohl wiederum die dadurch in y hervorgebrachte Energieschwankung rückläufig empfinden.
5. c ist der Sensibilität nach wohl mit a verbunden. Sensitivität cf. y 1.
6. $\frac{c}{y}$ desgl. mit $\frac{a}{y}$.
7. ca sensible Erinnerung, Erinnerung an Thatsachen.
8. $\frac{c}{y}\frac{a}{y}$ sensitive Erinnerung, Erinnerung an Vorstellungen.

Von denselben Energieprozessen in x kann das Individuum I durch die associirte Zelle y ungefähr Folgendes empfinden:

1. a muss es empfinden als sensitiven Reiz.
2. $\frac{a}{y}$ event. rückläufig und in geringerem Grade.
3. b muss es empfinden als sensitiven Reiz.
4. $\frac{b}{y}$ empfindet I wieder als anderen sensitiven Reiz.
5. c wird wohl mit den Controlempfindungen a und b zeitlich zusammenfallen; aber sensitiv unterschieden sein.
6. $\frac{c}{y}$ desgl. mit der event. rückläufigen Empfindung von $\frac{a}{y}$.
7. ca wird wohl als Vorstellungsreiz mitempfunden werden können, z. B. zur Bekräftigung oder direct.
8. $\frac{c}{y}\frac{a}{y}$ ebenfalls als Vorstellungsreiz.

Der Antheil von y wird durch die Art[1]) der Verbindung, der Reize u. s. w. ungemein variabel sein; übrigens fragt sich, ob nicht vielfach oder immer ein wesentlicher Theil der Empfindung von den in x endenden Reizen von x abgetrennt und in y localisirt werden muss; am ehesten wäre dies für die motorischen Rindenzellen möglich. Wenigstens konnte ich mir unter Bewegungs- und Innervationsempfindungen nichts Klares vorstellen. Nach meiner eben dargelegten Auffassung aber kann eine Rindenzelle x für die andere y peripherisches Organ sein und z. B. von ihrer motorischen Entladung der associirten Zelle y die Innervationsempfindung b geben. Denn dass Empfindungen da entstehen, von wo Reize ausgehen, verstehe ich nicht; Reize müssen anlangen, wo physiologisch! Empfindung entsteht. Und welcher Art nun die Empfindung sein soll, bestimmt die Specifität derjenigen Zelle, in welcher die Reizvorgänge vorläufig enden, also die sensible oder sensorische oder motorische Centralorgane genannten Zellen, denn diese sind, wie ich eben an-

[1]) Anatomisch ist nichts präjudicirt; die neue Histologie kommt der Theorie entgegen; natürlich können die verschiedenen sensitiven Functionen von verschiedenen mit x associirten Zellen (y^1, y^2) ausgeübt werden; auch könnten y, y^1, y^2 als Schaltzellen zwischen x (sensibel) und z (motorisch) die sensitive Function haben.

nehme, die für bewusste sensitive Empfindungen und deren Specifität bestimmenden peripherischen Endorgane, während associirte Zellen dafür die Rolle von sensitiven Centralorganen übernehmen. Somit wäre unsere Seele physiologisch nicht punctuell localisirt, bald hier, bald dort thätig, je nach dem Zickzack unserer Gedanken, sondern sie wäre eine Summe zahlloser Empfindungscentra und -Qualitäten, also ihrem Bewusstseinsgrade nach von einer Quantität abhängig und nun auch in ihrer inhaltlichen Veränderlichkeit physiologisch besser zu verstehen.

Die einen der Empfindungen, d. h. Empfindungssummen, nennen wir Urtheil, Witz, Idee — die anderen Affecte, Lust- oder Leidgefühle —, noch andere Wünsche, Bestrebungen, Wille. Diese psychologische Reduction sämmtlicher Seelenzustände auf Empfindungen hat auch den Zweck physiologischer Reduction sämmtlicher Empfindungen auf zahlenmässige Verhältnisse nervöser Energie in bestimmten streng zu scheidenden Abstufungen verschiedener Bedeutung nach Capacität und Intensität, z. B. stellt man sich ein Urtheil am einfachsten vor als die Empfindung von Reiz- oder Energieproportionen. Offenbar unterscheiden sich, wenn wir auf das obige Schema zurückgehen, wie die Reize der Realität und der Vorstellung a und $\frac{a}{y}$ quantitativ, so die Empfindungen davon als Realitäts- und als Vorstellungsempfindungen qualitativ. Darnach bestimmt sich die Modalität der Empfindungssummen, der Urtheile. Aber auch innerhalb von Realitäten besteht das Urtheil in den quantitativen Proportionen zwischen 2 Reizintensitäten, bezw. Empfindungsintensitäten; desgl. innerhalb der nur gedachten Dinge in der quantitativen Proportion zwischen den verschiedenen, event. alten und neuen Vorstellungsreizen. In allen diesen Fällen muss das Verhältniss von Reiz und Empfindung in bekannter Weise dem Fechner-Weber'schen Gesetz folgen. Wenn ältere deponirte Reize, sei es sinnlicher, sei es ideeller Natur, ausgelöst und in das Proportionsverhältniss mit hineinbezogen werden, so darf man von Recognitionsempfindungen sprechen; und diese werden ja bei jedem Urtheil betheiligt sein. Frische sinnliche, deponirte

sinnliche, frische Vorstellungs- und ältere Vorstellungsreize müssen durch ihre Intensität quantitativ deutlich verschieden sein und wirken und dadurch Wirklichkeit von Vorstellung, Früheres von Gegenwärtigem deutlich qualitativ unterscheiden lassen. Also, dass $2 \times 2 = 4$ ist, dass Cajus als Mensch sterben muss, dass die Substanz bei allem Wechsel der Erscheinungen beharrt: sind, physiologisch betrachtet, nicht Urtheile, sondern sensitive und sensible Empfindungen diverser Reizproportionen. Von einer zur anderen Zelle empfinden wir die die Recognition vermittelnden Reize in gekürzter Form und nennen sie Urtheile. Wie die Kürzung deponirter Reize zu Urtheilen vor sich geht, können wir in Ribot „das Gedächtniss" nachlesen. Wie leicht Urtheilstäuschungen auch beim gesunden Menschen entstehen, freilich auch zur Correctur gelangen, indem durch beliebige Einflüsse die verschiedenen Zellengruppen für die Reizabstufung vorübergehend unempfindlich geworden — andere, normal empfindlich geblieben, corrigirend eingreifen, wird nun aus der collectiven Natur unserer Psyche ohne Weiteres einleuchten, und umgekehrt die physiologische Correcturbedürftigkeit aller sinnlichen Wahrnehmungen, aller Urtheile, aller gerichtlichen Recognoscirungen und Identitätsbeweise, die Nothwendigkeit methodischer Vorsicht bei beliebigen Beobachtungen u. s. w. unserer Theorie zur Begründung dienen.

Unser sog. Gefühlsleben, besonders das, was wir Stimmung nennen, ist nach der Theorie der intercentralen Sensibiltiät der Rindenzellen als die Summe aller sensitiven Lust- und Unlust-Arten und -Erregungen aufzufassen. Möbius sagte, dass der hereditär nervöse Mensch sehr gut fühle und wisse, er sei anders, wie andere Menschen; das ist richtig vermöge der Sensitivität. Der grösste Antheil des Gemeingefühls dürfte ebenfalls hierauf zurückzuführen sein. Das Gemeingefühl der Seele ist die Stimmung. Geistige Frische, geistige Hemmung u. s. w. wird damit empfunden. Dafür, dass keine lediglich physikalische Spannungsausgleichung in allen Rindenzellen so stattfinde, wie in einer durch Leitung verbundenen Gruppe von Elementen — sorgt Bau und Function der Neuronen. Wie das Gefühlsleben im Speciellen seine Verschiedenheiten erzeugt und bewahrt, will ich hier nicht näher verfolgen, aber ein Problem, das mich persön-

lich viel beschäftigt, sehe ich nun wenigstens physiologisch erklärt, nehmlich das Bewusstsein vom Bewusstsein des Bewusstseins u. s. w., die Empfindung der Empfindung von der Empfindung u. s. w. Die Reflexion der Empfindungsreize zwischen den Zellen hin und zurück und von einer Zelle zur anderen giebt den physiologischen Grund dafür. So wird man sich selbst zur Erscheinung.

Die Empfindung von dem, was im Reizverhältniss für die Association mit motorischen Bahnen das Uebergewicht hat, ist das Gewollte. Der Freiheit des Willens entspricht physiologisch die Empfindung, welche entsteht aus bestimmten Spannungsvorräthen in den Rindenzellen, die Empfindung, für centrifugale Innervationen unabhängig zu sein von peripherischem Reizzufluss. Dies giebt eine gewisse Freudigkeit und erhöht das Gemeingefühl.

Wenn die dargestellte Theorie richtige Grundzüge enthält, so wird sie für eine physiologische Psychologie vortheilhaft sein. Dann fällt alle psychologische Specifität der Rinde (Denkzellen!! und Aehnliches) zu Gunsten der physiologischen, aber selbst die physiologische Specifität der Rinde muss noch von versteckten psychologischen Beimengungen befreit werden. Hermann sagt: „man ist in Gefahr, sich — — eine viel zu rohe Vorstellung von der Anordnung der Rindenelemente zu bilden". Gewiss ist diese Gefahr vorhanden und wird sich immer erneuern, weil man besonders Seitens der Meynert'schen Schule psychologische und physiologische Thatsachen vermengt. Die Erinnerungsbilder sind psychologische, nicht physiologische Daten. Selbst wenn man, wie Vogt bei Forel (Der Hypnotismus. 1895) denselben ein richtiges physiologisches Correlat giebt — um es so kurz wie möglich zu sagen, etwa den Sinn von Spannkraftdepots in sensiblen Rindenzellen, welche durch Leitung verbunden sind, so entspricht solch' eine Vorstellung doch nicht entfernt dem Worte Erinnerungsbild. Zu welcher Confusion dieses Wort verleiten kann, wenn man es nicht dem Gebiet überlässt, dem es gehört, nehmlich der Psychologie, habe ich an einem warnenden Beispiel schon im Jahre 1880 in Erlenmeyer's Centralbl. f. Nervenheilk. No. 22 dargelegt. Der Gegenkritiker, welcher in der Allg. Zeitschr. f. Psychiatrie. Bd. 38. 1882. S. 740 auch das,

was ich unbestritten als Unsinn nachgewiesen, noch für besser erklärt, als nichts und es als blosses Zeichen reger Production sogar mit Dank aufnimmt, behauptete ebenso dreist, als unbewiesen, meine Warnung habe des Reliefs vorsichtiger wissenschaftlicher Methodik in Folge der eigenen Unproductivität bedurft! Sei es so, ich hätte nichts als jene Warnung publicirt, ein homo obscurus: welch' eine Gesinnung liegt darin, die Wahrheit nach ihrer Herkunft zu fragen und ihr wegen der Herkunft ein niedriges Motiv unterzuschieben! Nein, Herr Dittmar, ich habe die Wahrheit über Wernicke's physiologische Psychologie um der Sache willen gesagt[1]), und gerade darum vermuthlich habe ich Recht behalten, wogegen Ihre Prophezeiung, die Consequenzen von Wernicke's „Anregung" und ihre „Resultate für die Psychiatrie" würden ergeben, dass den Verfasser (Wernicke) „ein glücklicher Blick geleitet", elendiglich — warum wohl? — zu Schanden geworden ist. Nach den Erinnerungsbildern haben sich in weiterer Folge die „Parafunction" und ähnliche Monstrositäten herausgebildet, zum Zeichen, dass selbst hervorragende anatomische Leistungen weder einen Psychologen, noch einen Kliniker machen. Auch weiterhin darf der Grenzconfusion nichts geschenkt bleiben. — Aber vielleicht giebt meine Theorie der intercentralen Rindenzellensensibilität jene von Wernicke postulirte physiologische Grundlage! Vielleicht einen Anfang dazu! Jedenfalls halte ich sie selbst als Irrthum für weniger schädlich, weil methodisch vorsichtiger, wie jene Danziger Rede von Wernicke. Möchte sie aber, wenn sie Irrthum ist, ebenso strenge und wahrheitssuchende Kritiker finden, als Wernicke's Arbeit an mir!

Die Theorie bedarf noch gründlicher Durcharbeitung und Specialisirung, aber schon jetzt scheint mir manche Aufklärung von ihr auszugehen, die ich hier nicht ausführen kann.

[1]) Herr Erlenmeyer wird sich daran erinnern und bezeugen können, dass ich nur auf seine ausdrückliche Bitte meine in persönlicher Discussion geäusserte Ansicht über Wernicke's Rede niedergeschrieben und für sein Blatt in den Druck gegeben habe. Die neueren Arbeiten Wernicke's auf diesem Gebiete haben durch Möbius (Neurologische Beiträge. I. S. 160—164) Kritik in demselben Sinne, wie von mir schon 1880, erfahren.

Die Vorherrschaft der Empfindungen in unserem Dasein und die Schwierigkeit, von ihrem subjectiven Moment zu abstrahiren, erklärt zugleich die Schwierigkeit der Objectivität des Urtheils und die Schwierigkeit sittlicher Selbstbestimmung. Sicherlich hat derjenige Mensch, welcher als Schöpfer eines empfindungsfreien Maassstabes für objective Urtheile und als Schöpfer einer von allen Triebfedern der Empfindung freien Moral unsterblich ist, I. Kant, das physiologische Minimum von Empfindungen ausserhalb jener beiden Gebiete besessen, was noch durch manche Thatsache belegt wird, ein Gegenstück zu J. J. Rousseau.

Auf die zahlreichen Unterschiede und Abstufungen aller Umstände, welche die Specifität der Rindenzellen für die Empfindung, also indirect für die Psyche bestimmen, will ich nicht näher eingehen. Grössen- und Capacitätsdifferenzen, nähere oder fernere, directe oder indirecte, leichte oder schwere Verbindung mit Sinnesorganen und auch je nach der Art der Sinnesorgane, Reizbarkeitsschwankungen für diese oder jene Art von Reiz, Gruppirung der Zellen nach Zahl und Art, gleichzeitige Combination dieser und jener Zellen u. s. w. ergiebt eine Fülle von Empfindungs- und damit Seelenzuständen. — —

Hiermit gehe ich zu den möglichst einfachen Seeleneigenschaften über, welche bei Aufnahme von Anamnesen für Erblichkeitsfragen wichtig sind.

Eine physiologische Eigenschaft, welche zwar nicht partiell, sondern total ist, aber doch von der gewöhnlichen psychologischen Classification weit abliegt, ist die Ausgeglichenheit. Ihr gegenüber ist die Ausgleichsfähigkeit partiell und kann für verschiedene Gehirnbezirke, für die verschiedenen Functionen verschieden sein. Die Ausgeglichenheit aber bezeichnet dasjenige anatomisch und in der Organisation begründete Functionsgleichgewicht zwischen allen Gehirntheilen, welches den mittleren, auch kräftigen Lebensreizen gegenüber Stand hält und selbst abnorme, nicht gerade zerstörende und nicht immer fortdauernde Reize erträgt. Sie kann bei allen Temperamenten, Charakteren, Intelligenzen vorkommen oder fehlen. Wo sie fehlt, besteht darum noch keine Krankheit; aber wo Krankheit ist, fehlt sie nie. Sie kommt nur erwachsenen Personen zu. Die Ausgleichs-

fähigkeit kann dabei gleichzeitig an diesem oder jenem Punkte gestört sein; diese locale Störung aber, selbst eine nicht reparable, wird eben für's Ganze doch ausgeglichen. Wer die Ausgeglichenheit besitzt, pflegt im Allgemeinen auch, jedoch nicht nothwendig, eine einheitliche Persönlichkeit zu besitzen. Bekanntlich haben viele, vielleicht die meisten Menschen, mehrere Persönlichkeiten, von denen z. B. die häusliche und die Umgangspersönlichkeit einigermaassen contrastiren. Unvermittelter Uebergang von einer zur anderen pflegt auf die Umgebung überraschend zu wirken. In Betracht kommt noch die dienstliche Persönlichkeit; ferner was man scherzhaft „Bruder Innerlich" nennt, die sittliche Persönlichkeit im Spiegel der Selbstprüfung, wie sie oft erst beim Sterbenden ihr Recht geltend macht.

Die sonst aus der Physiologie von mir für's Schema entnommenen Eigenschaften der Ausgleichsfähigkeit, Erschöpfbarkeit, Ausdauer, Fixation, bezw. Aufmerksamkeit, Auswahl des Wesentlichen, Auffassung, Uebung der Auffassung, Reizbarkeit, Activitätsgrad, Periodicität u. s. w., welche ich anfänglich für ziemlich einfach oder elementar hielt, haben doch alle eine nur relative Bedeutung und müssen im Fragebogen auch in Relation zu Zeit und Gebiet ihrer Geltung gebracht werden. Wie selten ist es, selbst bei intelligenten Personen, dass sie sich selbst einigermaassen kennen, und ebenso selten, dass sie an den nächsten Angehörigen die charakteristischen Eigenschaften richtig beurtheilen. Am sichersten verwendet man solches Material, das man selbst entweder lange Zeit oder bei Gelegenheit von ernsten Unglücksfällen ohne die Schminke des Umgangs gesehen hat. Und dennoch bleibt noch manches von dem, was man notirt, unzuverlässig.

Bezüglich der Reizbarkeit muss z. B. gefragt werden: reizbar wofür? Reactionsweise? mit welcher Constanz?

Als Unterfragen sind zu stellen: empfindlich gegen physischen Schmerz? oder resistenzfähig? — oder empfindlich gegen Ehrenkränkung? u. s. w. —

Bezüglich der Activität: worin activ? mit welchem Erfolge? worin passiv? —

Bezüglich der Erschöpfbarkeit: worin leicht erschöpft? worin unermüdlich? —

Ausdauer: worin? mit welchem Erfolge? wie lange? —

Nie sollte die Frage vergessen werden nach Richtung und Gegenstand von Interesse und Neigungen.

Durch einen ausführlichen Status der Art kann man schliesslich einigermaassen vom Status des Gehirns in Bezug auf Reichthum und Armuth an Zellen und Verbindungen, Capacität der Zellen und Intensität der nervösen Energie, über die neuen Eigenschaften des Descendenten und über deren Ursprung im Verhältniss zu den elterlichen Eigenschaften eine ungefähre Vorstellung gewinnen. Sicher wird, was daran falsch ist, auf keinem anderen Wege Berichtigung erfahren, als auf dem wiederholter Vergleichungs- und Erklärungsversuche.

Reizbarkeit z. B. ist in verschiedenen Fällen verschiedener Erklärung fähig. Es kann die Ansprechbarkeit der Nervensubstanz für Reize aller Art durchweg erhöht, das mollekulare Gefüge loser sein, und relativ geringe Reize schon erhebliche Nervenströme und Zellalteration, entsprechend Empfindungen auslösen, wie bei gewissen Giften; oder aber es fehlt im Centrum an genügenden seitlichen Abflüssen, welche eine Hemmung des centralen Effektes bewirken würden (cf. Vogt bei Forel), und so wird Empfindung und Reaction ebenfalls erhöht; oder aber es trifft die Reizwelle im Centrum eine schon bis zur Explosibilität überladene Zelle, bezw. Zellgruppe: derselbe Effekt. Den ersten Fall kann man sich denken in Krankheiten, den zweiten z. B. bei der Neuheit des Reizes, den dritten in stattgehabter Ueberreizung.

Und dieser Eventualität wieder mehr auf den Grund zu kommen, lehrt die Erblichkeit. Der anatomische Ausdruck der oben erwähnten Ausgeglichenheit ist ein bestimmtes, wenngleich in unzähligen Abänderungen mögliches und vorkommendes arithmetisches und morphologisches Verhältniss zwischen Zellenvorrath und Verbindungsweise der einzelnen Gehirnorgane, welches seinerseits bestimmte Leitungsfähigkeit der Fasern und bestimmte Capacität der Zellen zur Voraussetzung hat. Wenn nun, nehmen wir an, von Eltern mit normalem Gehirn der Abkömmling sein Gehirn elective zusammensetzt, so sind, abgesehen von all' den äusseren Bedingungen, welche mit dem Moment der Befruchtung in die Entwickelung eingreifen, welche wir uns aber auch zunächst

ganz günstig und förderlich denken wollen, mannichfache Schwankungen im functionellen Gleichgewicht unvermeidlich. Anatomisch wächst sich ja alles auf's Schönste aus, und wenn wir, wie ich glaube: mit einigem Recht annehmen, dass auf der ersten noch morphologisch bestimmten Grundlage gerade im Gehirn späterhin mehr das functionell zusammengehörige, was oft weit zerstreut liegt, gleichzeitig und erblich einheitlich zur Entwickelung gelangt, so muss die wenigstens innere Geschlossenheit jeder Function dadurch gesichert sein. Aber unter einander brauchen die functionell getrennten Organe, wenn sie elective Gegensätze darstellen, durchaus nicht im Gleichgewicht zu stehen; sie können sich in mancherlei — und es ist im einzelnen Fall schwer zu bestimmen, in welchen — Abweichungen von einander befinden.

Unter Voraussetzung meiner oben dargestellten Theorie der intercentralen Empfindungsreize ist ein Unterschied der Organe und die Störung des Gesammtgleichgewichts auf mehreren Stufen möglich, je nach den Eigenschaften, welche den elterlichen Gehirnen zukamen:

1. In der Capacität der Zellen, die etwa von ihrer Grösse abhängen dürfte.

2. In der Intensität der nervösen Energie, welche in den Zellen (chemisch) deponirt und ausgelöst wird.

3. In der grösseren oder geringeren Leichtigkeit der Auslösung dieser Spannkraft.

4. In dem Zellenreichthum, also dem Zahlenverhältniss, welches die Gehirnorgane nach der constitutiven Abänderung aufweisen.

5. In dem Faserreichthum, also dem Verbindungsverhältniss der Organe.

Es kommt darauf an, wie weit die Verschmelzung der elterlichen Eigenschaften in's Détail geht: wenn z. B. die nervöse Zellenenergie der Eltern verschieden war, so ist denkbar, dass beim Abkömmling ziemlich benachbarte, aber functionell und ontogenetisch, also auch erblich electiv getrennte Zellen in ihrer Energie differiren. Wir kommen dadurch zu der Erkenntniss, dass wohl überhaupt jedes Gehirn, ein Mischling von 2 stets verschiedenen Gehirnen, in Zellenergie, -Auslösbarkeit u. s. w. der einen und der anderen Organe in sich erhebliche Abstufungen

aufweisen wird, wie sie ganz natürlich der geistigen Individualität mit ihren unendlichen Schattirungen entspricht.

Welche physiologische Bedeutung hat die Capacität und Intensität der nervösen Energie der Zelle, des ganzen Neurons und die leichte Auslösbarkeit für die Psyche? Diese Bedeutung ist doppelt, je nachdem eine Zelle, ein Neuron als Centralorgan oder als peripherisches, reizerregendes Endorgan für eine andere empfindende Zelle betrachtet wird. Die Capacität besagt die Kraftmenge, welche in einer Zelle aufgespeichert werden kann. Zur Capacität steht in umgekehrtem Verhältniss (ceteris paribus) die Erschöpfbarkeit der Zelle sowohl als Empfindungs- wie als Reizorgan. Bis zu einem gewissen Grade muss es in der Natur der Zelle liegen, anlangende Reizbewegungen zu verwandeln und in verwandelter Gestalt (chemisch) festzuhalten. Die Intensität, neuromotorische Kraft, das Potential bezeichnet das Maass der Spannung jener Kraftmenge. Das Verhältniss, bezw. Produkt von Capacität und Intensität bestimmt den functionellen Werth jedes Neurons; die Summe dieser Produkte unser Seelenleben.

Ausserdem aber kommt in Betracht die Form, in welcher die Energie in der Zelle aufbewahrt wird und die Leichtigkeit der Rückverwandlung in nervöse Energie, sowie die anatomischen Bedingungen zur Weitergebung derselben.

Wie Spannungsunterschiede je nach sinnlichen oder intercentralen Reizen die Modalität des Urtheils, d. h. die Frage, ob man etwas für Thatsache oder für Vorstellung halte, physiologisch entscheiden, haben wir schon oben gesehen. Wenn ein leichter Reizaustausch zwischen den Neuronen und Neuronengebieten stattfindet, wenn die Reizdeposition und die Rückverwandlung in gewissen niederen Grenzen bleibt, ohne namentlich auf motorische Entladungen hinzudrängen, so darf man dies als die Grundlage derjenigen Sensitivität ansehen, welche etwa dem Spiel der Phantasie entspricht. Höhere Reizstufen — 1) die höchsten, von der Peripherie kommend, Wahrnehmungs- oder Wirklichkeitsreize lehren uns durch die Energiespannung Thatsachen; 2) anders bemessene, von Wahrnehmungs- oder anderen Reizen angeregt, mit Rückverwandlung von chemischer in nervöse Energie ablaufend, entsprechen der Erinnerung an Thatsachen; 3) darnach würden folgen die Vorstellungsreize, und endlich

4) Vorstellungserinnerungen, die schwächste Stufe und mit der vorigen durch Uebergänge verbunden[1]). Wenn nicht nur die Leichtigkeit der Auslösung gesteigert ist, wie bei gewissen Giften, z. B. Kaffee, sondern wenn jeder selbst intercentrale Reiz nur höhere Energiegrade in den Zellen entfesselt, ohne die leichteren Stufen zuzulassen, so entstehen statt Vorstellungssensationen Wirklichkeitssensationen, also Wahnideen[2]).

Dichterische Phantasie und luxuriirender Wahnsinn berühren sich zwar in der Erleichterung des auslösenden Energieverkehrs zwischen den Zellen, aber von Phantasie kann nur da die Rede sein, wo die Graduntersch iede in der Auslösung und ausgelösten Energie strenge gewahrt und die höheren und heftigeren Energie- und Empfindungsgrade für die Wahrnehmungs-, bezw. Wirklichkeitsreize aufgespart bleiben.

Wie schon bei der Schädelerblichkeit erwähnt wurde, zeigen sich die weitgehendsten Variationen des Descendenten in dem Fall, wo die Eltern sehr verschiedenartig organisirt sind. Für die Psyche gilt das ganz besonders. Es kommt wohl vor, dass anscheinend nicht sehr differente Eltern Kinder mit neuen Eigenschaften erzeugen; selbstverständlich ist das Verhältniss der Keime hier maassgebend. Aber das letztere pflegt am ehesten bei sehr gegensätzlichen Naturen von variirender und sogar pathogener Bedeutung zu sein. In vorliegender Arbeit will ich von der détaillirten Wiedergabe derjenigen Fälle absehen, in welchen trotz genauer Kritik dennoch für das Auftreten endogener Neurosen, nehmlich zweimal von originärer Verrücktheit, zweimal von Hysterie, einmal von Neurasthenie gleichzeitig bei mehreren Geschwistern in ganz gesunden unbelasteten Familien keine andere Ursache auffindbar war, als eben das pathogene Keimverhältniss. Für die ganze Lehre vom Transformismus ist solche Beobachtung bedeutungsvoll. Virchow hat

[1]) Sensitive Elemente sind zu unterscheiden von sensitiven Combinationen, welche wieder an dritter Stelle neue sensitive Elemente erzeugen. Ferner ist zu unterscheiden die Thatsächlichkeit als sensitive Elementarqualität von der Thatsächlichkeit als einem Urtheilsergebniss.

[2]) Hallucinationen, Tobsucht, periodische Formen, andererseits Melancholie u. s. w. ergeben sich ebenfalls leicht aus dem Vorstehenden. Die détaillirte Anwendung werde ich anderweitig aus einander setzen.

in seinem Aufsatz Pathologie und Descendenz die principielle Seite derartiger Probleme besprochen. Uebrigens setzt das pathogene Keimverhältniss schon immer eine hohe Stufe der phylogenetischen Entwickelung und ferner einen hohen Grad individueller Differencirung voraus, welcher jene Möglichkeit gewissermaassen wie einen ersten Anfang zu einstiger genuiner Degeneration als Correlat höchster Entwickelung in sich trägt. Aber es dürfte Leute geben, welche ebenso wie ich meinerseits ein bestimmtes Verhältniss der Keimkräfte als Ursache jener Krankheiten postulire, ihrerseits bestimmte äussere oder andere äussere Bedingungen als Erklärung annehmen werden. Solche müssten denn intrauterin stattgefunden haben. Aber Alkoholwirkung konnte ich mit zuverlässiger Sicherheit ausschliessen. Und dann beansprucht die Analyse der Psyche und sonstigen Eigenschaften von Eltern und Geschwistern doch auch einen gewissen beweisenden Werth — wie ferner das Vorkommen des Genies, eine wie mir scheint untrügliche Consequenz des Keimverhältnisses, ferner des Verbrechens, endlich ganz allgemein jeder Variation dieselbe Consequenz sein muss und also der Möglichkeit einer pathogenen Form des letzteren ebenfalls als beweisende Stütze dienen kann.

Die Frage ist: entstehen jene Neurosen constitutiv oder colligativ? Beide Vererbungsformen schliessen sich keineswegs aus. Es kann durch Keiminterferenzen ein ganz neues Moment in der Psyche des Abkömmlings entstehen, welches neben den sonstigen electiv übernommenen und neben den aus diesen sich ergebenden constitutiven, also secundären Eigenschaften, für sich primäre Geltung hat, aber natürlich auch durch functionelle Verbindung mit anderen Eigenschaften gleichfalls constitutive Folgen für die Psyche herbeiführen kann.

Talente vermag man sich leicht constitutiv entstanden zu denken; aber ein schöpferisches Genie, zumal wenn die Eltern keine Anlagen dafür beizusteuern hatten, erscheint mir nur als colligatives Erbe möglich. Beide Erbformen sind, streng genommen, gar nicht mehr Vererbungen. Wie sollte selbst von seiner Mutter, die doch eine begabte Frau war, Göthe's überströmende Fülle von Empfindung und Gestaltungskraft herkommen, der Reichthum an Zellen, die Zellencapacität und ner-

vöse Spannung, die feine intercentrale Sensibilitätsabstufung und Stufenscheidung! Hiernach gehört das Genie zu den endogenen Produkten; aber seine Verwandtschaft mit den Geistesstörungen, so vielfach übertrieben, bedarf nicht nur der Einschränkung, sondern es muss auch namentlich von der Idiotie getrennt werden, mit welcher es oft zusammen genannt wird. Idiotie ist eine gewissermaassen exogene Entwickelungsanomalie. Niemals hat man aber ein Genie durch meningitische oder ostotische oder rachitische Prozesse entstehen sehen, und wenn die Geschwister eines genialen Menschen an diesen Krankheiten leiden, so steht das in keinem ursächlichen Zusammenhange mit der Genialität. Es giebt geniale Menschen trotz rachitischer Geschwister. An Rousseau sehen wir deutlich, welche Art der psychischen Anomalien mit dem Genie genetisch verwandt ist, und dass dafür nicht sowohl die bisher in Mode befindliche Form unterschiedsloser Heredität als vielmehr ein individuelles Keimverhältniss in Frage kommt, welches als Variationsfactor gelegentlich auch pathogen sein kann. Nur für Phylogenie und Biologie kann und muss hier die Grenze zwischen Krankheit und Gesundheit weggenommen werden. Im Uebrigen ist es ein zwar modisches, aber abgeschmacktes Paradoxon, aus welchem wir auch nichts gelernt haben, die höchsten Kraftentfaltungen menschlicher Entwickelung und ekle Krankheiten ganz allgemein als verwandte Momente präsentiren zu wollen. Kant stammte aus einer gesunden Familie. Göthe, Schiller und Lessing entbehrten ebenfalls geheimnissvoller Beziehungen zur epileptischen Idiotie. Des Unwesens sollte es endlich genug sein! Es bleibt nur übrig, dass biokinetische und sonstige Interferenzen der Keime in solchem Fall das überraschende Wunder wirken, wie es eben die Art der Interferenz auch auf anderen Gebieten der Natur so oft mit sich bringt.

Colligative Neuschöpfungen geringerer Bedeutung kann man auf dem Gebiet der Psychogenese häufig beobachten, und zwar nicht durchaus blos dann, wenn die Naturen der Eltern stark von einander abweichen, sondern eher noch, wenn sie nicht so ganz entgegengesetzt sind. Bei stark abweichender Organisation der Eltern kommt, soweit meine Beobachtung reicht, mehr die constitutive Form der Variation zur Geltung,

und besonders weisen pathologische Folgen von Keiminterferenzen auf einen ausgesprochenen Gegensatz der elterlichen Naturen hin. Originäre Verrücktheit und Hysterie, welche beide, wie ich glaube, nicht immer nach einem und demselben Schema sich bilden, will ich ganz kurz an 2 Beispielen, darunter ein erblich belastetes, genetisch vorführen.

Hysterie.

Vater, Arzt, unbelastet — somatisch kräftig, dolichocephal — unausgeglichene Natur — sinnlich — schwer zu fixiren — scheut geistige Anstrengungen — reizbar und ohne Ausgleichsfähigkeit für pflichtmässige Aufgaben — activ ohne Ausdauer, d. h. also abspringend — ohne geistigen Interessen — ohne Phantasie — Egoist.

Mutter, unbelastet — somatisch schwächlich, brachycephal — wohl ausgeglichene Natur — sinnlich — gut zu fixiren — geistigen Aufgaben wohl gewachsen — von ernstem Pflichtgefühl und thätig mit Ausdauer — phantasievoll — von edlen Interessen erfüllt — gutmüthig, liebevoll.

1 Sohn gesund. 1 Tochter gesund. 1 andere Tochter: somatisch dem Vater nachartend, auch in der Dolichocephalie. Hier trifft das zu, was ich bei der Schädelvererbung ausführte: die Hauptanlage des Gehirns ist mit der Schädelform vom Vater entnommen. Auf eine Basis, welche zu sinnlichen Antrieben und egoistischen Regungen, zu schwerer Fixation und abspringendem Wesen stark disponirt, ist im Lauf der Entwickelung der beste Theil der mütterlichen Natur gewissermaassen aufgepfropft, ohne dass ein Ausgleich zu Stande gekommen wäre. Das rege, ausdauernde Pflichtgefühl, sowie hingebende, liebevolle Aufopferung ist von der Mutter übernommen, auch etwas Phantasie und geistiges Interesse. Aber diese Ausdauer wird nicht naiv geübt, sondern sensitiv als Erschöpfungsreiz nach anderen Zellgruppen reflectirt. Pat. hat die stete Empfindung von ihrer Tugend und doch keine Lustempfindung. Der Lustempfindung des Tugendhaften entspricht, wie wir oben S. 335 sahen, das Gefühl des Spannungsvorraths in den Rindenzellen. Ferner fehlt es an geistigen Anlagen, und die oben genannten väterlichen Regungen der Selbstliebe legen der Pat. fortgesetzt noch den ermüdenden Kampf der Hemmung auf. Es resultirt aus den an-

dringenden Reizen die Erschöpfung der Hemmungsenergie; denn dass der Hemmung, nur ein Abfluss der Reizströme nach offenen Associationen entspreche, glaube ich auch nicht. Es giebt Fälle, wo die Hemmung als schwere, peinigende, wenn auch unvermeidliche Leistung empfunden wird. Diese Sensation muss nach der Theorie der sensitiven Reize eine bestimmte und zwar andere physiologische Grundlage haben, als die des glatten Abflusses, den wir ganz anders empfinden. Es kann z. B. das Neurokym statt einfacher Abflussverhältnisse Zellen antreffen, welche das Maximum ihrer Energiefüllung erreicht haben. Da ist es wohl denkbar, dass der eintreffende Reiz in der Zelle einen Gegenstrom entfesselt, welcher durch interferirende Wirkung das leistet, was sonst der Abfluss leistet, und nach dem Carnot'schen Satz muss diese Hemmung einen hohen Grad von Energie absorbiren. Gerade bei denjenigen Individuen, welchen es, vermöge einer widerspruchsvollen Anlage, an einem Gleichgewichtsverhältniss der Zellenmassen und der Verbindungswege gebricht, ist diese schwere und immer zum schmerzlichen Bewusstsein kommende Hemmung gewiss recht häufig. Psychologisch gesagt erschöpft sich an der Reizabwehr die Widerstandskraft, und da auch ebenso die positiven Leistungen der Zellenenergie, wenn ich so sagen darf, mühevoll zusammengesucht werden müssen, so fühlt auch nach dieser Richtung der Kranke seine Insufficienz in quälender Weise. Vermöge der Gegenströme, zumal wenn sie stehende Wellen und damit Dissociationen (Forel) erzeugen, kann sich wohl eine Verwischung der festen Graduntersehiede der Energieentladungen, also eine Verwischung der Grenze zwischen Realität und Vorstellung nach der Richtung herausbilden, in welcher der Kranke zu keinem Ausgleich kommen kann, nehmlich in Richtung der Selbstempfindung. Das habituelle Rikoschettiren der Energien, bezw. Empfindungen von Empfindungen in den abgesperrten Complexen ergiebt dann um so leichter jene suggestive Gewalt der Vorstellungen vom Zustande des Ich, die, wie Möbius gezeigt hat, das Wesen der Hysterie ausmacht. — Noch ein anderes, gewiss oft beobachtetes, aber nie recht genanntes Symptom der Hysterie ist, wenigstens summarisch, ein Theil jener Suggestivität aus Gleichgewichtsstörung, nehmlich die Contrastvorstellungen und deren bestimmender Einfluss. Nur bei Hysterischen, aber bei diesen sehr oft,

ich möchte sagen ausnahmslos, finde ich dies Symptom. Es hat nichts mit negativen Affecten zu thun, nichts mit den oppositionellen Neigungen vieler Kranker. Es ist, wie alles Wesentliche der Hysterie, ein suggestives Moment und markirt sich, sehr oft ohne dem Pat. bewusst zu werden, wie der Name deutlich genug besagt als eine Association beliebiger Gegenstände des Denkens, Fühlens, Wollens mit den contrastirenden oder conträren Vorstellungen, welche sogleich die der Hysterie entsprechende suggestive Herrschaft ausüben. Krankengeschichten will ich hier nicht anführen, aber nach der Suggestivität in erster, der Freud'schen Conversion in zweiter Reihe ist mir dies Symptom stets als ein wesentliches Charakteristicum der hysterischen Psyche vorgekommen: auch ein Absperrungssymptom der sensitiven Elemente. Näheres anderweitig. —

Originäre Paranoia.

Für einen Fall von originärer Paranoia, welcher nur dadurch etwas belastet war, dass der Vater, ein böhmischer Landbaron, sich in späteren Jahren dem Morphinismus ergeben hat, schien mir als psychogenetisch wichtig einmal der elective Gegensatz zwischen Schädelform, welche Pat. von der Mutter, einer ehemaligen Tänzerin, und Psyche, welche er zum grössten Theil vom Vater geerbt hatte, ferner der hervorragende Gegensatz zwischen den beiden elterlichen Naturen, körperlich wie geistig. Beide Umstände erscheinen mir erheblich belastender für den Sohn als des Vaters Morphinismus. Der Vater besitzt einen selbst unter stolzen Menschen ungewöhnlichen Grad von Stolz, nicht auf Adel oder Reichthum, sondern für seine Person: Die Mutter, davon ganz frei. Der Vater ein klarer, hoch intelligenter, fast genialer Mann von rein geistigen Interessen, hohem Familiensinn; die Mutter von mässiger Intelligenz, aber ganz Phantasie, unbeherrschtes, ja vulkanisches Gefühl, während des Vaters Gefühlsleben kühl und vom Verstande beherrscht ist. Die Mutter nur Laune, der Vater planvoller, fester, sittlicher Wille. Das älteste Kind, eine Tochter, genial. Das zweite, ein Sohn, wurde originär verrückt. Er ist körperlich gesund, kräftig, Landwirth. Mit dem Stolz des Vaters begabt und im Sinne desselben erzogen, entfaltete er enormen geistigen Hochmuth, ist kühl und vornehm, von mässiger Intelligenz, aber reell und einfach in

seinem Wesen, fest im Willen, sittlich im Handeln, ein vortrefflicher Sohn und Bruder. Die ihm eröffnete Erkenntniss von der lockeren Vergangenheit seiner Mutter und Nachrichten aus der Hauptstadt von dem etwas flotten, jedoch nicht besonders ausschweifenden Leben des jüngeren Bruders, eines Officiers wirkten — in seinem 22. Lebensjahre — niederschmetternd auf ihn. Ich nehme an, dass die Auslösbarkeit der Rindenzellen zumal im Gebiete seiner Hauptinteressen durch die Ehrenkränkung stark erhöht wurde, und dass in Folge dessen Wahrnehmungsreize schon von geringer Intensität dort nunmehr lebhafte associative Auslösungen, also überstarke sensitive Empfindungen erzeugten. So musste Pat. beliebigen gleichgültigen Vorgängen einen Realitätswerth von Bezüglichkeiten beimessen, welche seinen Hauptinteressenkreis, also Ehre der Mutter und des Bruders angingen. Nicht er selbst, wie es beim gewöhnlichen Verlauf der Paranoia nach dem Interessenkreise zu sein pflegte, sondern der hier durch Anlage und Erziehung verlegte Interessenkreis, d. h. seine Familie wurde Mittelpunkt der Verfolgungsideen. Beziehungswahn besteht also in einer sensitiven Störung, deren Localisation durch den dermaligen Hauptinteressenkreis bestimmt wird. Die Gleichgewichtsstörung ist in diesem Fall constitutiv. Der väterliche Stolz konnte mit der ungenügend compensirenden mütterlichen Intelligenz nicht zurechtkommen; oder physiologisch: Armuth an Zellen oder Verbindungen in den mütterlichen Partien steigerte stellenweise, d. h. in den väterlichen Partien die Auslösbarkeit, da es an Reizabfluss, Reizausgleich fehlte. Auch wäre es denkbar, dass die väterlichen Rindenpartien von vornherein einen niedrigen Auslösungscoefficienten hatten und um so weniger mit Organen geringer Capacität erspriesslich zusammen functioniren konnten. —

Wie beim Descendenten manche Eigenschaften neu entstehen, so verschwinden andere bei ihm, welche beiden Eltern zukamen. Diese negative Variation kann ja das selbstverständliche Correlat einer positiven sein. Wo das aber nicht gilt, da erinnert diese Thatsache doch wieder durch starke Analogie an die Summation von Licht und Licht zu Schatten. Wenn solche Eigenschaften verschwinden, welche im Daseinskampfe Werth und Bedeutung haben, so möchte noch eher ein pathologischer,

d. h. ein von der normalen Wechselwirkung zwischen Ei und Milch abweichender Vorgang als vermuthliche Erklärung vorzuziehen sein. Aber im umgekehrten Fall, noch dazu, wenn sich bei genauester Nachforschung keine pathologische Einwirkung ergiebt, so muss doch das normale Keimverhältniss und kann doch Interferenz innerhalb desselben die Ursache dazu gewesen sein, z. B.:

Vater — Interesse für Musik — gutes Gehör — gutes Tongedächtniss — gutes Verständniss — gut differencirtes Motorium bezüglich der Hände, in Summa tüchtiger Klavierspieler.

Mutter — Interesse für Musik — ziemlich gutes Gehör — ziemlich gutes Tongedächtniss — recht gutes Musikverständniss — singt.

1. Sohn — Interesse für Musik — gutes Gehör — ziemlich gutes Tongedächtniss — gutes Verständniss — ungeschickte Hände.

2. Sohn — Interesse für Musik — ziemlich gutes Gehör — gutes Tongedächtniss — ziemlich gutes Verständniss.

3. Sohn — Interesse für Musik — gar kein Gehör — kein Tongedächtniss — kein Verständniss.

1. Tochter — lebhaftes Interesse für Musik — vortreffliches Gehör — vortreffliches Tongedächtniss — musikalisches Talent.

Das Verschwinden der musikalischen Begabung bei dem 3. Sohne, während dessen sonstige Begabung durchaus nichts zu wünschen übrig liess, scheint mir um so eher durch Keiminterferenzen erklärbar, als die Tochter entgegengesetzte Interferenzwirkung, nehmlich hervorragende musikalische Begabung zeigte. Alle Kinder entwickelten sich in gesunder und normaler Weise.

Warum das Genie verschwindet, d. h. sich nicht vererbt? Weil seine Keime nicht ihres gleichen finden: darum restiren im Nachkommen nur die Artcharaktere. Zu differente Keime interferiren gar nicht oder unvollkommen, zu gleiche interferiren schlecht. Consanguinitätsheirathen.

Methodisch möchte ich darauf aufmerksam machen, dass die Erblichkeitsuntersuchungen sich auch auf möglichst kinderreiche Familien erstrecken sollten: gerade da werden unter sonst gesunden Verhältnissen die gesetzmässigen Excursionen, in

welchen die Interferenz sich bewegen kann, vielleicht auch einmal der Anstoss zur Psychogenese des Genies ermittelt werden, wie schon jetzt eine gewisse Gegensätzlichkeit der elterlichen Naturen besonders in Bezug auf Gemüthsbeanlagung als Disposition für ein pathogenes Keimverhältniss angesehen werden kann.

Auch pathologische Eigenschaften können colligativ verschwinden, z. B. grüblerische, selbst quälerische, oft in Melancholie ausartende Stimmung des Vaters — naive, nicht übermässig lebenslustige, thätige Mutter; beide unbelastet. Drei erwachsene Kinder gesund; davon zwei verheirathete Töchter mit zum Theil schon erwachsenen, gesunden, naiven Kindern. Ferner haben taubstumme Eltern gewöhnlich gesunde Kinder. —

III. Interferenz und Erblichkeit.

Im Anschluss an die psychische Erblichkeit möchte ich noch meine Stellung zur Lehre vom Atavismus präcisiren und damit zugleich begründen, weshalb man sich nach meiner Ueberzeugung nun einmal ernstlich auf Feststellung der Beziehungen zwischen zwei neben einander liegenden Generationsstufen beschränken sollte.

Das Haupträthsel der Vererbung bildet nicht sowohl die Ontogenese des Individuums aus dem Ei, auch nicht die Keimbefruchtung, sondern die Mikroprojection hochstehender Organismen in der Keimzelle, die Ontogenese der Keimzelle; ich gestehe, dass erst die Darstellung Hertwig's (die Zelle, Cap. VII. Einleitung) mir zu einer Art von Anschauung verholfen hat, wenn ich auch sonst seine grundsätzlichen Auffassungen über die zusammenwirkenden Momente der Entwickelung (Präformation oder Epigenese. 1894) nicht theilen oder nicht einheitlich begreifen kann. Weismann's Theorien leuchten mir noch weniger ein, wenngleich man reiche Belehrung daraus schöpft. Gerade die Auffassung der Keimzellen als eine Stufe von Generationswechsel bestärkte mich darin, bei Erblichkeitsuntersuchungen von früheren Generationen abzusehen, aber dafür die Keimzellen, gewissermaassen als Zwischengeneration, mit allen ihren Wechselwirkungen, also den Act der Befruchtung und Zelltheilung als Bindeglied mitzunehmen, Vererbung per contiguitatem,

Da ich mich ferner mit der Lehre von der Continuität des Keimplasmas nicht befreunden konnte, so ist um so mehr die elterliche Generation mit ihren genau festzustellenden Eigenthümlichkeiten die alleinige Phase, aus welcher die Keime und deren Verhältniss, sowie indirect die Beschaffenheit des Descendenten zu erklären bleibt, und bei welcher man Halt machen sollte. Selbstverständlich können auch die Eltern nur Glieder einer Causalreihe sein; das aber, was ich suche, die Qualität der Eltern im Verhältniss zu den Keimen und die Vorgänge an den Keimen im Verhältniss zu den Qualitäten des Abkömmlings zu begreifen, macht, wenn es ein continuirliches Keimplasma nicht giebt, jedes Hinausgehen über die elterliche Generation überflüssig, weil die causale Wirkung früherer Generationen mit der Gestaltung der elterlichen Generation ihr Ende gefunden hat und in den elterlichen Organismen und ihren Keimen eine Art von Resultante, ja mehr als das, eine Summe complicirter Energien darbietet, in welcher sämmtliche Erblasser das zur Untersuchung genügende Material niedergelegt haben.

Aber drängt sich nicht, wenn Eigenschaften der Ahnen scheinbar unvermittelt beim späten Abkömmling wieder auftreten, mit Gewalt die Fernwirkung, die Continuität auf? ich meine: nein! Schon bei Lewes las ich's einmal und nach meinen Untersuchungen ist es mir noch wahrscheinlicher geworden, dass die Eigenschaften eines Organismus nicht alle sichtbar, dass manche, wie er sagte, maskirt sind. Und die Latenz von allerlei Eigenschaften ist ja ein Gemeinplatz. Aber dieser Ausdruck könnte zu Missverständnissen Anlass geben. Ich möchte sagen: der Mensch ist nicht der Mischling seiner Eltern, wie sie scheinen, sondern wie sie sind. Eine Reihe von anatomischen, wie functionellen Proportionen wird gar nicht gesehen; sie brauchen deshalb nicht verborgen zu sein, bei vorgeschrittener Forschung werden sie im Gegentheil zu Tage liegen. Aber wenn die Eigenschaft eines Ahnen für unsere jetzige Art zu sehen plötzlich bei einem Nachkommen wieder erscheint, so liegt es an der Natur des Reizes, d. h. es verhält sich eben in dieser einen Hinsicht der Keimanstoss zwischen Vater und Mutter des Abkömmlings, wie zwischen Vater und Mutter des Ahnen. Also neue, event. viel früher dagewesene Eigenschaften sind nicht aus

Atavismus, sondern Atavismus ist, wenigstens für viele Fälle, aus Interferenz, besser: aus dem Keimverhältniss zu erklären. Denn abgesehen von der Summe der anderen mitwirkenden Bedingungen, ist es zunächst die Wechselwirkung der specifischen Keime gegen einander, welche dem werdenden Organismus seine Wege bestimmt. Unter sonst normalen Verhältnissen, also wenn der Vater kein Potator, wenn die Mutter nicht krank u. s. w., bleiben die äusseren mechanischen Bedingungen, unter welchen das Ei im Uterus sich entwickelt, fast immer constant und unveränderlich: wie denn die noch so gleichen Uteri der verschiedenen Thierspecies die äusserst differenten Organismen mit Regelmässigkeit in sich entstehen lassen. Dagegen erzeugt die Specifität der beiden Keime ein immer neues Verhältniss, und also hierauf muss unter normalen Verhältnissen fast alles zurückgeführt werden. So wird derselbe Samenkern je nach Specifität der Eizelle verschieden qualificirte Individuen erzeugen, deren Keime in nächster Generation bei Befruchtung mit anders gearteten Keimen mehr zu früheren Formen zurückschlagen oder neue Qualitäten hervorbringen werden. Unter Erneuerung ähnlicher Bedingungen müssen wie bei den Seifenblasen ähnliche Interferenzwirkungen wiederkehren. Trotz der unendlichen Mannichfaltigkeit der Combinationsmöglichkeiten vermuthe ich gerade in der Interferenz dasjenige Moment, welches — wie es den Einzelnen variirt — die Reciprocität zwischen den Keimen oft ähnlich gestaltet. Da eben ein Verhältniss den Ausschlag giebt, so kann auch bei Verschiedenheit der Factoren das Verhältniss zwischen je zweien das gleiche sein: daher die bisweilen berüchtigten Doppelgängerähnlichkeiten zwischen Fremden, förmliche Wiederholungen der selben Persönlichkeit. Um wie viel eher muss dergleichen in einer und derselben Descendenzlinie sich ereignen!

Und nicht nur, wie sich Abkömmlingseigenschaften entwickeln, lernt man bei vorliegender Untersuchung, sondern auch was die Eltern sind. Denn im Abkömmling documentiren sie ihr Wesen so wie auf anderen physiologischen Wegen namentlich was sie sind im Verhältniss zu einander.

Statt der Continuität des Keimplasmas nehme ich mit Bezug auf das genannte Capitel des Hertwig'schen Buches an, dass

genau in dem Maasse, wie sich die eine Generationsstufe, der Mensch, in allen anderen Functionen — so die andere Stufe, die Keimzelle, äusserlich unscheinbar, aber qualitativ nicht minder hoch entwickelt, einzig und allein für die Function der Reproduction sich ausgebildet hat. Die Höhe und Zweckmässigkeit der menschlichen Form garantirt mir andererseits die vollendete Höhe und Zweckmässigkeit, zu welcher die Keimzellen ihr Reproductionswerk gebracht haben müssen. Eine Generationsstufe ist anscheinend progressiv, die andere anscheinend nur stabil geblieben: dieser Anschein muss trügen. Schon jetzt sieht man es. Aber vermuthlich wird von der fortschreitenden Wissenschaft in der Keimzelle und deren Kern ein ausgezeichnetes Wunderwerk organischer Energieverfeinerung, eine Art biokinetischen Accumulators nachgewiesen werden: und in allen Hertwig'schen Schriften ist mir nichts weniger überzeugend gewesen, als die Behauptung, es könne das Ei „nur den Mechanismus einer Zelle besitzen", die sonstige Ontogenese solle auf Milieu und äusseren Einflüssen beruhen (Arch. f. mikr. Anat. Bd. 44. S. 286ff.). Für diese Behauptung kann ich nur in der polemischen Tendenz der Arbeit eine psychologische Erklärung finden, wenn ich die sonstigen, von Hertwig beigebrachten Aufklärungen in Rechnung ziehe. Gewiss ist buchstäblich und formell die Eithätigkeit die eines Zellmechanismus; aber die Verschiedenheiten gegen den gewöhnlichen Zellmechanismus beginnen ja schon mit der von Hertwig selbst nachgewiesenen und erklärten Reifung! u. s. w. —

Seit Boveri's „Zellenstudien" Jenaische Zeitschr. 1888 sind nur wenige Hefte dieser Zeitschrift oder des Arch. f. mikr. Anat. oder der Zeitschr. f. wissenschaftl. Zool. ohne Arbeiten und Bilder über Zelltheilung, namentlich bei Samenbildung und Befruchtungsvorgängen, erschienen. Vorzügliche Bilder, welche die Theilungsfigur als ein Paar interferirender Bewegungssysteme charakterisiren, giebt Boveri 1888 von Ascaris megalocephala Taf. XX. Fig. 33—38, Fig. 39—44a; Taf. XXII, bes. Fig. 65a, aber auch 67a, 69a und 79. 1890 Taf. XI. Fig. 3; Taf. XII. Fig. 24ff., bes. 28 und 29. Man kann ausserdem fast beliebige Arbeiten herausgreifen, z. B. Hermann, Spermatocytenbilder von Salamander (Arch. f. mikr. Anat. Bd. 37. S. 569. Taf. XXI. Fig. 8 und 11); ganz neuerdings Korschelt, Kerntheilungsfiguren

bei Ophryostocha [Zeitschr. f. Zool. Bd. 60. S. 543. Taf. XXVIII. Fig. 19 und 20, Taf. XXIX. Fig. 10, 91a, Taf. XXXIII. Fig. 171 bis 173, Taf. XXXIV. Fig. 185 (Fig. 192 mit mehr als 2 Systemen)]. Auch Hertwig's Bilder von seinen experimentell erzeugten mehrpoligen Zellen (Die Zelle. 1892. S. 195, 197 und 198) zeigen gegenseitige Bewegungseinflüsse zwischen gleichartigen Systemen, wie man sie ohne Weiteres als Interferenzen bezeichnen muss. Nach den mikroskopischen Ergebnissen ist also die Annahme von Interferenzen bei Kerntheilung nicht etwa eine Hypothese, sondern nur eine Namengebung für deutliche Thatsachen, eine reguläre Phase im Theilungsprozess, welche natürlich nach den besonderen Bedingungen erstens der organischen Natur der Systeme, zweitens der Gattung, Species und Zellenart verstanden sein will.

Ausser dieser Thatsache drängt sich die Analogie der colligativen Vererbungsvorgänge mit dem bekannten überraschenden Charakter physikalischer Interferenzerscheinungen in eclatanter Weise auf: und so wagte ich die Hypothese, alle solche Variationen, welche durch anderweitige äussere Einflüsse, durch Krankheiten u. s. w. nicht entstanden sind, aus Keiminterferenzen allein, aber keine Variation ohne Keiminterferenzen zu erklären.

Hierbei sind vielleicht mehrere Interferenzarten möglich. Die eine findet zwischen den in den Centrosomen verkörperten Energien statt, welche ich oben als Biokinese bezeichnet und nach Potential und Capacität methodisch näher zu bestimmen gesucht habe. Es freut mich, bei der Niederschrift noch eine Arbeit von Ziegler (Zeitschr. f. Zoologie. December 1895) zu erhalten, welche die von mir geschilderte Centrosomfunction noch eingehender darstellt und bestätigt und sowohl für die zeitliche als umfängliche Regularität des Theilungsvorganges, also für beide Factoren der biokinetischen Energie noch Belege bringt. Dieselben sind um so objectiver und werthvoller, als Ziegler die wesentliche Zusammengehörigkeit der Wirkungsbezirke und Wirkungszeiten der Centrosomen, d. h. als Ausdruck für Capacität und Potential von deren Energie nicht bekannt war. Den von mir angenommenen Rhythmus, welchen Ziegler für einen bestimmten Fall genau feststellt, nennt er das Gesetz der diffe-

renten Theilungszeiten, O. zur Strassen nach Ziegler's Angabe: Regel von der zeitlichen Concordanz.

Wie im Speciellen die biokinetische Interferenz auf die Segmentirung, also auf die Segmentmassentheilung und auf die Segmentenergien einwirkt, ist noch nicht zu sagen. Aber auch Ziegler hält eine ungleiche Halbirung je nach der Kraft, d. h. also Capacität der Centrosomen für möglich. Beträchtlich muss jedenfalls der Einfluss der Interferenz auf die Entwickelung sein, wenn man ihre sofort mit der Befruchtung einsetzende und bei jeder Theilung wiederholte Wirksamkeit in Rechnung zieht.

Aber es könnte noch eine zweite Interferenz statt haben. Im Ruhestadium werden die Chromatinmassen kaum ruhen; ihre dissociirten Mollekeln wenigstens müssen thätig sein; ich halte es für wohl möglich, dass auch im Interregnum zwischen den Centrosomperioden die Chromatinkörner ihre Energien auf einander wirken lassen.

In der Entwickelung erweist sich die Interferenz also als ein Factor, welcher schon in den ersten schwerwiegendsten Theilungen und weiterhin bis zur Beendigung alles Wachsthums mit eingreift; demnach wird ihre Bedeutung wie von vornherein so bis zur letzten Variation bestimmend sein; und Variationen, welche den Eltern gegenüber den Interferenzcharakter tragen, wird man ihr ganz wohl zuschreiben dürfen.

Die näheren Détails werden Gegenstand der Forschung sein. Wie selbst für den Fall des Ersatzes unserer atomistischen Anschauung von der Materie durch die dynamische, welche letztere bereits Kant[1]) als die richtige erwiesen hat, und welche man heut, ohne seiner zu gedenken, energetisch nennt, die biologischen Interferenzphänomene gleich den physikalischen ihre Existenzberechtigung behalten müssten, so verträgt sich die Annahme der Interferenz auch mit allen Vererbungstheorien, nur wird ihr Einfluss auf die Variation höher oder niedriger angeschlagen werden.

Das Wort Interferenz und zwar wiederholt, ist auf dem Gebiet nervöser Aetiologie von Krafft-Ebing allerdings nur

[1]) Metaphysische Anfangsgründe der Naturwissenschaft. Riga 1786. Ein wahrhaft klassischer Kanon, welchen die Naturwissenschaft sich allmählich verdienen wird.

vergleichsweise und in ganz anderem Sinne gebraucht worden (Lehrbuch, 3. Auflage) auch neuerdings in seinem Buch über Nervosität. Krafft-Ebing stellt hier übrigens in Bestätigung meiner Vererbungstheorie fest, dass er 27 constitutionell neurasthenische Männer und 45 desgl. Weiber ohne hereditäre Belastung in seiner Statistik habe. Mit Bestimmtheit vermuthe ich darunter einige Fälle von Interferenz bei pathogenem Keimverhältniss. Krafft-Ebing hält es, ohne bestimmte Aussagen abzugeben, für eine „offene Frage", ob nicht für manche Fälle schwächende Momente auf die Erzeuger eingewirkt (er nennt Lues, Erschöpfung u. s. w.), für andere Fälle giebt er Rachitis u. s. w. der Patienten als directe Ursache an. Die Keimverhältnisse berührt er nicht. Dagegen nennt er Interferenz diejenigen „günstigen Einflüsse" (S. 7), welche den Erfolg gemeinsamer Bedingungen für Genie und Idiotie (!) zu Gunsten blosser Nervosität paralysiren, und erklärt S. 17 „günstige Lebensbedingungen" als solche günstigen Einflüsse. Ein ander Mal spricht Krafft-Ebing von „Neurasthenie und Hysterie ohne Interferenz" und meint damit ein unvermengtes Nebeneinander der Symptome. Auch im Lehrbuch nennt Krafft-Ebing Trunksucht und ähnliche Einflüsse interferirende Bedingungen, welche den erblichen Einfluss verschlimmern.

Nirgends findet sich ausser diesen vergleichsweisen Wortgebrauch bei Krafft-Ebing eine meiner Theorie entfernt entsprechende Vorstellung.

Ich schliesse den Abriss meiner Studien

1. mit der Aufforderung, gleiche Erblichkeitsuntersuchungen in recht ausgedehntem Maassstabe vorzunehmen, denn es gehört nach meiner Ueberzeugung zur Vervollständigung der Entwickelungsgeschichte überhaupt, wie speciell eines jeden Organs, dass die Erblichkeitsgesetze in der oben angegebenen Weise festgestellt werden, auch für den individuellen Chemismus.

2. mit dem Hinweise auf die Wichtigkeit des Interferenzprincips für die Biologie.

Neben der biokinetischen Interferenz, welche den Zelltheilungsvorgang in der Centrosomphase begleitet, neben derjenigen, welche

möglicherweise im Ruhestadium zwischen den Chromatinkörnern stattfindet, habe ich bei Besprechung der Hysterie und der cerebralen Hemmung Interferenzen der Nervenströme angenommen.

Kaiser (Ueber Rhythmicität der Herzbewegungen. Zeitschr. f. Biologie. Bd. 30. S. 279ff.) glaubt Interferenz continuirlicher Erregung mit Erregungen durch Herzmuskelcontractionen annehmen zu sollen. Ausserdem ist schon früher nervöse Interferenz von Cyon, Wundt, Uexküll u. A. vermuthet; ferner von Bowditsch, S. Mayer.

Sie scheint mir aber noch mancherlei sonstige Anwendung zu verdienen, namentlich zur Erklärung der sog. negativen Schwankung. Und zwar erklärt sich etwa

1. die negative Schwankung des Demarcationsstromes durch Interferenz mit dem Actionsstrom.

2. die negative Schwankung des elektrotonischen Stromes durch Interferenz mit dem Actionsstrom (Hermann, Handbuch der Physiologie. Bd. II. S. 165).

3. die positive und negative Schwankung des Demarcationsstromes durch Interferenz mit dem polarisirenden Strome (a. a. O. S. 157).

4. die positive und negative Schwankung der Actionsströme durch Interferenz mit dem polarisirenden Strom (a. a. O. S. 157).

5. die Combination der positiven und negativen Schwankung von Demarcations-, Compensations- und Actionsströmen (a. a. O. II. S. 166).

Aehnlich bei den Muskeln. Diese Erklärung mag schon gegeben und verworfen sein. — Immerhin verdiente die Interferenz einen Platz in der allgemeinen Physiologie, den ihr zu erobern ich vielleicht etwas beigetragen habe.

Nachtrag bei der Correctur.

Die Arbeit ist Ende Januar oder Anfang Februar c. an Virchow eingeschickt. Etwa Anfang April erfahre ich durch Zufall, dass E. Ziegler, Prof. der path. Anatomie schon 1886 eine fast genau gleiche Theorie der Vererbung im Anschluss an Weismann's Ideen aufgestellt hat. Wenn ich damit auch

der Priorität verlustig gehe, so ist doch die Unterstützung durch Ziegler für mich von hohem Werth. Jeder Specialkenner wird trotzdem meiner Auffassung die geistige Selbständigkeit ansehen, wie ich denn auch vor Weismann's Amphimixis das Wesen und den Werth der Zweigeschlechtigkeit für die Variation erkannt und in meinem Arbeitsprogramm, aber mehr nach dynamischer Seite hin, zur Geltung gebracht habe.

Es liegt mir fern, die Produkte meines stillen Arbeitens den abgerundeten Leistungen hervorragender Lehrer an die Seite stellen zu wollen.

Uebrigens deckt sich meine Theorie nicht ganz mit der von Ziegler; so sollte, worauf ich vorstehend nicht eingehen konnte, die Frage nach Vererbung erworbener Eigenschaften nicht beantwortet, sondern — gerade in Folge der Theorie — anders formulirt werden. Hierüber Näheres, wenn ich die vorläufige Mittheilung, als welche meine Arbeit nur gelten kann, zum Buch erweitere.

XIV.

Experimentelle Untersuchungen über Saccharomycosis.

Von Privatdocent Dr. Otto Busse,
I. Assistenten am Pathologischen Institut der Universität Greifswald.

„Ueber Saccharomycosis hominis[1])“ ist eine Arbeit betitelt, in welcher ich ausführlich über eine bisher nicht bekannte tödtlich verlaufende Infectionskrankheit und deren Erreger, einen Vertreter der Gattung Saccharomyces berichtet habe. Die pathogenen Hefen fanden sich in gleichgrosser Menge in den verschiedenen Erkrankungsheerden als Einschlüsse der Zellen, vielfach der Riesenzellen, oder aber sie lagen häufig in Colonien zusammen zwischen den Gewebselementen. Ich gab am Schlusse der Arbeit der Hoffnung Ausdruck, dass, nachdem einmal die Aufmerksamkeit auf diese Gebilde gelenkt worden sei, alsbald weitere ähnliche Fälle bekannt werden würden. Nur zum Theil hat sich meine Erwartung bisher erfüllt, beim Menschen ist bis jetzt noch kein zweiter Fall dieser Art veröffentlicht worden. Dagegen gelang es Claudio Fermi und E. Aruch[2]) aus dem hygieinischen Institut in Rom pathogene Hefen bei einer wohl bekannten aber in ihrer Aetiologie dunklen Erkrankung der Pferde aufzufinden. Bei den Pferden kommt zuweilen, eine zuerst von Rivolta[3]) 1873 beschriebene Erkrankung vor, die zu einer erheblichen entzündlichen Verdickung der Lymphgefässe und Lymphdrüsen mit schliesslicher eitriger Schmelzung führt. In dem Eiter sowohl, wie auch in dem entzündeten Gewebe trifft man sehr zahlreiche, hellglänzende, doppelt contourirte Körper etwa von der Grösse von Endothelkernen, welche entweder innerhalb oder ausserhalb der Zellen gelegen sind. Schon Rivolta hatte die Vermuthung, dass diese Zelleinschlüsse die

[1]) Dieses Archiv. Bd. 140. 1895. Vergl. auch Centralblatt für Bakteriologie und Parasitenkunde. Bd. 16. 1894.

[2]) Centralbl. für Bakteriologie und Parasitenkunde. Bd. 17. 1895.

[3]) Parasiti vegetali. 1873 p. 246 e 525. Giornale di Anat. e Fisiol. degli Animali. 1880.

Erreger der Krankheit seien, zumal da es ihm und Anderen gelang durch Ueberimpfen von krankem Gewebe auf gesunde Thiere bei diesen das typische Krankheitsbild mit den charakteristischen Zelleinschlüssen hervorzurufen. Man hatte es offenbar mit vermehrungsfähigen Organismen zu thun, es gelang aber nicht, sie ausserhalb des Thierkörpers zu cultiviren, man hatte die fraglichen Gebilde von vornherein für Protozoen gehalten und daher die Krankheit auch Lymphangitis epizootica benannt. Claudio Fermi verwandte nun, nachdem die Züchtungsversuche auf anderen Medien fehlgeschlagen waren, meinem Vorschlage entsprechend saure Nährböden und isolirte aus dem erkrankten Gewebe eine weisse Hefeart, welche auf Thiere übertragen die Lymphangitis epizootica mit allen charakteristischen Symptomen herbeiführte. Uebereinstimmend mit meiner Angabe berichtet Fermi, dass die eigentlichen doppelt contourirten Hefezellen sich im Gewebe mit einer breiten homogenen Kapsel umgeben, welche in den Culturen niemals angetroffen wird[1]).

Auf einem anderen Wege gelangte Sanfelice[2]) in Cagliari zu einem positiven Resultate. Er isolirte sich nach Kenntniss meiner Untersuchungsergebnisse aus den verschiedensten Fruchtsäften die Hefen und nahm auf's Geradewohl mit den so gewonnenen Organismen Impfungen bei Thieren vor. Er berichtet, dass es ihm gelungen sei mit einer gelblichen Hefe bei Meerschweinchen geschwulstartige Wucherungen an der Injectionsstelle und geschwulstartige Vergrösserungen der regionären Lymphdrüsen hervorzurufen. In den Neubildungen fand er dann, allerdings in spärlicher Zahl, die Hefen innerhalb der Zellen liegend vor und konnte sie auch durch die Cultur daraus wieder gewinnen. Bei Einspritzungen in die Brustdrüse einer Hündin erhielt er einen adenomähnlichen Knoten mit Metastasen in der Niere.

Eine dritte Reihe von Versuchen veröffentlicht Dr. Lydia Rabinowitsch[3]) aus dem Institut für Infectionskrankheiten in

[1]) Während des Druckes ist im 4. Hft., XIX. Bd. d. Centralbl. f. Bakt. u. Paras. von Tokishige eine ähnliche Erkrankung der Pferde in Japan beschrieben, als deren Erreger ebenfalls pathogene Blastomyceten erkannt worden sind.

[2]) Centralbl. f. Bakteriol. u. Parasitenkunde. Bd. 17. S. 113 und 625. 1895.

[3]) Untersuchungen über pathogene Hefearten. Zeitschr. für Hygiene und Infectionskrankheiten. Bd. 21. S. 11. 1895.

Berlin. Sie ist in ähnlicher Weise, wie Sanfelice, vorgegangen, indem sie sich möglichst viele Hefearten verschaffte und Thieren injicirte. Nach ihrer Mittheilung sind von den geprüften 50 Hefen 7 Arten pathogen, und zwar 4 für Mäuse, 3 für Mäuse und Kaninchen. Die Thiere starben vom 1.—19. Tag nach der Injection. Die Hefen wurden im Blute gefunden, Entzündungen oder Gewebsveränderungen aber nur selten beobachtet, ebenso wenig Unterschiede der Formen der Hefen im Thierkörper und auf dem Nährboden. Hierdurch unterscheidet sich der Befund von Rabinowitsch sowohl von meinem wie auch dem von Fermi und Sanfelice. Denn auch Sanfelice beschreibt, dass sich die Hefen, in den Thierkörper gebracht, mit einer homogenen Kapsel umgeben.

Leider versucht Rabinowitsch ihren interessanten Untersuchungsresultaten eine ganz besondere Wichtigkeit dadurch beizulegen, dass sie die früheren Beobachtungen als unerwiesen verdächtigt und durch allerlei Ausstellungen in ihrem Werthe herabzusetzen versucht. „Die Thierversuche, auf welchen Busse und Sanfelice ihre Schlussfolgerungen aufbauen, sind, wie uns bedünkt, nicht völlig einwandsfrei.“ Demgegenüber muss ich betonen, dass an keiner Stelle meiner oben erwähnten Arbeiten die Pathogenität der Hefen aus den Thierversuchen gefolgert wird, sondern dass vielmehr das Verhalten der betreffenden Organismen im Gewebe selbst hierfür bestimmend gewesen ist. Drei Bedingungen müssen erfüllt sein, damit ein Parasit, der in erkranktem Gewebe angetroffen wird, für den Erreger der Krankheit ausgegeben werden darf. Es muss zu dem Zwecke dargethan werden:

1) dass der Parasit constant in den fraglichen Erkrankungsheerden angetroffen wird;

2) dass ausser ihm kein anderer pathogener Organismus in dem Gewebe vorhanden ist;

3) dass er in so grosser Zahl darinnen lebt, dass die Gewebsveränderungen als durch ihn herbeigeführt angesehen werden können.

Alle drei Bedingungen sind in dem vorliegenden Krankheitsfalle erfüllt.

1. In allen Erkrankungsheerden, die zeitlich und räumlich

weit von einander getrennt waren, also in den Abscessen an Tibia, Ulna, Rippe, den Ulcerationen in Haut und Cornea, den Heerden in Lunge, Pleura, Niere und Milz fanden sich die Parasiten constant vor, so dass hiermit der ersten Bedingung entsprochen ist.

2. In der Arbeit ist ausdrücklich hervorgehoben worden, dass überall da, wo das Untersuchungsmaterial ohne Verunreinigung von aussen zur Verwendung gelangte, die betreffende Hefeart einzig und allein ohne irgend welche fremde Beimengungen auf den zahlreichen, sehr verschiedenartigen Nährböden wuchs und sich somit zur Evidenz herausstellte, dass sie der einzige pathogene Organismus in den Erkrankungsheerden ist.

3. Bezüglich des letzten Punktes verweise ich kurzer Hand auf die Angaben und Abbildungen meiner früheren Aufsätze. Die Zelleinschlüsse finden sich in so grosser Zahl, dass jedermann ohne Weiteres zugeben wird, dass sie zur Erklärung der Gewebsveränderungen vollkommen ausreichend sind.

Aus diesem Verhalten geht die Aetiologie der Hefen für die Erkrankung und somit auch ihre Pathogenität so klar hervor, dass dieselbe auch dann nicht angezweifelt werden könnte, wenn alle Thierversuche negativ ausgefallen wären. Diese hatten nur den Zweck das Wesen und die Eigenschaften des neuen Entzündungserregers zu studiren und unsere Kenntnisse nach dieser Richtung hin zu erweitern. Ich erinnere in dieser Hinsicht nur an das Verhalten der Actinomyces. Viele Jahre hat es gedauert bis es gelang, mit den Reinculturen des Pilzes, Eiterungen oder Gewebsentzündungen hervorzurufen, trotzdem man doch in diesem Falle die für den Pilz empfänglichen Thierarten kannte und zur Untersuchung verwenden konnte. In derartigen Fällen, in denen aus dem Verhalten der Parasiten auch ihre Aetiologie für die Krankheit unzweifelhaft hervorgeht, ist es nicht erlaubt, aus dem negativen Ausfall etwaiger Thierversuche, die vorher erwiesene Pathogenität schlechtweg zu leugnen, sondern es erwächst daraus für uns nur die Aufgabe, weiter zu untersuchen und zu arbeiten, um durch andere Versuchsanordnungen und Infectionsmethoden eventuell zu positiven Resultaten zu gelangen.

In unserem Falle sind aber thatsächlich die Thierversuche keineswegs so ausgefallen, dass sie etwa direct gegen die Patho-

genität sprächen. Die von Rabinowitsch gemachten Ausstellungen treffen in keinem Punkte zu und stehen in directem Widerspruch zu den mitgetheilten Thatsachen. Die betreffenden Zweifel werden in folgenden Sätzen zusammengefasst.

„Die von ihnen vorgenommenen Impfungen führten nicht den Tod der Thiere herbei, sondern erzeugten nur Eiterungen an der Infectionsstelle. Bei diesen fanden sich nur vereinzelte Hefezellen, gleichzeitig aber Streptokokken, die ebenso gut für die Krankheitserreger gehalten werden konnten."

Drei Dinge hat Rabinowitsch also an meinen Versuchen auszusetzen: 1) dass es nicht gelungen sei, durch die Impfungen Thiere zu tödten, 2) dass die Hefen nur in geringer Zahl in den Krankheitsheerden anzutreffen, 3) dass sie in den Erkrankungsheerden stets mit Streptokokken vergesellschaftet seien.

Alle drei Einwände entsprechen nicht den Thatsachen.

1. Nicht ganz eine Seite vor dem citirten Satz berichtet Rabinowitsch über die von mir gefundene Hefe: „Den Tod führte sie (die Hefe) nur bei weissen Mäusen herbei." Wie hiermit die wenige Zeilen später aufgestellte Behauptung, dass sie nicht den Tod der geimpften Thiere herbeigeführt habe, in Einklang zu bringen ist, ist mir nicht ersichtlich.

2. Bezüglich des zweiten Punktes darf ich vielleicht kurz einige Sätze aus meinen früheren Arbeiten citiren. In der ersten Veröffentlichung heisst es auf S. 17: „Bei den täglich vorgenommenen Untersuchungen (des Eiters eines inficirten Hundes) wurden die fraglichen Organismen stets in grosser Menge gefunden und zwar wurden sie um so zahlreicher, je tiefer man mit der Platinöhse in die Wunde einging." S. 18: „Der Inhalt dieser Höhlen (bei einem anderen inficirten Hunde) bestand fast aus Reinculturen dieser Parasiten, dicht gedrängt lagen sie in grossen Massen neben einander." In der zweiten Abhandlung heisst es auf S. 42: „Die Wunden schlossen sich oberflächlich, bis sie nach wenigen Tagen von der Tiefe her wieder aufbrachen, um wenige Tropfen von angestautem Eiter zu entleeren, in dem sich die Hefen in grosser Zahl vorfanden." Die Arbeit schliesst mit dem Satze: „Bei weissen Mäusen führen sie den Tod herbei und sind dann in grosser Menge im Blute zu finden." Wie stimmt hier-

mit die Behauptung zusammen, dass die Hefen nur vereinzelt an der Infectionsstelle zu finden sind.

3. Bezüglich der Beimengung der Streptokokken sei ebenfalls auf die Originalarbeiten verwiesen. Es wird darin ausdrücklich ausgeführt, dass das zunächst verwandte Impfungsmaterial nicht rein gewesen sei und dementsprechend auch keine reinen Resultate geliefert hätte, dass aber nach Herstellung von Reinculturen die Thierversuche wiederholt worden seien und dieselben pathologischen Veränderungen zur Folge gehabt hätten. Von einer Beimengung von Streptokokken findet sich in diesen ganzen Theilen der Arbeiten nichts.

Nach Feststellung dieser thatsächlichen Verhältnisse würden also die von mir mitgetheilten Thierversuche, auch mit dem Maassstabe von Rabinowitsch gemessen, direct beweisend für die Pathogenität der Hefe sein. Ich habe nun in der Zwischenzeit eine ganze Reihe neuer Thierversuche vorgenommen, die neue höchst interessante Einzelheiten bezüglich des Verhaltens der Hefen geliefert haben.

Ich will heute nur über weitere Experimente mit weissen Mäusen berichten, da die mit anderen Thieren noch nicht zum Abschlusse gekommen sind. Ich habe die Infection wiederum in der Weise, wie früher vorgenommen, indem ich entweder Schwemmculturen unter die Haut oder in die Bauchhöhle injicirte, oder aber geringe Mengen der Cultur mit der Platinöhse direct in kleine Wunden einbrachte. Irgend welche besonderen Verschiedenheiten traten bei den verschiedenen Infectionsmodi nicht zu Tage. Dagegen fiel sofort ein grundlegendes, verschiedenes Verhalten der jetzt vorgenommenen Infectionen gegenüber den früher angestellten Versuchen auf. Die Infectionsdauer war jetzt ausserordentlich viel länger, wie früher. Bei den vor einem Jahre vorgenommenen Impfungen starben die Mäuse in der Zeit vom 4.—10. Tage nach der Infection. Jetzt trat der Tod erst sehr viel später, nachdem sich in den verschiedensten Organen umfangreiche Veränderungen ausgebildet hatten, ein. Besonders hervorgehoben sei, dass die Quantität der verimpften Hefen früher und jetzt etwa die gleiche war.

Die Mäuse befanden sich unmittelbar nach der Impfung und auch in den ersten Wochen durchaus wohl, sie boten keinerlei

Symptome einer Erkrankung dar. Die ersten Erscheinungen traten bei einer Maus am 14. Tage auf. Sie sass still in einer Ecke, frass nicht mehr und reagirte auf Klopfen und Schütteln des Käfigs äusserst wenig und langsam. Der Tod trat am 17. Tage nach Infection unter Krämpfen ein. Bei den übrigen geimpften Mäusen verlief die Erkrankung ähnlich, nur noch viel langsamer, bei einzelnen stellten sich in den letzten Lebenstagen erhebliche Athembeschwerden ein. Die Thiere zeigten oberflächliche, beschleunigte Athmung, theilweise mit Zuhülfenahme der gesammten Hülfsmusculatur. Alle inficirten Mäuse starben, die letzten am 33. Tage nach der Infection.

Bei der Section finden sich nun an der Impfstelle am Rücken grössere oder kleinere geschwulstartige Verdickungen, welche die Haut, das lose Bindegewebe unter der Haut und die Musculatur des Rückens, der Lenden und zum Theil der Schenkel infiltriren. Diese Masse ist sehr weich, sieht weiss und trocken aus und steht ungefähr auf der Mitte zwischen eingedicktem Eiter und käsigem Material. Aehnliche weisse, bis stecknadelkopfgrosse Heerde finden sich übereinstimmend in den Nieren, den Lungen und dem Gehirne. In einem Falle, in dem die Hefenschwemmcultur in die Bauchhöhle injicirt worden war, sind bei der Section die Bauchdecken auf weite Strecken von ähnlicher Masse durchsetzt und am Dickdarm sitzen gleichsam als riesenhaft vergrösserte Appendices epiploicae weiche, myxomartig aussehende Knötchen von Erbsengrösse.

Bei der mikroskopischen Untersuchung der Masse an der Infectionsstelle zeigen sich in frischen Zupfpräparaten zahllose Hefen, zwischen denen nur ganz vereinzelte Gewebszellen angetroffen werden. Die Hefen sind einzeln oder zu mehreren von dem homogenen, kapselartigen Hof umgeben. In gleicher Weise konnte schon bei der frischen Untersuchung der verschiedenen anderen Organe festgestellt werden, dass alle die Veränderungen durch die Hefen hervorgerufen waren und Aussaaten auf verschiedenen Nährböden zeigten, wenn die Section des Thieres nicht zu lange nach dem Eintritt des Exitus vorgenommen wurde, nur Culturen der injicirten Hefen. In anderen Fällen, wenn die Untersuchung erst nach Ablauf mehrerer Stunden ausgeführt wurde, gingen auch Colonien von dicken kurzen Stäb-

chen und Staphylokokken mit auf, die aber auf Mäuse überimpft keinerlei Erkrankung hervorriefen.

Bevor ich nun an die ausführliche Beschreibung der mikroskopischen Befunde in den einzelnen Organen herangehe, muss ich noch kurz auf die verschiedenen Ergebnisse der jetzigen Versuche an weissen Mäusen und der vor einem Jahre ausgeführten Experimente zurückkommen. In beiden Fällen wurden weisse Mäuse und gleiche Dosen der Hefeculturen zur Impfung verwendet, den Grund für den Unterschied der Infectionsdauer etwa bei den Thieren oder in einer verschiedenen Dosirung des einverleibten Materials zu suchen, ist nicht angängig. Vielmehr scheint mir die Annahme am natürlichsten, dass die Hefen durch das fortwährende Umzüchten auf künstlichen Nährboden allmählich an Virulenz verloren haben, und dass wegen dieser geschwächten Virulenz der Tod der Mäuse erst eintritt, nachdem eine erhebliche Vermehrung der Hefen erfolgt ist und anatomische Veränderungen und Zerstörungen lebenswichtiger Organe von Seiten der gewucherten Pilze geleistet worden sind.

Die Impfungen der Mäuse wurden im November und December 1895 mit Culturen vorgenommen, die durch Abimpfen von 15 Monate alten, vollständig eingetrockneten Culturen gewonnen waren. Die Hefen sind also im Stande durch 15 Monate hindurch ihre Lebens- und Keimfähigkeit beizubehalten, und zwar trotz vollständiger Eintrocknung, ein Umstand, der bei der Abschätzung der Gefährlichkeit dieser Organismen sicherlich erheblich in's Gewicht fällt.

Mikroskopischer Befund.

Impfstelle: Die weisse Masse erweist sich bei der Untersuchung am gehärteten Präparate[1]) als ein Conglomerat von dicht an einander liegenden Hefen von sehr verschiedener Grösse. Gewebe ist in den betreffenden Heerden nur in ganz geringem Maasse wahrzunehmen, man sieht nur ein äusserst zartes Reticulum feinfasrigen, zellenreichen Bindegewebes, welches die einzelnen Haufen von Hefen umgiebt und zusammenhält, ähnlich wie im Carcinom das Stroma die Krebsnester umschliesst. Auffallend ist, dass in der

[1]) Die Fixirung der Objecte wurde in sehr verschiedener Weise, in Sublimat, Flemming'scher Lösung, absolutem Alkohol vorgenommen, die Färbung mit den gebräuchlichen Methoden, sowie mit der von mir früher in diesem Archiv angegebenen Doppelfärbung Hämatoxylin-Carbolfuchsin ausgeführt.

Nachbarschaft dieser Heerde so wenig entzündliche Wucherung in dem Gewebe erkennbar ist. Hier ist nur eine geringe Anhäufung kleiner Rundzellen zu bemerken. An der Grenze zur Musculatur sehen wir die Muskelfasern durch kleinere und grössere Haufen von Hefen aus einander gedrängt. Die dazwischen liegenden Muskelfasern finden sich in den verschiedenen Stadien der Fettmetamorphose. Bei einzelnen ist die Muskelsubstanz schon durch Hefen ersetzt. Auch hier sieht man nur verhältnissmässig wenig Zellenanhäufung.

Nieren: Die schon makroskopisch erkennbaren weissen Heerde erweisen sich auch hier wieder als grössere Anhäufungen von Hefezellen, welche in verschieden grossen Formen dicht zusammengedrängt in einem zarten Maschenwerk von Fasergewebe liegen. Eine entzündliche Wucherung von Seiten des Bindegewebes ist auch hier nur in sehr geringem Maasse ausgebildet. An der Grenze zum Nierengewebe findet man kleinere Hefen häufig innerhalb der Epithelien der gewundenen Harnkanälchen eingeschlossen. Neben diesen grossen, makroskopisch sichtbaren Knötchen sind kleinere Gruppen von Hefen in grosser Zahl in den Nieren vorhanden. So trifft man besonders innerhalb der Glomeruli solche Heerde an, welche diese ganz oder theilweise zerstört haben und nun den innerhalb der Bowman'schen Kapsel gelegenen Raum erfüllen. Zuweilen sieht man, dass auch das an den Glomerulus angrenzende Stück des Tubulus contortus ganz und gar mit Hefen angefüllt ist, die offenbar die Epithelien zerstört haben, wenigstens kann man von Epithelien in diesen Theilen nichts mehr entdecken, die Hefen liegen in dem von der nackten Membrana propria gebildeten Rohre. In anderen Fällen lässt sich nicht nachweisen, dass derartige mit Hefen erfüllte Schläuche mit einem erkrankten Glomerulus in directem Zusammenhange stehen, d. h. dass die Hefen von dem Glomerulus her in den Harnkanal hineingelangt sind. Doch scheint mir diese Art der Infection der Harnkanälchen die wahrscheinlichste, da die elastische Membrana propria der Harnkanälchen dem Andringen der Hefen zu widerstehen scheint. Sehr zierlich sind die Bilder, die man an der Grenze dieser Hefenschläuche zu dem mit normalem Epithel versehenen Abschnitte des Harnkanälchens antrifft. Hier liegen ein, zwei oder noch mehrere Hefen innerhalb der Epithelien, deren Protoplasma und Kernsubstanz in demselben Maasse an Menge abnimmt, wie die Hefen an Zahl und Grösse zunehmen, bis dann schliesslich auch der letzte Rest der Epithelien geschwunden ist und dann die erwähnten, von nackter Membrana propria umkleideten Hefeschläuche angetroffen werden.

Ein grösserer Heerd, der an der Grenze zwischen Rinden- und Marksubstanz gelegen ist, hat, wie an den in seiner Nachbarschaft vorhandenen grossen Blutungen zu erkennen, die zur Rinde führenden Gefässe zerstört oder verstopft und dadurch ganz ähnliche Veränderungen zur Folge gehabt, wie ein blander Embolus in diesem Bezirke. Der nach aussen von diesem Heerde gelegene kegelförmige Theil der Nierenrinde giebt keine Kernfärbung, ist also nekrotisch und bietet ganz das Aussehen, wie die embolischen Nekrosen in der Niere dar.

Appendices epiploicae: Ein ähnliches Bild, wie an der Impfstelle, erhält man bei der Untersuchung der geschwulstartig vergrösserten Appendices epiploicae. Die Fettgewebszellen sind durch grosse Colonien von Hefen aus einander gedrängt oder bis zu einem gewissen Grade substituirt. Auch hier ist nur so viel Fasergewebe erhalten, wie nöthig ist, um die Massen von Hefen in ihrer Lage zu fixiren. Die einzelnen Hefen zeigen bedeutende Verschiedenheit hinsichtlich der Grösse und des Aussehens. Die starke Vergrösserung der Appendices epiploicae ist also im Wesentlichen in Folge der Einlagerung zahlloser Hefen, nicht aber durch Wucherung und Neubildung der Gewebselemente erfolgt.

Leber: In der Leber sind makroskopisch, wie mikroskopisch keine anatomischen Veränderungen wahrzunehmen. Hier sind die Hefen nirgends zur Ansiedelung gekommen. Man sieht nur vereinzelte Exemplare in den Blutgefässen liegen, ähnlich, wie im Herzblut.

Das Herz wurde unaufgeschnitten in Alkohol gehärtet und mit dem in seinen Höhlen befindlichen Blute geschnitten. In dem Blutgerinnsel befinden sich hie und da vereinzelte Hefen, theils nackt, theils von der homogenen Kapsel umgeben. Im Herzmuskel selbst liegen kleine Gruppen von Hefen zwischen den Muskelfasern. In Schnitten, die die Musculatur längs getroffen haben, trifft man zuweilen eine doppelte Reihe schön ausgebildeter Hefen zwischen den Muskelfasern. Die Hefen liegen hier nicht ganz so dicht zusammengedrängt, wie in den Präparaten von der Impfstelle oder den Appendices epiploicae. Auch sind hier an keiner Stelle so grosse Mengen von Hefen in der Herzwandung angehäuft, dass man die Heerde schon makroskopisch hätte erkennen können. Die Hefen liegen stets nur in kleinen Gruppen zusammen.

Gehirn: Im Gehirn finden sich schon makroskopisch erkennbar die Heerde entweder auf dem Gehirn in der Pia oder aber in der Hirnsubstanz selbst. Ganz besonders schön und deutlich kann man die erkrankten Stellen zur Anschauung bringen, wenn man die in Alkohol entwässerten Gehirne durch Xylol aufhellt und in Scheiben schneidet. Die Heerde hellen sich nehmlich nicht in derselben vollkommenen Weise auf, wie die Hirnsubstanz und in Folge dessen sieht man sie dann bei auffallendem Lichte als kleinere oder grössere, milchig weisse oder bei durchscheinendem Lichte als dunklere Knötchen in der hellen durchscheinenden Hirnsubstanz liegen. Bei mikroskopischer Untersuchung erweisen sich diese Knötchen wiederum als ganz scharf abgegrenzte Haufen von kleinen Hefen, die hier und dort in der Hirnsubstanz verstreut liegen. Das Gewebe der Nachbarschaft zeigt keinerlei entzündliche Veränderung. In der Mitte der grösseren Heerde ist von Hirnsubstanz nichts mehr zu erkennen, in der Peripherie der Knoten sieht man, wie die Hefen in die Nachbarschaft vordringen und Ganglienzellen, Nervenfasern und Neuroglia in gleicher Weise zerstören. Die Heerde in der Hirnoberfläche sind keineswegs nur auf die Pia beschränkt, sondern man sieht, wie sie hier und da auf die Rindensubstanz übergreifen und dieselbe durch ihr Vordringen allmählich substituiren. Was bei der Untersuchung

dieser Hirnschnitte als am meisten charakteristisch in die Erscheinung tritt, das sind die Formen der Hefen. Wir sind sonst gewohnt, die einzelnen Zellen im Gewebe von einer mehr oder minder breiten Kapsel umgeben zu finden. Hier in diesen Heerden fehlt 1) diese Kapsel fast ganz oder ist bei einzelnen wenigen Organismen nur eben schwach angedeutet und 2) muss die gleichmässige Grösse aller dieser Hefen auffallen.

Sowohl die Hefen beim Menschen, wie auch an der Impfstelle der Maus, wie auch in den anderen Organen, z. B. in der Niere, zeigen beträchtliche Mannichfaltigkeit in der Grösse, stets trifft man in allen diesen Stellen ganz kleine neben grösseren und grossen Formen an. Nur hier im Gehirn der Maus besteht diese merkwürdige Uebereinstimmung in der Grösse, die etwa den mittelgrossen Formen in den anderen Heerden entspricht.

Lungen: Ganz und gar abweichend hiervon ist das Bild, das uns die Lungenschnitte bei der mikroskopischen Untersuchung darbieten. Zwar trifft man auch hier Gruppen von Hefezellen an, ähnlich wie in den anderen Organen. Daneben sehen wir aber die ganze Lunge überall diffus von vereinzelten Hefen durchsetzt. Es giebt kein Gesichtsfeld, das nicht zahlreiche Hefen enthielte. Sie liegen in den Alveolarsepten und dem peribronchialen und interlobulären Bindegewebe überall einzeln oder in Gruppen. Das Lungengewebe selbst ist zum grössten Theile atelektatisch. Hin und wieder sieht man eine Alveole mit desquamirten grossen Alveolarepithelien erfüllt, die vereinzelte Hefen in ihrem Innern beherbergen. Zellenanhäufungen und Wucherungen im Bindegewebe sind auch hier so gut wie gar nicht ausgebildet. Man hat den Eindruck, als ob schon bei Lebzeiten eine „Verhefung" des Gewebes stattgefunden hätte, ähnlich wie sich eine Verschimmelung etwa in abgestorbenem Gewebe einstellen kann. Diesem Vordringen der Hefen gegenüber, sowie ihrer Wucherung verhält sich das Gewebe in allen Organen auffallend passiv. An keiner Stelle sehen wir eine kräftige Reaction von Seiten des Gewebes gegen den andringenden Feind geliefert, nirgends wird dem Fortschreiten, dem Ueberschwemmen, der Vermehrung der Hefen durch Ausbildung eines leistungsfähigen Granulationsgewebes ein Ziel gesetzt. Ausser dieser bemerkenswerthen Eigenthümlichkeit, die die Hefeerkrankung bei den Mäusen in der Lunge ebenso, wie in den übrigen Organen auszeichnet, fällt bei der Lunge speciell, besonders nach der Untersuchung der Hirnschnitte, die ausserordentliche Verschiedenheit der einzelnen Formen der Hefen auf. Neben ganz kleinen und mittelgrossen Exemplaren, die wie auch sonst von einer Kapsel umgeben sind, finden sich in der Lunge ganz aussergewöhnlich grosse Hefezellen mit einer unverhältnissmässig breiten Kapsel. Diese Organismen erreichen schliesslich eine Grösse, die weit über das Maass etwa der desquamirten Alveolarepithelien hinausgeht. Wenn man mit diesen Schnitten die Bilder vergleicht, welche die Gehirnpräparate derselben Maus darbieten, so wird schwerlich ein Unbefangener auf den Gedanken kommen, dass diese an Grösse und Gestalt so verschiedenen Parasiten gleichartig seien. Und doch zeigt dann die Cultur, dass thatsächlich diese morphologisch so verschiedenen Elemente nur

verschiedene Erscheinungsformen ein und desselben schmarotzenden Lebewesens in verschiedenen Organen desselben Wirthes sind, und dass aus dem Gehirne gewonnene Culturen auf Mäuse überimpft, in den Lungen wieder die extrem grossen Formen liefern. Offenbar bieten die einzelnen Organe verschiedenartige Nährsubstrate für die Hefen dar.

Epikrise. Durch Infectionen von weissen Mäusen mit den seit nunmehr 17 Monaten künstlich fortgezüchteten pathogenen Hefen wurde bei sämmtlichen Thieren der Tod herbeigeführt; und zwar starben die inficirten Mäuse in einem Zeitraum von 17—33 Tagen nach erfolgter Impfung. In Folge der Einverleibung der Hefen stellten sich sowohl an der Impfstelle wie auch in den inneren Organen umfangreiche anatomische Veränderungen ein, welche, wie durch die Cultur erwiesen, einzig und allein durch die Saccharomyces herbeigeführt worden sind.

Die Invasion von Hefen ruft in den Geweben hauptsächlich degenerative Veränderungen hervor, welche sich in der Fettmetamorphose der Musculatur, der Nekrose und dem Untergange des Gewebes zu erkennen geben. Daneben zeigen sich auch geringe entzündliche Prozesse in der Kernvermehrung und der theilweisen zelligen Hepatisation der Lunge. Durch die Einlagerung massenhafter Hefen können erhebliche geschwulstartige Vergrösserungen der befallenen Organtheile geschaffen werden, Vergrösserungen, welche Geschwülste vortäuschen können, jedoch nicht auf einer Wucherung der Gewebselemente, sondern, wie schon gesagt, auf einer Anhäufung grosser Mengen von Hefen in den Gewebsmaschen beruhen. Ein Vergleich der Präparate der verschiedenen Organe von ein und demselben Thiere zeigt eine erhebliche morphologische Verschiedenheit der Hefen in den einzelnen Organen, dagegen eine völlige Uebereinstimmung in der mangelhaften Ausbildung der reactiven Entzündung von Seiten des Gewebes.

Ein Vergleich dieser Versuche mit den früher ausgeführten ergiebt, dass in dem Zeitraume eines Jahres eine bedeutende Abnahme der Virulenz stattgefunden hat, indem die jetzt geimpften Thiere nach viel längerer Incubationsdauer und erst nachdem sich erhebliche Veränderungen in den lebenswichtigen Organen ausgebildet hatten, der Infection erlagen.

Gerade das morphologische Verhalten der Hefen in dem Thierkörper, die grosse Mannichfaltigkeit der Formen verdient

noch ganz besonders hervorgehoben zu werden und verleiht diesen Versuchen eine gewisse principielle Bedeutung. Man erkennt hieraus so recht, wie wenig allein auf das Aussehen derartiger im Gewebe liegender Parasiten gegeben werden darf und wie irrig es werden kann, kleine morphologische Unterschiede als Maassstab für Gleichartigkeit oder Verschiedenheit von Mikroorganismen anzulegen. Wenn man bedenkt, wie verschiedene Formen schon bei ein und demselben Thiere zur Beobachtung kommen, wird man davon abstehen aus der Morphologie etwaiger auf Parasiten verdächtiger Zelleinlagerungen weitgehende Schlüsse auf das Wesen und die Natur dieser Gebilde zu ziehen. Ich möchte an dieser Stelle eindringlichst davor warnen, die hier und in den früheren Arbeiten mitgetheilten Befunde schlechtweg zu verallgemeinern. Man hat früher die Zelleinschlüsse, soweit man sie überhaupt für parasitär hielt, ohne Unterschied zu den Protozoen gerechnet. Neuerdings werden nun dieselben Einschlüsse in Carcinomen und Sarcomen in einer Reihe von Arbeiten (Roncali, Aievoli, Corselli u. A.) auf Grund ihres morphologischen Verhaltens ohne Weiteres für Hefen ausgegeben. Alle Arbeiten, die darauf hinauslaufen durch Färbungsmethoden oder aus dem Aussehen der Gebilde ihr Wesen zu ergründen, tragen nicht zur Förderung und Lösung der schwebenden Fragen bei. Die Möglichkeit, dass die Zelleinschlüsse Hefen sind, liegt nach den gemachten Erfahrungen auf der Hand und jeder Untersucher auf diesem Gebiete wird diese Möglichkeit einer ernsten Prüfung unterziehen müssen. Von der Aufstellung dieser Vermuthung bis zu dem Beweise derselben ist aber noch ein gewaltiger Schritt und der Beweis kann unmöglich aus der Morphologie durch Analogieschlüsse erbracht werden. Bei der grossen Mannichfaltigkeit der Formen kann vorerst in jedem einzigen Falle nur eine eingehende specielle Untersuchung, nur allein die Cultur entscheiden, ob die Zelleinschlüsse parasitär sind, und welcher Gruppe von Lebewesen sie zugehören.

XV.

Beiträge zur Lehre der fermentativen Prozesse in den Organen.

(Aus dem chemischen Laboratorium des Pathologischen Instituts zu Berlin.)

Von Dr. Cesare Biondi aus Florenz.

Die Studien, die E. Salkowski in den letzten Jahren gemacht hat über Vorgänge, die er zusammenfassend „Autodigestion der Organe“ nannte, eröffnen einen neuen Ausblick auf die chemischen Prozesse, welche in den Organen und Geweben vor sich gehen. Er beobachtete zuerst an der Presshefe, nachher an den Muskeln und der Leber chemische Veränderungen, die von der Vitalität der Zellen und der Fäulniss ganz unabhängig sind. Durch Chloroformwasser war Salkowski in der günstigen Lage, die Organe, in denen er seine Studien machte, vor Fäulniss zu schützen. Andererseits besitzt das Chloroformwasser die Fähigkeit, das Protoplasma der Zellen zu tödten, so dass von Lebensvorgängen des Protoplasmas selbst keine Rede sein kann. Man muss also die beobachteten Veränderungen zurückführen auf ein ungeformtes, lösliches Ferment, ein Enzym im Sinne von Kühne, welches aber natürlich von den Zellen abstammt. Aehnliche Prozesse hatten schon G. Salomon[1]), Schützenberger und Schmiedeberg beobachtet. Der erste fand, dass man aus Leber und Muskeln, wenn man sie 4—24 Stunden bei Zimmertemperatur liegen lässt, nach dem gewöhnlich geübten Gange der Untersuchung weit mehr Hypoxanthin erhält, als wenn man diese Organe frisch verarbeitet. Wenn aber die Auszüge mit Salpetersäure gekocht wurden, ergab sich ungefähr die gleiche Quantität Hypoxanthin. Der Verfasser nahm nach diesen Versuchen an, dass die Leber eine Substanz enthalte, welche durch die Action eines in ihr enthaltenen, über den Moment des Todes

[1]) Archiv für Anat. und Phyiol. Physiol. Abth. 1881. S. 361.

hinaus wirksamen Ferments Xanthinkörper abgiebt. Zu diesen Versuchen wurde Salomon geführt durch klinische Beobachtungen, nach welchen Hypoxanthin nur im Leichenblut zu finden war, nicht im Aderlassblut. Aehnliche, wenn auch nicht so constante Verhältnisse ergaben sich für die Milchsäure. Als Ursache dieser Differenz betrachtete Salomon damals hauptsächlich die im lebenden Körper stattfindende Oxydation, welche nach dem Tode fortfällt. Schützenberger[1]) hatte grosse Quantitäten gewaschener Bierhefe nach 24stündiger Digestion in der Wärme einer sorgfältigen Analyse unterworfen. Es gelang ihm, eine ganze Reihe von krystallinischen, in der frischen Hefe nicht vorhandenen Körpern, nehmlich Tyrosin, Leucin, Xanthin, Hypoxanthin, Guanin und Carnin nachzuweisen und darzustellen. Ausdrücklich wird betont, dass der ganze Prozess ohne jeden üblen Geruch verläuft und daher mit der Fäulniss nichts zu thun haben kann.

Später gelang es Schmiedeberg[2]) in der Niere und dem Blute von Schweinen, sowie aus der Hundeleber ein Enzym zu extrahiren, welches er als Histozym bezeichnete. Dieses ungeformte Ferment besitzt die Fähigkeit, Fette und andere ätherartige Verbindungen unter Hydratation zu spalten. Namentlich zerlegt es mit Leichtigkeit Hippursäure in Benzoësäure und Glykokoll, während diese beiden Paarlinge mit Blut durch eine überlebende Schweinniere geleitet, sich wieder zur Hippursäure vereinigten. Er schloss daraus, dass Bildung sowohl als Spaltung der Hippursäure gleichzeitig und unabhängig von einander in den Geweben vor sich gehen können.

Salkowski ist weiter gegangen und hat über diese Frage viele und sehr eingehende Untersuchungen gemacht. Die ersten Versuche machte er mit Presshefe, indem die antiseptische und protoplasmatödtende Eigenschaften des Chloroformwassers benutzte, welche er seit 1888 veröffentlicht hatte[3]). Er hatte ge-

[1]) Recherches sur la lévûre de bière. Bulletin de la Soc. chim. de Paris. 1874. No. 5.

[2]) Ueber Spaltungen und Synthesen im Thierkörper. Arch. f. exper. Path. und Pharm. Bd. XIV. S. 379.

[3]) Ueber die antiseptische Wirkung des Chloroformwassers. Deutsche med. Wochenschr. 1888. No. 16.

sehen [1]), dass, wenn man amylumfreie Presshefe mit Chloroformwasser stehen lässt, keine Bildung von Alkohol und Kohlensäure stattfindet, d. h. keine Fermentation, die immer eintritt, wenn wir Wasser mit Presshefe zusammenbringen. Ausserdem bildet sich dabei gährungsfähiger, anscheinend linksdrehender Zucker. Wird die Presshefe aber vor dem Zusammenbringen mit Chloroformwasser eine halbe Stunde in strömendem Wasserdampf sterilirt, so bildet sich unter gleichen Bedingungen kein Zucker.

Von diesen Untersuchungen an der Presshefe ging Salkowski [2]) auf Versuche mit Muskeln und Leber über, die er ganz analog ausführte. Gleich nach dem Tode der Thiere nahm er die betreffenden Organe, und brachte sie in feinzerhacktem Zustande mit einem zehnfachen Volumen Chloroformwasser (gesättigt, d. h. 5 ccm Chloroform auf 1 Liter destillirtes Wasser) in einer sterilisirten Flasche mit Glasstopfen zusammen. Dieses Verhältniss zwischen Organmasse und Chloroformwasser war schon früher durch Digestionsversuche mit Presshefe erprobt als ausreichend, um einerseits Fäulnissvorgänge, andererseits Selbstgährung der Hefe zu verhindern. Eine zweite, gleiche Quantität des Organbreies wurde jedesmal abgewogen, durch 1½stündiges Erhitzen in strömendem Dampf sterilisirt, dann ebenso behandelt, wie die andere. Die beiden Mischungen liess Salkowski bei Brüttemperatur 60—70 Stunden lang digeriren. Wenn man die analytischen Resultate dieses zweiten Versuchs, mit denen des anderen vergleicht, ist es möglich, festzustellen, was durch die physikalische Wirkung des Wassers in Lösung gegangen ist und was einer wirklichen Wirkung des Ferments zuzuschreiben ist. Den zweiten Versuch, der unter Ausschluss einer jeden Fermentwirkung stattfindet, nannte Salkowski Controlversuch (B), den anderen Hauptversuch (A). Aber im Controlversuche findet eine Operation statt, die im Hauptversuch fehlt, nehmlich die 1½stündige Erhitzung des Organbreies in strömendem Dampf. So bildet sich eine erhebliche Quantität Leim aus dem Bindegewebe, welche nachher in Lösung geht und die Quantität der

[1]) Ueber Zuckerbildung und andere Fermentationen in der Hefe. Zeitschr. für physiol. Chemie. Bd. XIII. Heft 6.

[2]) Ueber Autodigestion der Organe. Zeitschr. f. klin. Med. Bd. XVII. Supplementband.

in Lösung gegangenen stickstoffhaltigen Substanzen zu Ungunsten des Hauptversuches vermehrt.

Salkowski hat diesen Fehler dann dadurch vermieden, dass im Controlversuch die abgewogene Quantität Organbrei nicht in strömendem Dampfe sterilisirt, sondern mit der etwa zehnfachen Quantität Wasser zum Kochen erhitzt wurde. Nach dem Erkalten wurde das nöthige Chloroform zugesetzt, gut durchgeschüttelt und digerirt. Im Hauptversuch muss dann ebenfalls eine Kochung stattfinden, natürlich nicht am Anfang, sondern am Ende des Verfahrens. So sind Hauptversuch und Controlversuch vollkommen analog angestellt mit dem einzigen Unterschied, dass in dem Controlversuch die Kochung vor der Digestion geschieht zum Ausschluss der Fermentwirkung, in dem Hauptversuch nach der Digestion, also nachdem die Fermentation stattgefunden hat. Diese Versuchsanordnung hat aber einen Nachtheil, und zwar den, dass von einem Uebelstand, der sonst nur den Controlversuch trifft, jetzt auch der Hauptversuch betroffen wird. Bei dem Erhitzen zum Sieden gehen nehmlich, wenn auch nicht in demselben Umfange wie bei 1½stündigem Erhitzen in strömendem Dampfe Substanzen, namentlich Leim, in Lösung, welche bei der Digestion allein sich nicht lösen. Man hat also, wenn man diese Versuchsanordnung wählt, in der durch Filtriren der Mischung des Hauptversuchs erhaltenen Lösung nicht allein die Produkte der Fermentation, sondern auch die der Einwirkung des siedenden Wassers. In quantitativer Beziehung ist allerdings dieser Uebelstand unwesentlich, da man durch Abziehen der im Controlversuche erhaltenen Werthe doch erfährt, was der Autodigestion als solcher zuzuschreiben ist. Der Nachtheil, dass Produkte des siedenden Wassers in Lösung gehen, welche das Resultat in qualitativer Beziehung trüben, lässt sich aber nicht vermeiden. Salkowski hat deshalb, theils nach der einen, theils nach der anderen Versuchsanordnung gearbeitet.

Die Resultate von Salkowski waren folgende:

1. Die Xanthinkörper gehen in dem Hauptversuch, sowohl bei Hefe, als auch bei Muskel- und Leberbrei, vollständig, in dem Controlversuch nur zum Theil in Lösung; in dem Hauptversuch ist also die ganze darstellbare Quantität von Xanthinkörpern aufgetreten, so dass durch Kochen der Rückstände mit verdünnter

Säure nach Kossel, zur Zerlegung etwa noch vorhandenen Nucleins nur noch Spuren von Xanthinkörpern erhalten werden konnten, zugleich war es in „manifester Form“ vorhanden, d. h. durch ammoniakalische Silberlösung direct vollkommen fällbar; in dem Controlversuch steckte noch ein Theil in Form von Nuclein im Organbrei; der in Lösung gegangene Antheil war aber nur zum Theil direct fällbar, zum Theil erst nach Kochen mit verdünnter Schwefelsäure, vor dem Silberzusatz, er war also in „latenter Form“ vorhanden. In den Leberauszügen fand sich im Hauptversuch Zucker, kein Glykogen, erhebliche Quantitäten von Leucin, Tyrosin, keine Biuretreaction, während im Controlversuche nur Spuren von Zucker, viel Glykogen, kein Leucin und Tyrosin vorhanden ist, Biuretreaction zu erhalten ist. Ferner war im Hauptversuch mehr organische Substanz, Phosphorsäure und Stickstoff in Lösung gegangen als im Controlversuch. Der Säuregehalt war in beiden Fällen der gleiche. In den Muskelauszügen war im Hauptversuche keine Biuretreaction, schwache Reduction von CuO zu Cu_2O zu constatiren, während im Controlversuche umgekehrt gute Biuretreaction, aber keine Reduction zeigte. In beiden waren kein Leucin und Tyrosin vorhanden, doch wurde beides in sehr lang ausgedehnten Versuchen in reichlicher Menge gefunden. Organische Substanz und Phosphorsäure und Stickstoff waren im Hauptversuche nicht vermehrt, im Gegensatz zur Leber. Ein geringes Plus von Säuren erwies sich als Fettsäure, wahrscheinlich in Folge der fettspaltenden Wirkung der Gewebe. Auf diese Studien folgten die Versuche von Schwiening[1]), welche dieser im chemischen Laboratorium des pathologischen Instituts zu Berlin unter Leitung von Salkowski ausführte. Dieser bestätigte durch scharfsinnige Versuche die Anschauung, dass die chemischen Umsetzungen der Autodigestion von einem löslichen Ferment verursacht werden, einem sogenannten Enzym. Ausser den gewöhnlichen Versuchen [Hauptversuch (A) und Controlversuch (B)] stellte er einen dritten (C) an, wobei es ihm gelang, durch vielfaches Filtriren einen Auszug zu gewinnen, der fast völlig frei von zelligen Bestandtheilen war. Er machte die Filtration unter solchen Be-

[1]) Ueber fermentative Prozesse in den Organen. Dieses Archiv. Bd. 136. 1894.

dingungen, dass die Zellen und das organisirte Ferment, wenn von diesem die Rede sein konnte, sich unter den denkbar ungünstigsten Verhältnissen befanden. Hatte er ein Filtrat gewonnen, das sich durch mikroskopische Untersuchung als zellfrei erwies, so liess er es, wie bei den anderen Versuchen digeriren. Seine vergleichenden Beobachtungen ergaben, dass man in den Versuchen A und C die gleichen Veränderungen findet. Schwiening zeigte ferner, dass der Zusatz von Alkali zu den Mischungen die Wirkung des Ferments nicht verstärkt, wie man vielleicht a priori hätte annehmen können, sondern im Gegentheil abschwächt.

Auf Anregung meines hochverehrten Lehrers, Professor Salkowski, und unter Leitung desselben habe ich im chemischen Laboratorium des pathologischen Instituts einige noch nicht erledigte Punkte in Betreff der Autodigestion weiter verfolgt und zwar hauptsächlich, ob das Chloroform bei dem Prozess wesentlich ist oder durch andere Substanzen ersetzt werden kann, ob die Erklärung von Neumeister, dass die Autodigestion nichts anderes sei, als Trypsinwirkung richtig ist und wie die gleichzeitige Gegenwart von Säure auf den Prozess wirkt.

Zuerst wollte ich sehen, ob es möglich war, die Versuche an Kalbslebern anzustellen, aus Billigkeits- und Bequemlichkeitsrücksichten, die man verstehen wird. Die Kalbsleber kam so schnell wie möglich, d. h. einige Stunden nach dem Schlachten des Thieres zur Verwendung. So habe ich mit diesem Material Versuche ausgeführt, indem ich zuerst meine Aufmerksamkeit auf die Vorgänge richtete, die sonst als Produkt der Pankreasverdauung gelten. Ich bemerke gleich im Voraus, dass ich bei Benutzung von Chloroformwasser niemals die leichteste Spur von Fäulniss fand, wie ich auch durch Impfungen auf Gelatine constatirte.

Versuch I.

100 g frischer Kalbsleber werden (nach vorheriger Entfernung der grossen Gallengänge) fein zerhackt und mit 1 Liter Chloroformwasser (5 ccm Chloroform auf 1000 Wasser) in einer Glasstöpselflasche versetzt. Hauptversuch (A).

100 g von derselben Leber gleicherweise fein zerhackt einige Minuten lang mit 400 g Wasser gekocht; nach der Abkühlung mit 600 g Wasser

und 5 ccm Chloroform in eine Glasstöpselflasche versetzt. Controlversuch (B).

In den beiden Versuchen werden alsdann 2,5 ccm Chloroform hinzugefügt, um der vollkommenen Sättigung der Mischung mit Chloroform sicher zu sein, wiederholt kräftig durchgeschüttelt, dann die Flasche 70 Stunden hindurch in einem Thermostaten auf Brüttemperatur gehalten, zwischendurch öfters geschüttelt. Nach Ablauf dieser Zeit wird die Mischung des Hauptversuches einige Minuten lang gekocht, dann zuerst durch Leinwand, nachher durch Papier colirt. Die Mischung des Controlversuches wird ebenfalls filtrirt. Die beiden Flüssigkeiten werden zuerst auf freiem Feuer, dann auf dem Wasserbad ziemlich stark eingedampft, auf 200 ccm in Messkolben aufgefüllt. Da es nicht möglich war, beide Lösungen sofort vollständig zu verarbeiten, wurden dieselben in Glasstöpselflaschen gefüllt, und durch Zusatz einiger Tropfen Chloroform vor dem Verderben geschützt, A ist klar, fluorescent, durchsichtig, B etwas trüb und grünlich.

An den beiden Lösungen wurden folgende quantitative Bestimmungen ausgeführt.

Trockenrückstand.

20 ccm von A lieferten (bei 115° bis zur Gewichtsconstanz getrocknet) 0,804 g Trockenrückstand, worin 0,104 g Aschenbestandtheile und 0,700 g organische Substanz.

20 ccm von B lieferten 0,4339 g Trockenrückstand, worin 0,089 g Aschenbestandtheile und 0,3445 g organische Substanz.

N-Bestimmung (nach Kjeldahl).

100 ccm von A enthalten 0,0425 g N.

100 ccm von B 0,0129 g N.

Xanthinkörper.

20 ccm von A mit NH_3 gefällt, filtrirt, das Filtrat mit 3procentiger Lösung von Argent. nitric. gefällt, liefern einen Niederschlag.

20 ccm von B mit NH_3 zersetzt, filtrirt, mit 3procentiger Lösung von NO_3Ag zersetzt liefern fast keinen Niederschlag.

Das bestätigt die Angabe von Salkowski, dass in dem Controlversuche die Xanthinkörper in latenter Form enthalten sind, d. h. der in Lösung gegangene Antheil der Xanthinkörper war im Controlversuch nicht direct fällbar durch ammoniakalische Silberlösung, sondern erst nachdem die Lösung vor dem Silberzusatz mit verdünnter Schwefelsäure oder Salpetersäure gekocht war. Vielleicht, sagt Salkowski, beruht diese Latenz auf der Gegenwart gewisser Substanzen, welche die Fällbarkeit der Xanthinkörper durch Silberlösung beeinträchtigen, ja vollkommen aufheben. Salkowski selbst hat vor einer Reihe von Jahren diese

Eigenschaft am Glutin gefunden. Vielleicht giebt es auch andere stickstoffhaltige oder stickstofffreie Substanzen, die in derselben Richtung wirken. Indessen ist Salkowski selbst schon der Meinung, dass diese Erklärung zwar eine sehr naheliegende, aber nicht die einzig denkbare ist. Er sagt[1]): „Man könnte sich auch vorstellen, dass es lösliche Zwischenprodukte zwischen dem Nuclein und den Xanthinkörpern gäbe, welche erst durch Kochen mit Säure gespalten werden. Es ist immerhin auffällig, dass die mit Silberlösung versetzten Auszüge der Hefe auch nicht die geringste Neigung zur Abscheidung eines Silberniederschlages zeigten, dass sie durchaus kein opakes Ansehen zeigten, sondern vollkommen klar blieben. Bei künftiger Untersuchungen wird man die Möglichkeit der Existenz derartiger Zwischenstufen im Auge zu behalten haben“[2]).

In der That hat einige Jahre später Hammarsten[3]) im Pankreas ein in Wasser lösliches Nucleoproteid gefunden, welches mit Silberlösung direct keinen Niederschlag giebt, sondern erst nach dem Kochen mit Säuren, wobei sich aus dem Nucleoproteid ein Xanthinkörper, Guanin, abspaltet. Dadurch gewinnt die Möglichkeit, dass bei der „Latenz“ auch solche Zwischenprodukte in Frage kommen, eine starke Stütze.

Aber Xanthinkörper oder Xanthinbasen des thierischen Organismus (Hypoxanthin, Xanthin, Guanin, Paraxanthin, Heteroxanthin, Adenin, wozu in neuerer Zeit von Balke noch das Episarkin hinzugefügt ist) haben die gemeinsame Eigenschaft, aus der ammoniakalisch gemachten Lösung durch ammoniakalische Silberlösung so gut wie vollständig gefällt zu werden. Auch kommt ihnen andererseits unter den hier in Betracht kommenden Körpern diese Eigenschaft allein zu mit Ausnahme etwa der Harnsäure, die leicht auszuschliessen ist.

Die Fällbarkeit der Xanthinbasen durch Silberlösung ermöglicht es, ihre Quantität in einer Lösung zu bestimmen, welche nur eine Xanthinbase enthält.

Nach den Ausführungen von E. Salkowski ist es indessen auch angängig, die Quantität der Xanthine summarisch zu be-

[1]) Pflüger's Archiv. Bd. IV. S. 95. 1871.
[2]) Zeitschr. f. physiol. Chem. XIII. S. 533. 1889.
[3]) Zeitschr. f. physiol. Chem. XIX. S. 28.

stimmen, wenn mehrere derselben in der Lösung vorhanden sind, indem man den Silberniederschlag darstellt, den Silbergehalt feststellt und auf Hypoxanthinsilber, bezw. Hypoxanthin umrechnet.

Ein Hinderniss für diese Berechnung ist anscheinend der Umstand, dass der Silbergehalt dieser Niederschläge ein verschiedener ist, allein in allen diesen Verbindungen kommt auf 2 Atome Silber 1 Molekül des Xanthinkörpers, wie nachstehende Zusammenstellung zeigt:

$C_5H_4N_4OAg_2O$ Hypoxanthinsilber,
$C_5H_4N_4O_2Ag_2O$ Xanthinsilber,
$C_5H_5N_5Ag_2O$ Adeninsilber,
$C_5H_5N_5OAg_2O$ Guaninsilber.

Da es nun für diese Bestimmungen zunächst gleichgültig ist, welcher von den Xanthinkörpern vorhanden ist, so steht nichts im Wege, die gefundene Quantität Silber auf einen derselben zu berechnen, wozu Salkowski eben das Hypoxanthin, als in den Organen im Allgemeinen am reichlichsten vorkommend wählte. Die Ausführung der Bestimmung geschah nach den Angaben Salkowski's[1]) folgendermaassen:

Da im Hauptversuche kein latentes Hypoxanthin vorhanden ist, so wurden 20 ccm der vom Hauptversuch stammenden Lösung direct mit NO_3Ag gefällt. Die 20 ccm vom Controlversuche habe ich mit destillirtem Wasser auf 100 ccm verdünnt, und 10 ccm verdünnte Schwefelsäure hinzugesetzt, dann $\frac{1}{4}$ Stunden in Kolben unter Ersatz des Verdampfenden gekocht, gegen Ende etwas eingekocht, dann wie beim anderen Versuche verfahren, d. h. mit NH_3 gefällt, filtrirt; das Filtrat mit $AgNO_3$ gefällt, der Silberniederschlag ausgewaschen bis zum völligen Verschwinden der Silber- und Chlorreaction im Waschwasser. (Eine Probe desselben trübt sich nicht beim Ansäuern mit NO_3Ag; die mit Salpetersäure angesäuerte Flüssigkeit bleibt sowohl bei Zusatz von Salzsäure, als auch anderentheils bei Zusatz von Silberlösung klar). Dann habe ich das Filter getrocknet, verascht, und die Asche in NO_3H nach dem Erkalten gelöst, und mit destillirtem Wasser stark verdünnt. Die Titrirung geschah durch eine Rhodammoniumlösung, von der 1 ccm 2,419 mg Silber entspricht. Da das Molekulargewicht des Hypoxanthins 136 ist, und da das Hypoxanthinsilber 216 Ag enthält, darf man die folgende Gleichung anstellen

$$216 : 136 = 2{,}419 : x.$$

[1]) Zeitschr. f. klin. Med. Supplement zu Bd. XVII. S. 85 und 87.

Ist x die Quantität vom Hypoxanthin, welcher 2,419 Silber entsprechen, so haben wir

$$x = \frac{2{,}419 \times 136}{216} = 1{,}52.$$

Also 1 ccm Rhodanlösung entspricht bei unserer Titrirung 1,52 mg Hypoxanthin.

Bei diesem ersten Versuche wurden zum Eintritt der Endreaction gebraucht:

a) für den Hauptversuch 11,3 ccm Rhodanlösung,

b) für den Controlversuch 5,4 ccm.

Albumosen und Pepton.

100 ccm der beiden Lösungen wurden auf dem Wasserbad bis zur Syrupconsistenz eingedampft, dann mit absolutem Alkohol extrahirt. Das alkoholische Filtrat auf dem Wasserbad eingedampft und stehen gelassen. Die mikroskopische Untersuchung zeigt in dem Hauptversuch reichliches Leucin; keins im Controlversuch. Dann wurde die alkoholische Fällung, sowie der krystallinische Rückstand des alkoholischen Filtrats in destillirtem Wasser gelöst, vereinigt, filtrirt, und auf dem Wasserbad auf ungefähr 50 ccm eingedampft. Man fällt nach dem gewöhnlichen zur Trennung von Albumosen und Pepton angewendeten Verfahren mit Ammoniumsulfat und sammelt den Niederschlag auf dem Filter, wäscht mit Ammoniumsulfatlösung nach. — Dieser Niederschlag gab in Wasser gelöst mit starker Natronlauge und Kupfersulfat im Hauptversuch deutliche Biuretreaction, im Controlversuch nur spurenweise. Das Filtrat befreit man zum Theil von Ammoniumsulfat durch wiederholtes Eindampfen und Auskrystallisiren. Um es vollständig von Ammoniumsulfat zu befreien, wurde die Lösung mit Baryumcarbonat unter Ersatz des Verdampfenden mit heissem Wasser in einer emaillirten eisernen Schale gekocht. Es wurde so lange gekocht bis die Flüssigkeit nicht mehr nach Ammoniak riecht, und eine filtrirte Probe mit Chlorbaryum keine Trübung mehr giebt. So sind wir sicher, dass alle Schwefelsäure an Baryum gebunden ist. Zur Entfernung des im Filtrat noch in kleinen Mengen vorhandenen Baryums setzt man Ammoniak und Ammoniumcarbonat hinzu, so lange noch ein Niederschlag entsteht, erwärmt und filtrirt von dem entstandenen Baryumcarbonat, am besten nach längerem Stehen ab. Das Filtrat dampft man auf dem Wasserbad auf ein geringes Volumen ein, und stellt damit die Biuretreaction an. Dieselbe fehlte absolut sowohl im Hauptversuche, wie im Controlversuche.

Bromwasserreaction.

Direct angewendet auf die beiden Flüssigkeiten ist sie für beide negativ. Wie bekannt stellt man die Bromwasserreaction so an: eine kleine Probe der Flüssigkeit wird mit Essigsäure schwach angesäuert, dann mit Bromwasser tropfenweise unter Umschütteln versetzt. Wenn die Reaction positiv ist, nimmt die Flüssigkeit eine violette Färbung an.

Berechnet man die quantitativen Ergebnisse für 1000 g Leber, so ergiebt sich folgende tabellarische Zusammenstellung:

Aus 1000 g Leber sind in Lösung gegangen	Im Controlversuch (B)	Im Hauptversuch (A)
Organische Substanz	34,45 g	70,0 g
Asche	8,9 -	10,4 -
N in N-haltigen Substanzen	2,58 -	8,5 -
Hypoxanthin	0,8208 g	1,7176 g
Albumosen	Spur	deutliche Reaction
Pepton	fehlt	fehlt
Bromwasserreaction	fehlt	fehlt.

Versuch II.

1. 100 g Kalbsleber werden mit 1000 g Chloroformwasser in einer Glasstöpselflasche bei Brüttemperatur etwa 48 Stunden lang digerirt, darauf aufgekocht, colirt, durch Papier filtrirt. Das Filtrat auf etwas weniger als 200 ccm eingedampft, auf 200 ccm in Messkolben aufgefüllt, mit einigen Tropfen Chloroform versetzt. Hauptversuch (A). Die Flüssigkeit hat dasselbe Aussehen, wie bei Versuch I.

2. 100 g von derselben Leber mit 400 g destillirtem Wasser gekocht, auf 1 Liter mit 5 ccm Chloroform in einer Glasstöpselflasche aufgefüllt, bei Brüttemperatur etwa 48 Stunden lang digerirt, darauf colirt, durch Papier filtrirt; das Filtrat eingedampft und ebenso wie bei dem Hauptversuche weiter behandelt. Controlversuch (B). Das Filtrat hat dasselbe Aussehen, wie bei dem Controlversuche des Versuchs I.

Trockenrückstand.

20 ccm von A lieferten 0,698 g Trockenrückstand (bei 115° bis zur Gewichtsconstanz getrocknet), worin 0,100 g Asche, und 0,598 g organische Substanz.

20 ccm von B lieferten 0,4645 g Trockenrückstand, worin 0,0899 Asche, und 0,3790 organische Substanz.

N-Bestimmung (nach Kjeldahl).

10 ccm von A enthalten 0,0287 g N.

10 ccm von B 0,0161 g N.

Xanthinkörper.

20 ccm von A mit NH_3 gefällt, filtrirt, das Filtrat mit NO_3Ag gefällt geben einen ziemlich starken Niederschlag.

20 ccm von B mit NH_3 gefällt, filtrirt, das Filtrat mit NO_3Ag gefällt, geben keinen Niederschlag.

20 ccm von dem Hauptversuch werden wie beim Versuche I für die Titrirung der Xanthinkörper behandelt, und es wird zum Eintritt der Endreaction 1,4 ccm Rhodanlösung gebraucht.

20 ccm von B verdünnt, mit verdünnter Schwefelsäure behandelt, gekocht, wie oben angegeben ist. Zum Eintritt der Endreaction braucht man 1,2 ccm Rhodanlösung.

Albumosen und Pepton.

100 ccm von A auf dem Wasserbad verdampft, mit Alkohol ausgezogen, der alkoholische Auszug verdunstet (Brei von Leucin). Die beiden Rückstände wie in Versuch I vereinigt, in Wasser gelöst, mit schwefelsaurem Ammoniak behandelt u. s. w., wie im Versuche I. Spur von Albumosen. Kein Pepton.

Bromwasserreaction

fehlt sowohl in A, wie in B.

Die quantitativen Ergebnisse waren, berechnet für 1000 g Leber, folgende:

Aus 1000 g Leber sind in Lösung gegangen	Im Controlversuch (B)	Im Hauptversuch (A)
Organische Substanz	37,9 g	59,8 g
Asche	8,55 -	10,0 -
N in N-haltigen Substanzen	3,22 -	5,74 -
Hypoxanthin	0,1824 g	0,2128 g
Albumosen	Spur	Spur
Pepton	fehlt	fehlt
Bromwasserreaction	fehlt	fehlt.

Versuch III.

1. 100 g Kalbsleber werden mit 1000 ccm Chloroformwasser in einer Glasstöpselflasche etwa 50 Stunden lang bei Brüttemperatur digerirt, darauf aufgekocht, colirt, durch Papier filtrirt. Das Filtrat auf etwas weniger, als 200 ccm eingedampft, und auf 200 ccm in Messkolben mit einigen Tropfen Chloroform aufgefüllt. Hauptversuch (A). Die Flüssigkeit enthält Spur von Glykogen.

2. 100 g von derselben Leber gekocht mit 400 ccm Wasser, dann auf 1 Liter mit 5 ccm Choroform in einer Glasstöpselflasche aufgefüllt, ebenso viel wie A, bei Brüttemperatur digerirt, darauf colirt, filtrirt u. s. w., wie bei A. Controlversuch (B). Die Flüssigkeit hat ein opalescentes Aussehen, und enthält sehr viel Glykogen.

Trockenrückstand.

20 ccm von A lieferten 1,538 g Trockenrückstand, worin 0,092 Asche und 1,446 g organische Substanz.

20 ccm von B lieferten 1,4918 g Trockenrückstand, worin 0,0867 g Asche und 1,409 g organische Substanz.

N-Bestimmung (nach Kjeldahl).

10 ccm von A enthalten 0,0292 g N.

10 ccm von B 0,0084 g N.

Xanthinkörper.

20 ccm von A mit NH_3 gefällt, filtrirt, das Filtrat mit $AgNO_3$ behandelt, geben einen Niederschlag.

20 ccm von B ebenso wie A behandelt, geben keinen Niederschlag.

20 ccm von A, wie im vorigen Versuch behandelt, brauchen zum Eintritt der Endreaction 6 ccm Rhodanlösung.

20 ccm von B, verdünnt, gekocht u. s. w., brauchen 5,6 ccm Rhodanlösung.

Albumosen und Pepton.

100 ccm von A auf dem Wasserbad verdampft, mit Alkohol ausgezogen, der alkoholische Auszug verdunstet (kein Leucin), die beiden Rückstände vereinigt, in Wasser gelöst, mit Ammoniumsulfat behandelt u. s. w., wie im Versuche I, zeigen Spur von Albumosen, kein Pepton.

100 ccm von B ebenso behandelt, liefern einen alkoholischen, weisslichen, klebrigen Niederschlag. Spur von Albumosen, kein Pepton.

Bromwasserreaction

fehlt in den beiden Versuchen.

Berechnet man die bei den quantitativen Bestimmungen erhaltenen Resultate auf 1000 g Leber, so ergiebt sich Folgendes:

Aus 1000 g Leber sind in Lösung gegangen	Im Controlversuch (B)	Im Hauptversuch (A)
Organische Substanz	140,91 g [1])	144,61 g
Asche	8,67 -	9,28 -
N in N-haltigen Substanzen	1,68 -	5,04 -
Hypoxanthin	0,8912 g	0,912 g
Albumosen	Spur	Spur
Pepton	fehlt	fehlt
Bromwasserreaction	fehlt	fehlt.

Versuch IV.

1. 100 g Kalbsleber werden so, wie in den vorigen Versuchen mit 1000 ccm Chloroformwasser etwa 60 Stunden lang digerirt, darauf aufgekocht, colirt, durch Papier filtrirt. Das Filtrat eingedampft und auf 200 ccm in Messkolben mit einigen Tropfen Chloroform aufgefüllt. Hauptversuch (A).

2. 100 g von derselben Leber gekocht mit 400 ccm Wasser, dann auf 1 Liter mit 5 ccm Chloroform aufgefüllt, ebenso wie beim Hauptversuche, digerirt, u. s. w. Controlversuch (B).

Trockenrückstand.

20 ccm von A lieferten 0,641 g Trockenrückstand, worin 0,1084 g Asche und 0,5326 g organische Substanz.

[1]) Bezüglich der organischen Substanz und Asche scheint ein Versehen vorgefallen zu sein.

20 ccm von B lieferten 0,3762 g Trockenrückstand, worin 0,0888 g Asche und 0,2874 g organische Substanz.

N-Bestimmung (nach Kjeldahl).

10 ccm von A enthalten 0,0364 g N.

10 ccm von B 0,014 g N.

Xanthinkörper.

20 ccm von A mit NH_3 gefällt, filtrirt, das Filtrat mit $AgNO_3$ behandelt, geben einen Niederschlag.

20 ccm von B ebenso behandelt geben keinen Niederschlag.

20 ccm von A in der gewöhnlichen Weise behandelt, brauchen zum Eintritt der Endreaction 11,8 ccm Rhodanlösung.

20 ccm von B, behandelt wie im vorigen Versuch, brauchen 8,6 ccm Rhodanlösung.

Albumosen und Pepton.

100 ccm von A auf dem Wasserbad verdampft, mit Alkohol ausgezogen, der alkoholische Auszug verdunstet (Brei von Leucin); die beiden Rückstände vereinigt, im Wasser gelöst, mit Ammoniumsulfat behandelt u. s. w., wie in Versuch I, zeigen Spur von Albumosen, kein Pepton.

100 ccm von B ebenso behandelt, liefern keine Albumosen, und kein Pepton.

Bromwasserreaction

fehlt in den beiden Versuchen.

Die quantitativen Ergebnisse, berechnet für 1000 g Leber, waren folgende:

Aus 1000 g Leber sind in Lösung gegangen	Im Controlversuch (B)	Im Hauptversuch (A)
Organische Substanz	28,74 g	53,26 g
Asche	8,88 -	10,84 -
N in N-haltigen Substanzen	2,8 -	7,28 -
Hypoxanthin	1,31 -	1,79 -
Albumosen	fehlt	Spur
Pepton	fehlt	fehlt
Bromwasserreaction	fehlt	fehlt.

In den beiden folgenden Versuchen wollte ich sehen, ob die Produkte der pankreatischen Verdauung gleiche sind wie jene, die von der Autodigestion bewirkt werden. So habe ich in einem Versuche die gewöhnlichen Vorgänge eintreten lassen, in dem anderen durch Zusatz von Pankreaspulver eine pankreatische Digestion angestellt. Natürlich habe ich in diesem zweiten Versuche vorher durch Kochen das Enzym vernichtet, und so die reine Wirkung des Pankreaspulvers bekommen.

Versuch V.

100 g Kalbsleber werden mit 1000 ccm Chloroformwasser versetzt, und in einer Glasstöpselflasche bei Brüttemperatur etwa 68 Stunden lang digerirt. Darauf aufgekocht, colirt, durch Papier filtrirt. Das Filtrat in der gewöhnlichen Weise eingedampft, und auf 200 ccm in Messkolben mit einigen Tropfen Chloroform aufgefüllt. Hauptversuch (A).

100 g von derselben Leber wurden mit 400 g Wasser gekocht, dann auf 1 Liter mit 5 ccm Chloroform aufgefüllt. Der Mischung werden 2 g Pankreaspulver[1]) hinzugesetzt, dann bei Brüttemperatur in einer Glasstöpselflasche eben so lange digerirt und weiter behandelt. Controlversuch (B).

Trockenrückstand.

20 ccm von A lieferten 0,568 g Trockenrückstand, worin 0,095 g Asche und 0,472 g organische Substanz.

20 ccm von B lieferten 1,2064 g Trockenrückstand, worin 0,1 g Asche und 1,1064 g organische Substanz.

N-Bestimmung (nach Kjeldahl).

100 ccm von A enthalten 0,0287 g N, 10 ccm von B 0,0574 g N.

Xanthinkörper.

20 ccm von A mit NH_3 gefällt, filtrirt, das Filtrat mit $AgNO_3$ behandelt, geben einen Niederschlag.

20 ccm von B ebenso behandelt geben nur eine Spur von Niederschlag.

20 ccm von A wie in den vorigen Versuchen behandelt, brauchen zum Eintritt der Endreaction 13,3 ccm Rhodanlösung.

20 ccm von B in der gewöhnlichen Weise behandelt, brauchen zum Eintritt der Endreaction 12 ccm.

Albumosen und Pepton.

100 ccm von A auf dem Wasserbad verdampft, mit Alkohol ausgetragen, der alkoholische Auszug verdunstet (viel Leucin); die beiden Rückstände vereinigt, in Wasser gelöst, mit Ammoniumsulfat behandelt u. s. w. zeigen keine Albumosen und kein Pepton.

100 ccm von B auf dem Wasserbad verdampft, mit Alkohol ausgezogen, liefern sehr viel Niederschlag. Der verdunstete alkoholische Auszug giebt viel Leucin. Mit der gewöhnlichen Verarbeitung bekommt man starke Reaction von Albumosen und von Pepton.

Bromwasserreaction

fehlt in A, ist deutlich in B.

Wenn wir die quantitativen Ergebnisse auf 1000 g Leber berechnen, bekommen wir die folgende tabellarische Zusammenstellung:

[1]) Präparat aus der Sammlung, aus Rinderpankreas nach Kühne dargestellt.

Aus 1000 g Leber sind in Lösung gegangen	Im Controlversuch (B) mit Pankreaspulver	Im Hauptversuch (A)
Organische Substanz	110,64 g	47,2 g
Asche	10,0 -	9,0 -
N in N-haltigen Substanzen	11,48 -	5,74 -
Hypoxanthin	1,82 -	2,02 -
Albumosen	vorhanden	fehlt
Pepton	vorhanden	fehlt
Bromwasserreaction	vorhanden	fehlt.

Versuch VI.

1. 100 g Kalbsleber werden mit 1000 ccm Chloroformwasser versetzt und in einer Glasstöpselflasche bei Brüttemperatur etwa 68 Stunden lang digerirt. Darauf aufgekocht, colirt, durch Papier filtrirt. Das Filtrat in der gewöhnlichen Weise eingedampft und auf 200 ccm in Messkolben mit einigen Tropfen Chloroform aufgefüllt. Hauptversuch (A).

2. 100 g von derselben Leber werden mit 400 g Wasser gekocht, dann auf 1 Liter mit 5 ccm Chloroform aufgefüllt. Zu der Mischung werden 2 g Pankreaspulver hinzugesetzt, dann bei Brüttemperatur in einer Glasstöpselflasche eben so lange wie A digerirt und weiter behandelt. Controlversuch (B).

Trockenrückstand.

10 ccm von A lieferten 0,3466 g Trockenrückstand, worin 0,0988 Asche, und 0,2878 organische Substanz.

10 ccm von B lieferten 0,801 g Trockenrückstand, worin 0,0619 Asche und 0,7306 g organische Substanz.

N-Bestimmung (nach Kjeldahl).

10 ccm von A enthalten 0,0336 g N, 10 ccm von B 0,098.

Xanthinkörper.

20 ccm von A mit NH_3 gefällt, filtrirt, das Filtrat mit $AgNO_3$ behandelt, geben einen Niederschlag.

20 ccm von B ebenso behandelt liefern eine Spur von Niederschlag.

20 ccm von A mit dem gewöhnlichen Verfahren behandelt, für die quantitative Bestimmung der Xanthinkörper brauchen zum Eintritt der Endreaction 6,6 ccm Rhodanlösung.

20 ccm von B in der gewöhnlichen Weise verarbeitet, brauchen 6,8 ccm.

Albumosen und Pepton.

100 ccm von A werden auf dem Wasserbad eingedampft, mit Alkohol ausgezogen, der alkoholische Auszug verdunstet (Anwesenheit von Leucin). Die beiden Rückstände vereinigt, in Wasser gelöst, mit Ammoniumsulfat behandelt u. s. w., bieten Spur von Albumosen, kein Pepton dar.

100 ccm von B auf dem Wasserbad eingedampft, mit Alkohol ausgezogen, liefern sehr viel Niederschlag. Der verdunstete alkoholische Auszug

giebt viel Leucin. Man verfährt weiter mit derselben Methode, und bekommt starke Reaction auf Pepton und auf Albumosen.

Bromwasserreaction

fehlt in A, ist deutlich in B.

Die quantitativen Ergebnisse waren, berechnet für 1000 g Leber, folgende:

Aus 1000 g Leber sind in Lösung gegangen	Im Controlversuch (B) mit Pankreaspulver	Im Hauptversuch (A)
Organische Substanz	147,92 g	57,56 g
Asche	12,3 -	11,76 -
N in N-haltigen Substanzen	19,6 -	6,72 -
Hypoxanthin	1,44 -	1,00 -
Albumosen	vorhanden	Spur
Pepton	vorhanden	fehlt
Bromwasserreaction	deutlich	fehlt.

Aus diesen ersten Versuchen geht zunächst hervor, dass man für die Studien über die Autodigestion käufliche Kalbsleber anwenden kann, wenn sie bald, d. h. einige Stunden nach dem Schlachten des Thieres in Anwendung gezogen wird. Ich habe in meinen Versuchen dieselben Resultate, wie Salkowski bei Anwendung von dem eben getödteten Thier (Hund, Kaninchen) entnommener Leber bekommen. Im Hauptversuche waren erheblich mehr organische Substanz und N in Lösung gegangen als im Controlversuche. Im Hauptversuche waren die Xanthinkörper in „manifester Form“ vorhanden, im Controlversuch in „latenter“. Im Hauptversuche war ziemlich viel Leucin, im Controlversuche keins.

Ferner kann man aus den Versuchen V und VI schliessen, dass die Autodigestion nicht von pankreatischem Ferment (Trypsin) abhängt. Bei der Pankreasverdauung ist eine doppelt so grosse Quantität stickstoffhaltiger Substanz in Lösung gegangen, als bei der Digestion mit Chloroformwasser. Dieser Unterschied könnte vielleicht darauf beruhen, dass in den Mischungen der Leber mit Chloroformwasser weniger eiweisslösendes und spaltendes Ferment vorhanden war, als in den mit Pankreaspulver versetzten. Allein es sind auch qualitative Unterschiede vorhanden. Bei der Digestion mit Chloroformwasser fehlt regelmässig das Pepton; Albumosen sind nur in Spuren vorhanden, fehlten sogar einmal (Versuch V). In den Fällen, in denen ich Albumosen fand, erhielt ich auch fast jedesmal bei dem Controlversuche

positive Biuretreaction. Also kann man wohl sagen, dass im Allgemeinen die Anwesenheit der Albumosen in dem Hauptversuch unabhängig ist von der Wirkung des Enzym, welches die beobachteten Veränderungen bewirkt. Es ist ferner bekannt, dass bei der pankreatischen Verdauung immer die Bromwasserreaction vorhanden ist. Sie war auch vorhanden in 2 Versuchen mit Pankreasdigestion, in den 6 Fällen von Autodigestion fehlte sie vollständig[1]). Ein fernerer sehr wichtiger Unterschied ist der, dass die durch Autodigestion erhaltenen Lösungen die Xanthinbasen in manifester Form enthalten, die durch Trypsin-(Pankreatin)-Wirkung erhaltenen dagegen in latenter. Nach alledem kann ich mich nur der Ansicht von Schwiening anschliessen, dass, entgegen der von Neumeister ausgesprochenen Meinung, die bei der Autodigestion beobachteten Wirkungen von einem von den Leberzellen selbst bereiteten, löslichen, specifischen, eiweissspaltenden Ferment herrühren, nicht aber von Trypsin, welches in die Leber gelangt ist.

Um zu sehen, ob das Chloroform beim Studium der Autodigestion durch andere Mittel ersetzt werden könne, habe ich zuerst Versuche mit Fluornatrium angestellt.

Versuch VII.

1. 100 g Kalbsleber werden mit 1 Liter 1 procentiger Fluornatriumlösung versetzt, bei Brüttemperatur in einer Glasstöpselflasche etwa 68 Stunden lang digerirt, darauf aufgekocht, colirt, filtrirt. Das Filtrat ebenso wie bei den anderen Versuchen eingedampft, und auf 200 ccm in Messkolben aufgefüllt. Hauptversuch (A I).

2. 100 g von derselben Kalbsleber werden mit 1 Liter Chloroformwasser versetzt und dann wie die vorige Portion digerirt und weiter behandelt. Hauptversuch (A II).

3. 100 g von derselben Kalbsleber werden mit 400 g Wasser gekocht, dann auf 1 Liter mit 5 ccm Chloroform aufgefüllt und bei Brüttemperatur in einer Glasstöpselflasche ebenso lang digerirt. Darauf colirt, filtrirt. Das Filtrat eingedampft und auf 200 ccm in Messkolben mit einigen Tropfen Chloroform aufgefüllt. (Controlversuch.)

Trockenrückstand.

10 ccm von dem Hauptversuch I lieferten 0,7475 g Trockenrückstand, worin 0,4881 g Asche und 0,2894 organische Substanz.

10 ccm von dem Hauptversuch II lieferten 0,3659 g Trockenrückstand, worin 0,0680 g Asche und 0,3009 g organische Substanz.

[1]) Auf diesen Punkt komme ich im Folgenden zurück.

10 ccm von dem Controlversnch lieferten 0,1589 g Trockenrückstand, worin 0,0314 g Asche und 0,1279 g organische Substanz.

N-Bestimmung (nach Kjeldahl).

10 ccm vom Hauptversuche I enthalten 0,0378 g N.

10 ccm vom Hauptversuche II enthalten 0,042 g N.

10 ccm vom Controlversuche enthalten 0,0168 g.

Xanthinkörper.

20 ccm vom Hauptversuche I mit NH^3 gefällt, filtrirt, das Filtrat mit NO_3Ag behandelt, geben einen Niederschlag.

20 ccm vom Hauptversuche II ebenso behandelt, lieferten auch einen Niederschlag.

20 ccm vom Controlversuche ebenso behandelt, lieferten sehr wenig Niederschlag.

Die quantitative Bestimmung geht verloren.

Albumosen und Pepton.

100 ccm vom Hauptversuche I werden auf dem Wasserbad eingedampft, mit Alkohol ausgezogen, der alkoholische Auszug verdunstet (Brei von Leucin und Tyrosin). Die beiden Rückstände vereinigt, in Wasser gelöst und weiter behandelt, sowie in den vorigen Versuchen angegeben ist, zeigen deutliche Reaction von Albumosen, kein Pepton.

100 ccm vom Hauptversuche II werden auf dem Wasserbad eingedampft, mit Alkohol extrahirt, der alkoholische Auszug verdunstet (Brei von Leucin und Tyrosin). Die beiden Rückstände vereinigt, im Wasser gelöst u. s. w., zeigen deutliche Reaction von Albumosen und kein Pepton.

100 ccm vom Controlversuche ebenso behandelt, geben deutliche Reaction an Albumosen, keine Reaction am Pepton.

Bromwasserreaction.

Ist sehr deutlich in dem Hauptversuche I wie in dem Hauptversuche II, sowie im Controlversuche.

Berechnet man die quantitativen Ergebnisse für 1000 g Leber, so ergiebt sich folgende tabellarische Zusammenstellung:

Aus 1000 g Leber sind in Lösung gegangen	Im Controlversuch (B)	Im Hauptversuch (A II) mit Chloroform	Im Hauptversuch (A I) mit Fluornatrium
Organische Substanz	25,5 g	60,18 g	57,88 g
Asche	6,28 -	13,0 -	(91,62 -)[1]
N in N-haltigen Substanzen	3,36 -	8,4 -	7,56 -
Albumosen	vorhanden	vorhanden	vorhanden
Pepton	fehlt	fehlt	fehlt
Bromwasserreaction	vorhanden	vorhanden	vorhanden.

[1]) nur scheinbar, durch das nicht ganz lösliche Fluornatrium verursacht.

Versuch VIII.

1. 100 g Kalbsleber werden mit 1 Liter 1procentiger Fluornatriumlösung gemischt, bei Brüttemperatur etwa 67 Stunden digerirt, darauf aufgekocht, colirt, filtrirt. Das Filtrat eingedampft, und auf 200 ccm in Messkolben aufgefüllt. Hauptversuch (A I).

2. 100 g von derselben Kalbsleber werden mit 1 Liter Chloroformwasser versetzt, ebenso lange digerirt, und weiter behandelt, wie der vorige Versuch. Hauptversuch (A II).

3. 100 g von derselben Kalbsleber werden mit 200 g Wasser gekocht, dann auf 1 Liter mit 5 ccm Chloroform aufgefüllt, dann weiter behandelt wie die beiden vorigen Versuche. Controlversuch (B).

Trockenrückstand.

10 ccm von A I lieferten 0,767 g Trockenrückstand, worin 0,2615 g Asche und 0,3075 organische Substanz.

10 ccm von A II lieferten 0,3965 g Trockenrückstand, worin 0,071 g Asche und 0,3275 g organische Substanz.

10 ccm von B lieferten 0,1945 g Trockenrückstand, worin 0,046 g Asche und 0,1485 g organische Substanz.

N-Bestimmung (nach Kjeldahl).

10 ccm vom Hauptversuche I enthalten 0,0322 g N; 10 ccm vom Hauptversuche II 0,0392 g N; 10 ccm vom Controlversuche 0,0112 g N.

Xanthinkörper.

20 ccm vom Hauptversuch I mit NH_3 gefällt, filtrirt, mit NO_3Ag behandelt, geben einen Niederschlag.

Einen Niederschlag geben auch 20 ccm vom Hauptversuch II, ebenso behandelt.

Im Gegentheil 20 ccm vom Controlversuch, in derselben Weise behandelt, geben sehr wenig Niederschlag.

Die quantitative Bestimmung wurde nicht ausgeführt.

Albumosen und Pepton.

100 ccm vom Hauptversuch I, ebenso behandelt wie in den vorigen Versuchen angegeben ist, zeigen Spur von Albumosen, kein Pepton.

100 ccm vom Hauptversuch II, in derselben Weise behandelt, zeigen auch Spur von Albumosen und kein Pepton.

100 g vom Controlversuche, mit demselben Verfahren bearbeitet, geben deutliche Reaction an Albumosen, keine Reaction am Pepton.

Bromwasserreaction.

Sie ist deutlich im Hauptversuch I, fehlt in dem Hauptversuch II und in dem Controlversuch.

Die quantitativen Ergebnisse waren, berechnet für 1000 g Leber, folgende:

Aus 1000 g Leber sind in Lösung gegangen	Im Controlversuch (B)	Im Hauptversuch (A II) mit Chloroform	Im Hauptversuch (A I) mit Fluornatrium
Organische Substanz	29,7 g	69,9 g	61,1 g
Asche	9,2 -	14,2 -	(92,3 -)
N in N-haltigen Substanzen	2,24 -	7,84 -	6,44 -
Albumosen	deutliche Reaction	Spur	Spur
Pepton	fehlt	fehlt	fehlt
Bromwasserreaction	fehlt	fehlt	deutlich.

Wenn wir einen Blick auf die Tabelle werfen, sehen wir, dass die Fluornatriumlösung zur Erkennung der fermentativen Prozesse einen geringeren Werth hat, als das Chloroformwasser. Erstens scheint das Fluornatrium auf die chemischen Umsetzungen, die von unbekannten Enzymen bewirkt werden, ein wenig störend einzuwirken. Man findet nehmlich bei Lebern, die mit Fluornatriumlösung digerirt sind, weniger organische Substanz, als bei den mit Chloroformwasser digerirten. Dieses Minus wiederholt sich bei der Bestimmung des Stickstoffgehaltes. Ferner stört das Fluornatrium manche Manipulationen, die zum Studium der fermentativen Prozesse nöthig sind, z. B. die quantitative Bestimmung der in Lösung gegangenen Aschenbestandtheile. Bei der N-Bestimmung nach Kjeldahl ist die Gegenwart von Fluorwasserstoffsäure mindestens unerwünscht. Deshalb glaube ich, dass das Fluornatrium nicht gut verwendbar ist, obwohl es andererseits die Sicherheit gewährt, dass keine Fäulnissprozesse eintreten, und dass es die Wirkung der Enzyme nicht absolut beeinträchtigt. Es hat keinen Werth, eine Methode zu suchen, um das Fluornatrium aus der Lösung zu entfernen, weil wir im Chloroform ein Mittel mit denselben Eigenschaften haben, das auf dem Wasserbade leicht entfernt werden kann.

Versuch IX.

1. 100 g Kalbsleber wurden mit 1 Liter Thymollösung (1 pro 1000) versetzt, in einer Glasstöpselflasche bei Brüttemperatur etwa 68 Stunden digerirt, dann aufgekocht, colirt, filtrirt u. s. w. Hauptversuch (A I).

2. 100 g von derselben Leber mit 1000 g Chloroformwasser versetzt, bei Brüttemperatur ebenso lange digerirt, gekocht, colirt u. s. w. Hauptversuch (A II).

3. 100 g von derselben Leber mit 500 g Thymollösung (1 pro 1000) gekocht, dann mit Thymollösung auf 1 Liter aufgefüllt und ebenso lange digerirt. Dann colirt, filtrirt u. s. w. Controlversuch (B).

N-Bestimmung (nach Kjeldahl).

10 ccm von A I enthalten 0,0608 g N.

10 ccm von A II 0,0378 g N.

10 ccm vom Controlversuche 0,0315 g N.

Albumosen und Pepton.

100 ccm von A I, in der gewöhnlichen Weise behandelt, zeigen Spur von Albumosen und Spur von Pepton.

100 ccm von A II, ebenso behandelt, zeigen Spur von Albumosen, kein Pepton.

100 ccm von B, ebenso behandelt, enthalten Spur von Albumosen und Spur von Pepton.

Bromwasserreaction.

Sie ist stark im Hauptversuch I, mit blauem Niederschlag, ebenso im Controlversuche; im Hauptversuch II ist sie schwach.

Die tabellarische Zusammenstellung ist folgende:

Aus 1000 g Leber sind in Lösung gegangen	Im Controlversuch (B) mit Thymol	Im Hauptversuch (A I) mit Thymol	Im Hauptversuch (A II) mit Chloroformwasser
N in N-haltigen Substanzen	6,30 g	12,16 g	7,86 g
Albumosen	Spur	Spur	Spur
Pepton	Spur	Spur	fehlt
Bromwasserreaction	stark	stark	schwach.

Versuch X.

1. 100 g Kalbsleber werden mit 1000 g Thymollösung (1 pro 1000) versetzt, in einer Glasstöpselflasche etwa 68 Stunden lang bei Brüttemperatur digerirt, dann aufgekocht, filtrirt u. s. w. Hauptversuch (A I)

2. 100 g von derselben Leber werden mit 1 Liter Chloroformwasser zersetzt, ebenso lange digerirt, gekocht, filtrirt u. s. w. Hauptversuch (A II).

3. 100 g von derselben Leber mit 500 g Thymollösung gekocht, dann mit Thymollösung auf 1 Liter aufgefüllt, ebenso lange digerirt, dann filtrirt u. s. w. Controlversuch (B).

N-Bestimmung (nach Kjeldahl).

10 ccm vom Hauptversuch I enthalten 0,0918 g.

10 ccm vom Hauptversuch II 0,0392 g.

10 ccm vom Controlversuch 0,014 g.

Albumosen und Pepton.

100 ccm vom Hauptversuch I, in der gewöhnlichen Weise behandelt, zeigen deutliche Reaction von Albumosen und Spur von Pepton.

100 ccm vom Hauptversuch II, ebenso verarbeitet, zeigen Spur von Albumosen und kein Pepton.

100 ccm vom Controlversuche, in derselben Weise behandelt, zeigen deutliche Reaction von Albumosen und Spur von Pepton.

Bromwasserreaction.

Sie ist im Hauptversuch I und im Controlversuch deutlich, im Hauptversuch II fehlt sie.

Die tabellarische Zusammenstellung ist folgende:

Aus 1000 g Leber sind in Lösung gegangen	Im Controlversuch (B) mit Thymollösung	Im Hauptversuch (A I) mit Thymollösung	Im Hauptversuch (A II) mit Chloroformwasser
N in N-haltigen Substanzen	2,8 g	10,36 g	7,84 g
Albumosen	deutlich	deutlich	Spur
Pepton	Spur	Spur	fehlt
Bromwasserreaction	deutlich	deutlich	fehlt.

In den beiden vorigen Versuchen war Fäulniss eingetreten; sie war schon durch den Geruch zu erkennen und wurde durch die angelegten Culturen bestätigt. Es scheint also, dass die Quantität des im Wasser löslichen Thymols nicht genügend ist, um die Leber vor Fäulniss zu schützen. Andererseits konnte man auch keinen Alkohol zur Lösung des Thymols anwenden, weil die Anwesenheit desselben leicht zu Irrthümern bei der Beurtheilung der Wirkungen der fermentativen Prozesse hätte führen können. Also ist das Thymol für diese Studien nicht brauchbar. In diesen Versuchen ist die Verschiedenheit der Wirkung der Bakterien von der der Enzyme bei der Autodigestion gut zu constatiren. In der mit Thymol digerirten Portion ist 1½mal soviel Stickstoff in Lösung gegangen, als beim Benutzen von Chloroformwasser. Ferner fand ich in 2 Versuchen mit Thymol in der Lösung Pepton, welches beim Chloroformversuche stets fehlte; ebenso erhielt ich im ersten Falle immer Bromwasserreaction, im zweiten im Allgemeinen nicht[1]).

Es schien mir nicht zweckmässig, die Versuche noch auf andere Desinfectionsmittel auszudehnen. Die bekanntesten haben gleiche oder noch grössere Nachtheile, als das Fluornatrium. Es ist also am praktischsten, sich bei diesen Untersuchungen auf die Anwendung von Chloroformwasser zu beschränken. Wichtig scheint es mir, darauf aufmerksam zu machen, dass bei den Versuchen, die Salkowski und Schwiening anstellten, die Veränderungen nicht dem Chloroform zugeschrieben werden können, da ja auch bei Anwendung von Fluornatrium dieselben Resultate, wenn auch in etwas geringerem Maasse, sich ergeben haben.

[1]) Bezüglich der Ausnahmen verweise ich auf den Schluss meiner Arbeit.

Versuch XI.

1. 100 g Kalbsleber werden mit 1 Liter Chloroformwasser versetzt, dann 1 ccm Salzsäure (officinelle von 1,12 spec. Gewicht) hinzugesetzt und bei Brüttemperatur in einer Glasstöpselflasche etwa 70 Stunden lang digerirt. Während der Digestion wurde die Säurereaction schwächer. Es wurde daher noch zweimal je 1 ccm Salzsäure (mit 9 ccm Wasser verdünnt) zugesetzt, im Ganzen also 3 ccm officinelle Salzsäure = 3,36 g = 0,84 HCl. Dann mit Na_2CO_3 alkalisirt, gekocht und während der Kochung neutrale Reaction durch Na_2CO_3 erhalten, sodann weiter behandelt in der gewöhnlichen Weise. Versuch A.

2. 100 g von derselben Leber werden mit 1 Liter Chloroformwasser versetzt, dann bei Brüttemperatur ebenso lange digerirt, aufgekocht u. s. w. Versuch B.

Trockenrückstand.

10 ccm von A lieferten 0,6939 g Trockenrückstand, worin 0,1379 g Asche und 0,556 g organische Substanz.

10 ccm von B lieferten 0,282 g Trockenrückstand, worin 0,046 g Asche und 0,236 g organische Substanz.

N-Bestimmung (nach Kjeldahl).

10 ccm von A enthalten 0,0638 g N; 10 ccm von B enthalten 0,028 g.

Albumosen und Pepton.

100 ccm von A werden auf dem Wasserbad eingedampft und mit Alkohol ausgezogen. Der alkoholische Auszug verdunstet, enthält sehr viel Leucin. Die beiden Rückstände vereinigt, im Wasser gelöst, mit Ammoniumsulfat behandelt u. s. w., zeigen Spuren von Albumosen und Pepton.

100 ccm von B ebenso behandelt, enthalten Leucin, aber nicht in so grosser Menge, wie bei dem Versuche A, Spur von Albumosen aber kein Pepton.

Bromwasserreaction.

Sie ist sehr deutlich im Versuche A, man bekommt sie nur spurweise im Versuche B.

Die tabellarische Zusammenstellung ist folgende:

Aus 1000 g Leber sind in Lösung gegangen	Im Versuch A mit 0,84 pro mille HCl	Im Versuch B
Organische Substanz	111,12 g	47,2 g
Asche	27,58 -	9,2 -
N in N-haltigen Substanzen	13,16 -	5,6 -
Albumosen	Spur	Spur
Pepton	Spur	fehlt
Bromwasserreaction	deutlich	Spur.

Versuch XII.

100 g Kalbsleber werden mit 1 Liter Chloroformwasser versetzt, dann 1 ccm Salzsäure von 1,12 D hinzugesetzt. Die Säure war mit 9 ccm H_2O

verdünnt. In diesem Versuch war es nicht nöthig, während der Digestion noch Salzsäure hinzuzusetzen. Die Mischung bleibt etwa 70 Stunden lang bei Brüttemperatur mit andauernder saurer Reaction; dann wird mit Na_2CO_3 alkalinisirt, gekocht, während der Kochung mit Na_2CO_3 neutral erhalten, dann weiter behandelt. Versuch A.

100 g von derselben Leber mit 1000 ccm Chloroformwasser bei Brüttemperatur ebenso lange digerirt, dann aufgekocht, colirt, filtrirt, eingedampft u. s. w. Versuch B.

Trockenrückstand.

10 ccm von A lieferten 0,6825 g Trockenrückstand, worin 0,1829 g Asche und 0,90 g organische Substanz.

10 ccm von B lieferten 0,3406 g Trockenrückstand, worin 0,0996 g Asche und 0,2990 g organische Substanz.

N-Bestimmung (nach Kjeldahl).

10 ccm von A enthalten 0,0988 g N.

10 ccm von B enthalten 0,028 g.

Albumosen und Pepton.

100 ccm von A werden auf dem Wasserbad eingedampft und mit Alkohol extrahirt; der alkoholische Auszug verdunstet (Brei von Leucin). Die beiden Rückstände vereinigt, in Wasser gelöst u. s. w., zeigen Spur von Albumosen, kein Pepton.

100 ccm von B ebenso verarbeitet, enthalten nicht so viel Leucin, wie A, Spur von Albumosen, kein Pepton.

Bromwasserreaction.

Sie ist deutlich in den beiden Versuchen.

Die tabellarische Zusammenstellung ist folgende:

Aus 1000 g Leber sind in Lösung gegangen	Im Versuch A mit 0,28 pro mille HCl	Im Versuch B
Organische Substanz	100,10 g	59,0 g
Asche	26,90 -	11,12 -
N in N-haltigen Substanzen	11,76 -	7,0 -
Albumosen	Spur	Spur
Pepton	fehlt	fehlt
Bromwasserreaction	deutlich	deutlich.

Diese beiden Versuche geben keine entscheidenden Resultate. Es ist schwer zu sagen, ob die grösseren Zahlen, die man bei dem Leberauszuge nach Digestion mit saurer Reaction sieht, zurückzuführen sind auf stärkere Wirkung der Enzyme oder auf die Anwesenheit der Säure oder auf beide Momente zusammen. Man hätte diese Frage nur entscheiden können, wenn man ein

Mittel besässe, um die Wirkung der Enzyme aufzuheben, und dann den Auszug bei Anwesenheit der Säure bei Brüttemperatur digeriren liesse. Aber um diesen Zweck zu erreichen, haben wir kein anderes Mittel, als das Kochen, welches die Löslichkeitsverhältnisse der Gewebe für die Salzsäure modificirt und daher nicht brauchbar ist.

Es scheint mir doch, dass bei Anwesenheit von Salzsäure die Wirkung von Enzym nicht aufgehoben ist, weil in beiden mit Salzsäure digerirten Gemischen sich etwas mehr Leucin fand, als bei der Chloroformwasserdigestion. Die Anwesenheit von Leucin ist wohl richtiger auf die Wirkung der Enzyme zurückzuführen, als auf die Wirkung der Salzsäure. Es bleibt noch die Frage, ob die Anwesenheit von Säure die Wirkung des Enzyms der Autodigestion begünstigt, und in welchem Grade. Mir genügt vorläufig, die Aufmerksamkeit auf diesen Punkt, der weitere Studien verdient, gelenkt zu haben. Es ist dabei zu erinnern, dass nach den Versuchen von Schwiening die Anwesenheit von Alkali die Autodigestion stört, und zwar, wie es scheint, parallel seiner Menge.

Schliesslich noch einige Worte über die Bromwasserreaction. — Es ist bekannt, dass durch die tryptische Zersetzung der Eiweisskörper, sowie durch ihre Spaltung mittelst siedenden Barytwassers oder durch Bakterien, ausser Leucin, Tyrosin und Asparaginsäure auch ein Chromogen entsteht, welches in der mit Essigsäure angesäuerten Lösung mit Brom- oder Chlorwasser eine violette Färbung, bezw. Niederschlag giebt. Diese Substanz, welche „Tryptophan“ genannt worden ist, ist noch nicht rein dargestellt. Ich fand Tryptophanreaction bei der Pankreasdigestion der Leber und in den Versuchen, bei welchen Leber mit Thymollösung digerirt worden war. Da diese Mischungen Fäulnissgeruch zeigten und die Gegenwart von Bakterien durch Impfung auf Gelatine nachweisbar war, so konnte die Entstehung des Tryptophans in diesen Fällen wohl von der Fäulniss abgeleitet werden. Doch schien es mir wünschenswerth, diesen Sachverhalt noch etwas weiter zu erforschen.

In meinem ersten Versuche kochte ich 50 g Leber in 500 ccm Wasser; dann wurde filtrirt und auf ungefähr 80 ccm eingedampft. Dieser Auszug gab keine Bromwasserreaction. 50 g von derselben

Leber wurden mit 500 ccm Wasser bei Zimmertemperatur bis zum nächsten Tage stehen gelassen, dann gekocht, filtrirt, eingedampft. Das Filtrat zeigte Bromwasserreaction.

Dieselben Versuche wiederholte ich ebenso mit der Leber, die ich im Versuche X benutzt hatte. Den Theil der Leber, den ich der Fäulniss überlassen hatte, habe ich zweimal untersucht. Einmal nach 24, einmal nach 48 Stunden. Bei letzterer Untersuchung fand ich stärkere Bromwasserreaction, als nach 24 Stunden. Am ersten Tage, d. h. bei der frischen Leber, fehlte sie ganz. Dagegen lieferten 50 g der zu dem Versuch VII verwendeten Leber, ebenso behandelt, positive Reaction mit Bromwasser und dem entsprechend wurde dieselbe sowohl im Hauptversuch (mit Chloroform), als auch im Versuch mit Fluornatrium, und ebenso im Controlversuch gefunden.

Ebenso fand sich Tryptophan nachweisbar präformirt in der Leber bei Versuch XII; auch für Versuch IX ist dies wohl anzunehmen.

Dass die Leber in manchen Fällen Tryptophan enthält, kann nicht Wunder nehmen: man kann sich vorstellen, dass es bei der Resorption der Produkte der Trypsinverdauung im Darm in die Leber gelangt und in dieser verbleibt. Eine etwa nach der Entnahme der Leber schon stattgehabte Fäulniss ist wohl auszuschliessen, da in diesen Fällen nicht mehr, wie 3 Stunden, nach dem Schlachten des Thieres verflossen waren.

Eben so wenig kann man annehmen, dass das Tryptophan ein Produkt der Autodigestion sei, da es in der überwiegenden Mehrzahl der Fälle fehlte. Es fehlt also bei der Autodigestion nicht allein das Pepton, sondern auch ein weiteres, wichtiges und constantes Produkt der Trypsinwirkung, das Tryptophan, und es ist daher nicht angängig, die Autodigestion mit der Trypsinwirkung zu identificiren oder von Spuren vorhandenen Pankreasfermentes abzuleiten. Sie ist ein Prozess für sich; das Enzym stammt aus den Zellen der Leber selbst.

Jedenfalls habe ich bei der Autodigestion nur Tryptophan gefunden, wenn die Fäulniss schon im Spiele war (Versuch IX und X), oder wenn sich schon vor Eintritt der Autodigestion Tryptophan in der Leber fand. In den anderen Fällen fehlte es gänzlich.

Es ist also nicht anzunehmen, dass das Tryptophan ein Produkt der Autodigestion ist. Es fehlt daher diese wichtige Grundlage für die Hypothese, dass die fermentativen Prozesse in den Organen auf eine pankreatische Digestion zurückzuführen sind.

XVI.

Kleinere Mittheilungen.

1.

Ueber die Entstehung falscher Darmdivertikel [1]).

Von Dr. David Hansemann,
Privatdocenten an der Universität und Prosector am Krankenhaus im Friedrichshain zu Berlin.

Bekanntlich hat man im Gegensatz zu den angebornen Divertikeln am Darm die erworbenen als falsche Divertikel bezeichnet, weil sie nicht aus allen Schichten der Darmwand gebildet seien. Diese Unterscheidung stimmt nicht, wie das schon vielfach hervorgehoben wurde, für alle erworbenen Divertikel am Darm, sondern man muss unterscheiden zwischen denjenigen, die eine erworbene umschriebene Ausstülpung des Darms darstellen, und denjenigen, die einen herniösen Durchtritt der Schleimhaut der Submucosa durch die Musculatur bedeuten. Die ersteren kommen vorzugsweise am Dickdarm vor, können aber durch Zufälligkeiten auch am Dünndarm entstehen. So beschreibt Birch-Hirschfeld (Lehrbuch. 4. Aufl. 1895. S. 656) Tractionsdivertikel durch narbig geschrumpfte Züge im Mesenterium. In der Sammlung im Krankenhaus im Friedrichshain bewahre ich 2 Präparate (No. I 14 und I 475), wo durch Tumoren an der äusseren Wand des Dünndarms umfangreiche Divertikel entstanden sind. Der erste Fall betrifft ein etwa hühnereigrosses Angiom, der andere ein eben so grosses Myom. Dahin würden auch die von Neumann (Archiv für Heilkunde. 1870. S. 200) und später von Nauwerck (Ziegler's Beiträge. Bd. 12. 1893. S. 28) beschriebenen Divertikel zu zählen sein, die durch Zug eines Nebenpankreas zu Stande kommen. Ich selbst sah ein ganz gleiches Divertikel, mit einem Neben-

[1]) Nach einer Demonstration in der Medicinischen Gesellschaft am 15. Januar 1896.

pankreas an der Spitze, am oberen Abschnitt des Jejunums eines 14jährigen Knaben.

Die sogenannten falschen Divertikel am Dünndarm sind schon lange bekannt. In Baillie's Anatomie des krankhaften Baues aus dem Jahre 1820 findet sich auf S. 117 ein Zusatz von Sömmerring, in dem kleine umschriebene Höckerchen am Darm beschrieben sind, die offenbar solche Divertikel waren. Rokitansky beschreibt diese Divertikel, was ich ganz correct finde, unter den Schleimhauthernien (Lehrbuch. Bd. III. 1861. S. 185). Auch in den Lehrbüchern von Förster (1863. S. 101), Klebs (1868. Bd. I. S. 272), Birch-Hirschfeld (a. a. O.), Orth (Bd. I. S. 881) u. A. werden die Divertikel mehr oder weniger ausführlich beschrieben. Alle stimmen darin überein, dass diese falschen Divertikel des Dünndarms an der concaven Seite des Darms sitzen, nur Förster bezeichnet die convexe Seite, wenn es sich hier nicht um einen Druckfehler handelt, denn nach seiner sonstigen Beschreibung meint er dasselbe, wie die übrigen Autoren. Meist findet man angegeben, dass die Divertikel zwischen die Blätter des Mesenteriums führen, sich zwischen die „Gekröslamellen einlagern". Auch Edel (dieses Archiv. Bd. 138. S. 354) sagt: „Scheinbar liegen sie dem Mesenterium zur Seite angelagert, jedoch werden sie von beiden aus einander weichenden Blättern desselben bekleidet".

Ueber das Zustandekommen dieser Schleimhauthernien äussern sich die Autoren entweder gar nicht, oder ergehen sich in Vermuthungen über den Druck durch Luft, Kothmassen und dergleichen. Nur Klebs führt eine interessante Beobachtung an, die er mit der Entstehung der Divertikel in Zusammenhang bringt. Er sagt (a. a. O. S. 272): „Ich habe nur einen solchen Fall beobachtet, in welchem sich bei einem alten Mann in der oberen Hälfte des Dünndarms etwa 20 Divertikel von Erbsen- bis Wallnussgrösse vorfanden, sämmtlich innerhalb des Mesenteriums selbst. Bei diesen war es mir leicht, zwei Verhältnisse zu constatiren, welche auf ihre Entstehung vielleicht einiges Licht werfen: erstens bestanden die kleineren aus allen Darmhäuten, waren also nicht, wie gemeinhin angegeben wird, durch einen Prolapsus der Schleimhaut durch die Muskelhaut entstanden, und zweitens sassen sie sämmtlich an solchen Stellen des Mesenteriums, an welchen ein Gefässbündel auf den Darm übergeht, die kleinsten zwischen Arterie und Vene; an anderen Stellen endlich, an denen von einem eigentlichen Divertikel nicht die Rede sein konnte, sah man an den Uebergangsstellen der Mesenterialgefässe auf den Darm die Wandung des letzteren mit einem spitz zulaufenden Anhang in die Gefässscheide hineinreichen." Klebs beschreibt dann weiter, dass er sich vorstellt, dass bei einer Dehnung des Mesenterium bei fetten Individuen die Gefässe zurückblieben und dadurch einen Zug auf die Darmwand ausübten, so dass auch diese falschen Divertikel als Tractionsdivertikel aufzufassen wären.

Einen Fall, der geeignet ist, alle diese Fragen noch einmal zu discutiren, der aber auch schon durch seine einfache Erscheinung sich merkwürdig

genug darstellt, beobachtete ich am 11. Januar 1896 im Krankenhaus im Friedrichshain.

Es handelt sich um einen 85jährigen Mann, der an Pneumonie gestorben war. Er war ziemlich mager und soll auch früher niemals fett gewesen sein. Aus der Anamnese ergab sich gar nichts, was auf ein früheres Darmleiden oder auf besondere Obstipation schliessen liess. Während seines 5tägigen Aufenthaltes im Krankenhaus hatte er normale Defäcation. Auch bei der Section fand sich nichts, was auf eine Erkrankung der Darmschleimhaut hinwies. Es war kein Meteorismus und keine Hämorrhoiden vorhanden. Der Darm zeigte eine grosse Zahl von Divertikeln, es wurden gegen 400 gezählt, die in ihrer Grösse zwischen einem Hanfkorn und einem grossen Taubenei schwankten. Die Vertheilung war derartig, dass schon am Duodenum einzelne Divertikel vorhanden waren. Die meisten sassen im Jejunum und oberen Ileum und zwar hier eines neben dem anderen (Fig. 1). Im Ileum nahmen sie an Zahl nach unten hin ab. Am Processus vermiformis und am Colon ascendens waren keine vorhanden. Dann traten sie weiter unten im Dickdarm zahlreich auf und waren besonders im S romanum wieder dicht gedrängt. Im ganzen Dünndarm ist der Sitz dicht neben dem Mesenterialansatz. Ich muss das im Gegensatz zu den meisten Autoren hervorheben, dass die Divertikel nicht in den Mesenterialansatz hineingehen, sondern daneben liegen. Man sieht das besonders an den kleinen, während die grossen zur Entscheidung dieser Frage ungeeignet sind. Da sämmtliche Divertikel von der Serosa bedeckt sind, so scheinen sie, wenn sie den Mesenterialansatz berühren, in diesem zu liegen, indem sich die Serosa vom Mesenterium auf die Divertikel begiebt. Die meisten Divertikel im Colon verhielten sich, wie die im Ileum, d. h. sie sassen ebenso, wie diese am Mesenterialansatz. Doch waren hier auch solche vorhanden, die auf der convexen Seite des Darms gelegen waren und besonders auch solche, die in die Appendices epiploicae hineingingen. Die Divertikel des Dünndarms waren zumeist leer, die im Colon mit Kothsteinchen gefüllt.

Bei genauerer Betrachtung konnte man an allen denjenigen Divertikeln, die am Mesenterium lagen, eine ganz bestimmte Beziehung zu den Gefässen beobachten. Sah man den Darm von aussen an, so verliefen kleine Gefässstämmchen von dem Mesenterium neben oder über die Divertikel und verästelten sich unter der Serosa. Betrachtete man dagegen den Darm von innen, so sieht man ganz ähnliche Gefässstämmchen, wie aussen; dieselben verlaufen aber mit absoluter Regelmässigkeit in der Wandung des Divertikels. Kleinere Divertikel konnten dadurch gefunden werden, dass man mit der Sonde den Verlauf dieser Gefässe verfolgte, wodurch man direct in die Ausstülpungen hineingelangte. Nicht an jedem dieser Gefässe sass ein Divertikel, aber wohl an den meisten, zuweilen auf beiden Seiten des Mesenterium dicht einander gegenüber (Fig. 2). Die Gefässe an der Aussenseite erwiesen sich als Arterien, die an der Innenseite als Venen. Es stellt das ein Verhältniss des normalen Darms dar, worüber ich in den Lehrbüchern keine

Fig. 1.

Fig. 2.

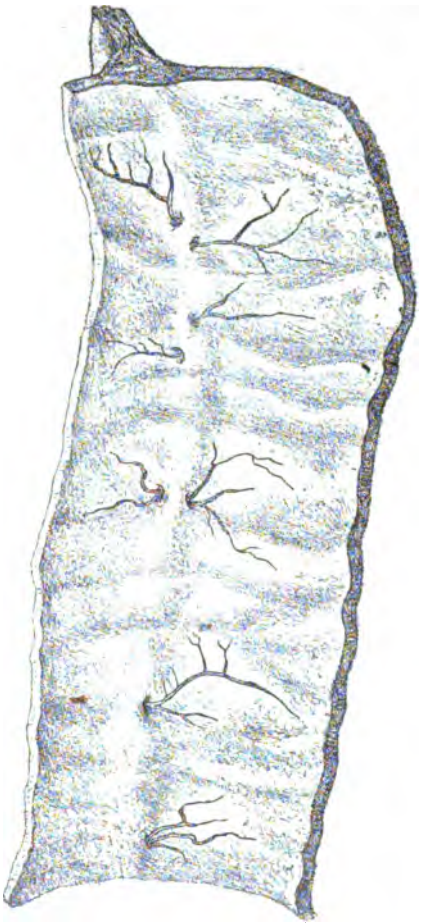

genügenden Angaben finde. Die Arterien treten nehmlich vom Mesenterium auf die Darmwand über und verästeln sich zunächst unter der Serosa, senden dann Aeste zur Musculatur und Submucosa, die sich in Capillaren auflösen. Die entsprechenden Venenstämmchen dagegen sammeln sich zwischen Submucosa und innerer Muskelschicht und durchsetzen die Musculatur dicht am Mesenterialansatz, wo sie dann in die Nähe der kleinen Arterie gerathen. An dieser Stelle befindet sich um die Venenstämmchen eine Scheide von lockerem Bindegewebe, zuweilen auch von Fettgewebe, das mit einem an dieser Stelle ganz constanten Fetträubchen unter der Serosa zusammenhängt.

Diese Verhältnisse erklären es, warum man von aussen die Arterien, von innen die Venen des Dünndarms sieht. Es lässt sich das an jedem nicht zu fetten Darm mit Leichtigkeit constatiren.

Es sind nun immer gerade diese Stellen, wo die Vene die Musculatur durchsetzt, an denen die Divertikel auftraten. Das konnte man schon makroskopisch feststellen. Mikroskopisch aber war das Verhältniss noch mehr in die Augen springend. Zunächst liess sich feststellen, dass die Divertikel keine Darmmusculatur enthielten, wie das auch Andere und neuerdings wieder Edel (a. a. O.) gefunden haben. Ich muss hierin Klebs, wenigstens für den vorliegenden Fall, widersprechen. Auch die kleinsten Divertikel entbehrten der Darmmusculatur und nur die Muscularis mucosae liess sich bis in die Divertikel hinein verfolgen. Man konnte aber ferner constatiren, wenn man aus Serienschnitten die richtigen heraussuchte, dass die Divertikel neben den Venen herausgetreten waren und von diesen nicht durch Muskelschichten getrennt waren. Es handelt sich also um Schleimhauthernien, die durch die Venenscheiden hindurchgetreten sind.

Nachdem dieser Befund gemacht war, musste man die Frage aufwerfen, ob hier von Natur ein locus minoris resistentiae besteht, oder ob durch irgend welche pathologische Veränderungen diese Stellen besonders leicht erkranken. Diese Frage war experimentell sehr leicht zu entscheiden. Wenn man einen Darm, der nicht zu dicht am Mesenterialnetz abgeschnitten ist, prall mit Wasser füllt, durch Anbindung an die Wasserleitung, so sieht man deutlich, dass an den fraglichen Stellen kleine Vorbuchtungen sich bilden etwa von der Grösse eines Hanfkorns, die aber durch das jedesmal an dieser Stelle aufsitzende Fettträubchen noch grösser erscheinen können. Bei Kindern gelingt das Experiment nicht, der Darm platzt, ehe es zu einer deutlichen Ausbuchtung kommt. Bei Erwachsenen aber gelingt es regelmässig und zwar um so besser, je älter das Individuum ist, so dass man bei Därmen von senilen Personen schon ganz ansehnliche Divertikel erzeugen kann. Nach Aufhören des Wasserdrucks verschwinden die Ausbuchtungen wieder vollständig.

Um Verwechselungen zu vermeiden, betone ich nochmals, dass diese Verhältnisse vom Dünndarm geschildert sind. Am Dickdarm verhalten sich die Divertikel an der concaven Seite in der gleichen Weise, die an den anderen Stellen aber nicht. Sowohl die Divertikel an beliebigen Stellen, als auch diejenigen in den Appendices epiploicae stehen in keiner Beziehung zu den Gefässen. Sie sind auch, soweit ich sehen konnte, nicht Schleimhauthernien, sondern ächte Dilatationsdivertikel, in denen aber die Musculatur atrophisch wird, und vielleicht beziehen sich die dahin gehenden Angaben von Klebs auf solche Divertikel. Ich konnte das sowohl in dem vorliegenden Falle nachweisen, als auch an einem, am 28. November 1895 secirten Darm eines 69 Jahre alten Mannes und einem am 22. Januar 1896 secirten Darm einer 71jährigen Frau. Auch in diesen beiden Fällen bestanden zahlreiche Divertikel im Colon, jedoch keine im Dünndarm. Selbst an den

grösseren Divertikeln konnte man noch sehen, dass die Darmmusculatur in die Wand derselben übergeht, sich in derselben aber allmählich verschmälert, während in den Dünndarmdivertikeln die Musculatur mit einer schrägen Linie fast plötzlich aufhört an der Stelle, wo das Divertikel anfängt.

Nebenbei sei bemerkt, dass die mikroskopische Untersuchung der Divertikel eine mässige Entzündung der Schleimhaut ergeben hat, die sich vorzugsweise durch eine leichte Infiltration mit Leukocyten in der Mucosa und Submucosa documentirte. Diese Entzündung ist zweifellos auf Retentionsprozesse in den Divertikeln zu beziehen.

Bemerkenswerth ist das gleichzeitige Vorkommen ächter Divertikel im Colon und von Schleimhauthernien im Dünn- und Dickdarm. Man muss daraus schliessen, dass zu dem geschilderten locus minoris resistentiae, der physiologisch vorgebildet ist, noch eine locale Ursache hinzutreten muss, die entweder im Colon oder im Dünndarm oder in beiden wirksam ist. Ob man dieselbe nun in einem chronischen Meteorismus, oder in Kothstauungen, oder in sonst einem Zustand suchen will, muss dahingestellt bleiben. Wahrscheinlich ist es, dass sehr verschiedene Gelegenheitsursachen in Kraft treten können.

2.

Ein Fall von röhrenförmiger Abstossung der Oesophagusschleimhaut nach Schwefelsäurevergiftung.

(Aus dem Pathologischen Institut zu Greifswald.)

Von Dr. Curt Horneffer,
prakt. Arzt.

Ein sehr seltener Fall von Schwefelsäureätzung in der Speiseröhre kam im April des Jahres 1895 im Städtischen Krankenhause zu Zeitz zur Beobachtung. Es handelte sich um die Abstossung der Oesophagusschleimhaut in Form einer Röhre. Ich unterzog diesen Fall auf Anregung des Herrn Professor Dr. Grawitz einer genaueren Untersuchung und verwendete ihn zur Dissertation. Es ist mir gelungen, in der Literatur vier mehr oder weniger ähnliche Fälle aufzufinden; dieser fünfte zeichnet sich von den vorausgegangenen dadurch aus, dass bereits zwei Tage nach der Ausstossung des Schorfes der Tod erfolgte, so dass eine mikroskopische Untersuchung des abgelösten Stückes und des zurückgebliebenen Oesophagus in kurzer Aufeinanderfolge hat stattfinden können.

Am 17. April 1895 wurde in das oben genannte Krankenhaus ein 20jähriger Mann, Karl E., eingeliefert, der einige Stunden vorher durch Trinken von Schwefelsäure sich das Leben hatte nehmen wollen. Die Menge und die Concentration der Schwefelsäure war nicht zu ermitteln. Es erfolgte unstillbares Erbrechen. Am siebenten Tage nach der Vergiftung giebt Patient unter starken Brechbewegungen und Schmerzen ein zusammenhängendes Gewebsstück von sich; dasselbe stellt einen 32 cm langen, nekrotisch aussehenden Schlauch dar. Zwei Tage später stirbt Patient. Die in Betracht kommenden Organe wurden durch die Güte des Herrn Oberarztes Dr. Poelchen dem Greifswalder Pathologischen Institute übersandt; dieselben bestanden aus der Zunge, dem Pharynx, dem Larynx, dem Oesophagus, dem Magen und dem oberen Theil des Duodenums, die ausgebrochene Membran war hinzugefügt.

In fast allen Theilen des Präparates fanden sich grössere und kleinere Substanzverluste. Der Oesophagus stellt ein kleincalibriges Rohr dar, dessen Schleimhaut an keiner Stelle mehr erhalten ist. Die Innenfläche ist braunroth gefärbt und längsfaltig geschrumpft. Die Schleimhaut des Magens weist nur an der kleinen Curvatur und am Fundus kleinere Substanzverluste auf. Der Pylorus und der obere Theil des Duodenums ist unverändert. Schorfe sind in den Organen nicht mehr vorhanden.

Das in Spiritus aufbewahrte Präparat der ausgebrochenen Membran ist ein 32 cm langes Rohr, das an beiden Enden mit vielen Gewebsfetzen besetzt ist. Die Farbe des Rohres ist aussen graubraun, innen mehr grau. Die Aussenfläche ist zerfetzt und mit einer schmierigen Masse belegt. Auf der Innenfläche ist noch deutlich die Schleimhaut des Oesophagus zu erkennen.

Die mikroskopische Untersuchung der einzelnen Organe ergiebt folgendes Resultat:

An den Präparaten des restirenden Oesophagus, die, wie auch alle folgenden, mit Hämatoxylin und Eosin gefärbt sind, erkennt man von innen nach aussen vorgehend zunächst eine Lage kernlosen, stark blau gefärbten, zusammengebackenen Gewebes ohne jede Struktur. Es folgt eine ebenfalls kernlose Schicht, welche aber bereits deutliche Strukturverhältnisse erkennen lässt, nehmlich grobe Quer- und Schrägschnitte von ziemlich dicken, homogenen Strängen. Die Färbung ist hier schon mehr röthlich. Durch Vergleich mit den tieferen Schichten erkennt man leicht, dass es sich hier um Muskelbündel handelt. Daran schliesst sich eine dünne Zone ziemlich kernreichen, stark fasrigen Bindegewebes an, welches Längsschnitte von Muskelfasern enthält. In diesem bindegewebigen Stratum sind an einigen Stellen kernarme, diffus blau gefärbte Partien, an anderen Stellen kernreichere, schärfer gezeichnete Partien zu finden. Es ist dies die Grenze des noch verschorften Gewebes gegen das lebende und zeigt, wie aus der Beschreibung hervorgeht, eine auffällig geringe, nur an wenigen Stellen vorhandene entzündliche Reaction des Gewebes.

Schnitte durch den röhrenförmigen Schorf lassen erkennen, dass er durchweg aus kernlosem, zusammengebackenem Gewebe besteht. An der Innenfläche befindet sich eine zusammenhängende, dünne, ziemlich stark blau gefärbte Schicht, welche wohl als die veränderte Epithelschicht angesehen werden muss. Nach aussen folgen Gefässquer- und -Schrägschnitte, deren Lumina zum Theil mit einer homogenen, gelbbraunen Masse angefüllt sind. Das umgebende Gewebe lässt hier und da maschige Struktur erkennen, und setzt sich in ziemlicher Mächtigkeit in die Tiefe fort. Die äussere Zone besteht aus einem vollkommen strukturlosen, stark blau gefärbten Stratum, welches dem an der Innenfläche des Oesophagus befindlichen entspricht.

Zum Vergleich durch einen normalen Oesophagus gelegte Schnitte lassen erkennen, dass der nekrotische Schlauch das ganze, die grösseren Gefässe führende, lockere Bindegewebe zwischen Epithel und Muscularis enthält und noch etwas, wenn auch nur wenig, von der Ringmusculatur.

Die verätzten Stellen des Rachens geben ähnliche Bilder, wie die vom Oesophagus. Noch auffallender, als dort ist hier die ungemein geringe Reaction des lebenden Gewebes. An den meisten Stellen erkennt man gar nichts von irgend welcher Kernvermehrung, so dass die Bilder eine gewisse Aehnlichkeit mit den aus der Umgebung von Noma stammenden erhalten. An den Schnitten von den verätzten Stellen des Magens bemerkt man ein gänzliches Fehlen der Mucosa. Die Submucosa ist stark aufgequollen und weist in ihrer ganzen Breite die mannichfachsten Degenerationserscheinungen auf. Zwar ist eine Kernfärbung im ganzen Gebiet nicht mehr eingetreten, jedoch ist die gröbere Anordnung des Gewebes überall erhalten als Beweis dafür, dass nicht eine völlige Verschorfung stattgefunden hat.

Auf Grund dieser Ergebnisse kann als Ursache der Schorfablösung, namentlich der Abstossung des langen Schlauches nicht im Geringsten die reactive Entzündung und Granulationsbildung herangezogen werden, sondern es müssen hier Kräfte anderer Art thätig gewesen sein.

Am zutreffendsten scheint daher folgende Erklärung: Durch die Säurewirkung sind die inneren Lagen des Oesophagus nekrotisch geworden. Die Brechbewegungen haben dann durch die starke Contraction der noch lebenden Muskelbündel die Oberfläche des Oesophagus so verkleinert, dass der starre, nicht mehr contractionsfähige Schorf an einigen Stellen von dem lebenden Gewebe abreissen musste. So hat sich in 7 Tagen der ganze Schorf schlauchförmig getrennt, ähnlich wie eine Placenta sich durch die immer stärkeren Contractionen des Uterus ablöst, da die Fläche, an der sie haftet, für ihr Volumen schliesslich zu klein wird.

Es hat sich nun der Schorf nicht direct an der Grenze des todten Gewebes vom lebenden abgestossen, sondern es fand sich an der inneren Seite des Oesophagus und des Magens noch eine schmale Schicht strukturlosen Gewebes. Diese Erscheinung kann dadurch erklärt werden, dass zwischen

dem todten und dem normal gebliebenen Gewebe noch eine Schicht geschädigten Gewebes gelegen war, wie ja die von der Magenwand erhaltenen Schnitte nachträglich zeigten. Diese geschädigten Theile sind dann nach der Abstossung des Schorfes theils völlig nekrotisirt, theils sind sie in diesem Zustand verblieben.

Es hätte demnach leicht der Fall eintreten können, dass, wenn nicht die Brechbewegungen gleich nach der Ausstossung der Membran aufgehört hätten, nach einiger Zeit sich ein zweiter, ähnlich gearteter Schlauch nekrotischen Gewebes losgelöst hätte.

Fig. 5.

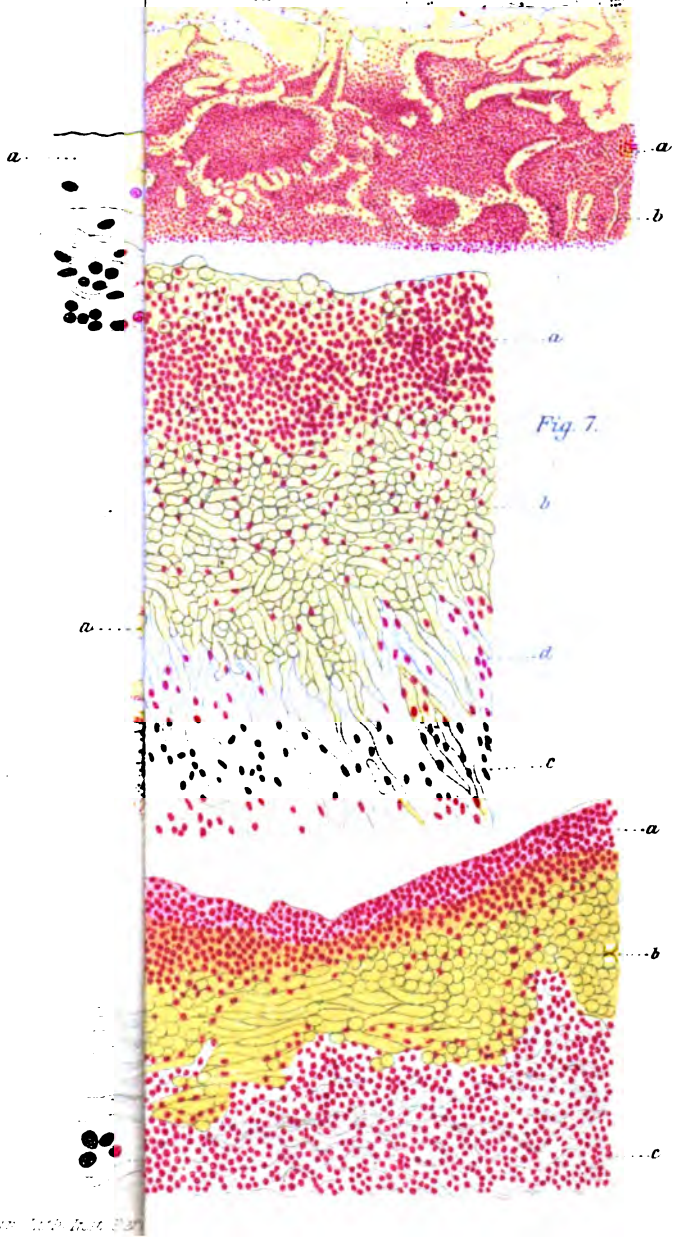

Fig. 7.

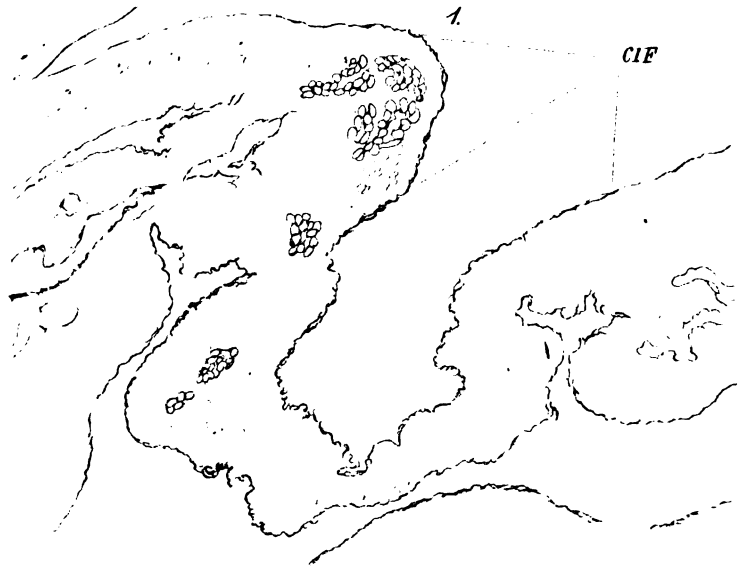

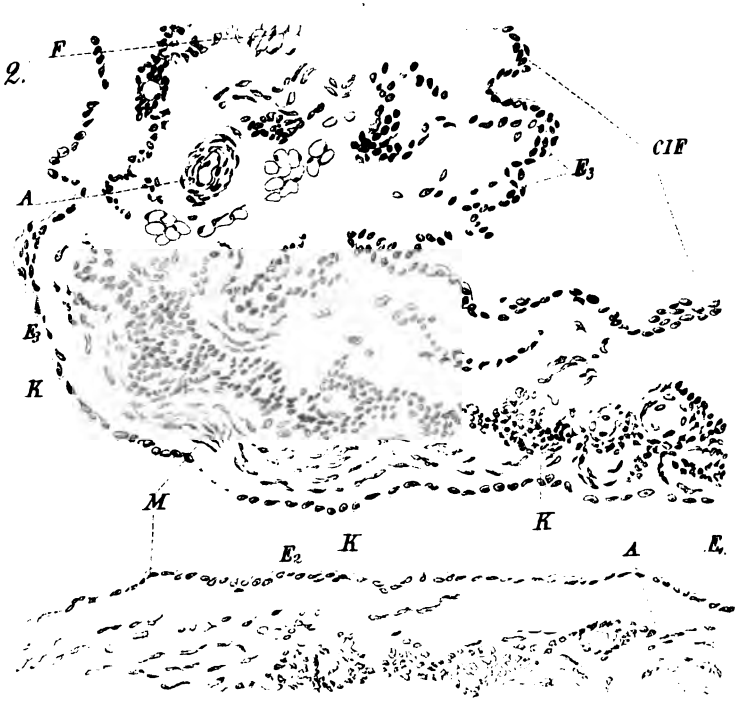

V. Lion del. W. Grohmann sc.

1.



2.



3.

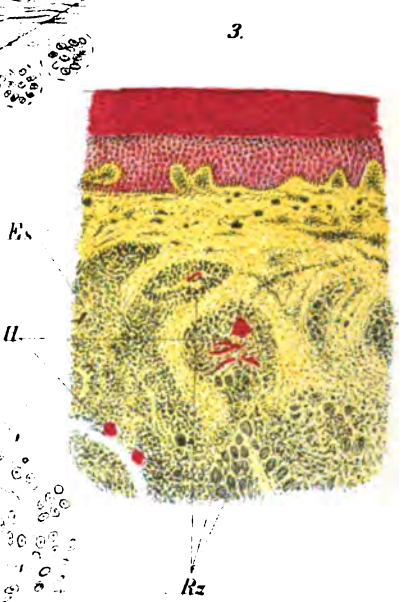

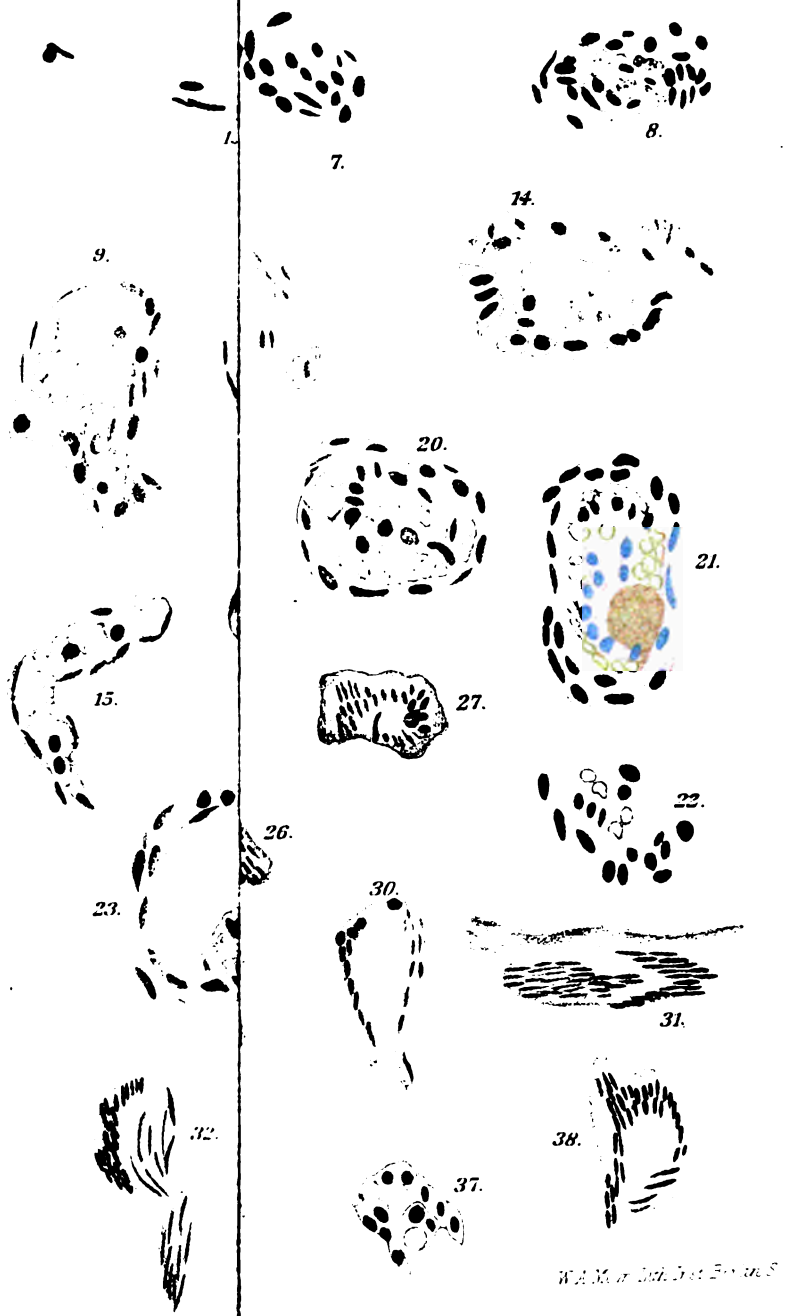
7.
8.
14.
9.
20.
21.
15.
27.
22.
26.
23.
30.
31.
38.
32.
37.

Archiv
für
pathologische Anatomie und Physiologie
und für
klinische Medicin.

Bd. 144. (Vierzehnte Folge Bd. IV.) Hft. 3.

XVII.

Zur Technik der Gefrierschnitte bei Härtung mit Formaldehydlösung.

(Aus dem Pathologisch-anatomischen Institut zu Heidelberg.)

Von H. Plenge,
approb. Arzt.

Neben der rein wissenschaftlichen Forschung und dem Streben nach Vermehrung unserer Kenntnisse über die krankhaften Veränderungen der Gewebe fällt der pathologischen Anatomie die Aufgabe zu, die Ergebnisse der Wissenschaft für die Praxis und für Lehrzwecke zu verwerthen; d. h. einmal Klinikern und Aerzten Aufschlüsse zu geben, die ihnen oftmals zur Richtschnur ihres weiteren Handelns dienen müssen, andererseits bei Demonstrationen die makroskopische Diagnose durch mikroskopische Präparate zu erläutern und zu stützen. Diese praktische Seite füllt sogar für manchen den Hauptttheil der Tagesarbeit aus und ist von um so grösserem allgemeinem Interesse, als ja jeder Kliniker, jeder Arzt in dem Moment, in dem er eine makroskopische oder mikroskopische Diagnose stellt, zum Anatomen wird.

Leider wird bei den bisher allgemeiner üblichen Methoden der mikroskopischen Technik dieses praktische Bedürfniss sehr wenig befriedigt, weil entweder diese Methoden an sich zu viel Zeit und Mühe in Anspruch nehmen, manchmal auch zu theuer sind, oder bei grösserer Schnelligkeit in der Sicherheit und Ver-

werthbarkeit der Resultate, besonders für den Ungeübteren, hinter den gestellten Anforderungen weit zurückbleiben.

Diese Lücke auf das Glücklichste auszufüllen ist nun die in folgendem besprochene Methode bestimmt. In etwas modificirter und complicirterer Form hat schon Cullen 1895[A. 13, 14] dieselbe veröffentlicht. Sie hat aber bisher, so scheint es, wenig Anklang gefunden. Wenigstens erwähnt sie v. Kahlden 1895[A. 29] in seiner Technik nur ganz kurz, und Benda 1895[A. 2, 3] möchte eine ganz andere Verwendung des Formaldehyds an seine Stelle setzen. Ich glaube nun um so mehr berechtigt zu sein, die folgende Methode noch einmal zu besprechen, da ich auf dieselbe selbständig schon bedeutend früher gekommen bin und sich ihre Anwendung seit dem October 1894 in meiner Hand und der mehrerer Collegen ausserordentlich gut bewährt hat.

Die Methode besteht in der Anfertigung von Gefrierschnitten bei Gewebsstücken, die in 4procentiger Formaldehydlösung*) gehärtet sind und soll unten ausführlich beschrieben werden.

Die Schnelligkeit und Bequemlichkeit, sowie die guten Erfolge der Methode werden ganz wesentlich gefördert und theilweise bedingt durch die Anwendung des Jung'schen Hobelmikrotoms**) für Gefrier- und Paraffinschnitte, das schon P. Schieffer-

*) Nach dem Nachtrag zum Arzneibuch f. d. deutsche Reich, 3. Ausgabe, 1895, S. 7 einzuschalten S. 135, enthält das in den Handel kommende Formaldehydum solutum in 100 Theilen etwa 35 Theile Formaldehyd.

**) Das Mikrotom von R. Jung in Heidelberg (Katalog No. 119) besteht im Wesentlichen aus einem kleinen eisernen Gestell, das durch eine Klemmschraube an einer Tischkante befestigt werden kann. Dies Gestell trägt drei horizontale eiserne Arme. Zwei von diesen sind senkrecht über einander und in ihnen als Widerlagern läuft mit 2 gehärteten Stahlspitzen eine senkrecht stehende Axe. An dieser ist das hobelförmige Messer in einer horizontalen Klammer befestigt und wird durch einen Handhebel in einer horizontalen Kreisebene bewegt. An dem dritten Arme ist unter dem Messer, in einem senkrecht stehenden Cylinder, das Gefriertischchen angebracht, das durch eine Mikrometerschraube gehoben wird. Bei der jeweiligen rückläufigen Bewegung des Messers greift nun ein mit diesem an derselben Axe befestigtes Häkchen in ein Zahnrad, durch das die Mikrometerschraube gedreht und so das Object um eine gewünschte Anzahl Mikren gehoben wird.

Die Eintheilung des Zahnrades erlaubt eine Schnittdicke von 10 μ aufwärts immer um 10 μ steigend bis 100 μ. Eine Verkleinerung der

decker 1892 (Zeitschr. f. wiss. Mikr.) beschrieben hat und lobend empfiehlt. Ich benutzte dasselbe seit dem Herbst 1893 und zwar ist es seit Einführung der besprochenen Methode täglich mehrmals in Gebrauch. Schiefferdecker's Angaben sind nach jeder Richtung hin zu bestätigen: Die Führung des Messers ist eine ausserordentlich sichere und gleichmässige, das Messer selbst wegen seines einfachen und festen Baues sehr widerstandsfähig. Die Bewegung in einer Kreislinie wird in keiner Weise störend empfunden, auch kann man durch schiefe Einstellung des Messers in die Klammer die Bewegung günstig beeinflussen. Ausserdem ist der kleine Apparat ungemein solide gebaut.

Besonders zu rühmen ist an dem Mikrotom seine Handlichkeit. Die ganze Ausrüstung mit der Gefriervorrichtung ist auf sehr engem Raum beisammen, ist zusammen in einer Hand zu transportiren und kann an eine Tischecke durch eine Klemmschraube befestigt werden. Dies ist, meine ich, auch für grössere Institute von grossem Vortheil, denn es empfiehlt sich nicht, ein und dasselbe Mikrotom für Celloidin-, Paraffin- und Gefrierschnitte zu verwenden. Einmal leidet das Mikrotom etwas und zweitens erfordert es mehr Vorbereitung. Hat man aber ein besonderes Gefriermikrotom, so kann man sich in jedem Augenblicke rasch seine Diagnosenpräparate machen. Auf diese Weise verliert man ganz bedeutend weniger Zeit, besonders da auch durch die automatische Hebung des Objectes die Gewinnung einer grossen Zahl brauchbarer Schnitte auf ein Minimum von Zeit reducirt wird.

Zähne, um event. 5 μ Differenz zu erlangen, würde die Präcision des Instrumentes ungünstig beeinflussen.

Die Gefriervorrichtung ist vorläufig nur für Aether eingerichtet, doch bemüht sich Jung um einen passenden Apparat für CO_2. Auch ist eine bessere Isolirung der Objectplatte beabsichtigt, wie mir scheint, unnöthigerweise.

In das Aetherfläschchen steckt man praktisch neben das Heberröhrchen während des Gebrauchs einen Trichter, damit man jeder Zeit Aether nachfüllen kann. Der Aetherverbrauch ist bei Durchschnittstemperatur ein sehr geringer.

Der kleine Apparat kostet mit automatischer Hebung 40 Mk., mit Stellung nur nach dem Gefühl 25 Mk., mit Einschnappvorrichtung für Verstellung von 10 : 10 μ 32 Mk. Am meisten zu empfehlen ist die erstgenannte Einrichtung.

Wie schon erwähnt, benutzte ich das Instrument schon seit längerer Zeit, aber obgleich die Gefrierschnitte schon wesentlich besser ausfielen, hatte man doch keine rechte Freude daran, weil die Schnitte noch zu ungleichmässig wurden. Sobald nehmlich das Gewebsstück und das Wasser zu stark gefroren war, wurden die Schnitte wellig, das Messer arbeitete sich nur mühsam hindurch, ja es kam selbst zur Schartenbildung. Liess man das Präparat etwas aufthauen, so gerieth man von der Scylla in die Charybdis, indem jetzt sich der ganze Block zu leicht vom Objecttisch löste. Erhielt man aber Anfangs recht gute Schnitte, so fielen sie entweder zu leicht ganz aus einander, oder liessen doch wichtige Bestandtheile ausfallen. Ausserdem aber färbten sie sich schlecht und konnten für bestimmte Untersuchungen nicht genügend aufgehellt, bezw. auch nicht zu Dauerpräparaten verwendet werden.

Nun ist es ja eine alte Erfahrung, dass man auch von lange in Alkohol liegenden Gewebsstücken Gefrierschnitte machen kann, wenn man sie vorher ordentlich wässert, und dass man diese, wenn gelungen, viel besser färben, ja sie eventuell zu Dauerpräparaten verwerthen kann. Man hat zu diesem Zweck die frischen Stücke auch für ein paar Tage in Müller'sche Flüssigkeit gelegt. Auf diese Weise konnte man allerdings die an zweiter Stelle erwähnte Schwierigkeit umgehen, aber die Gleichmässigkeit und der Zusammenhalt der Schnitte wurden nicht besser.

Dieselben Erfahrungen hatte ich auch bei Gewebsstücken gemacht, die nach einem, so viel ich weiss von Heller stammenden Verfahren, in 2—4procentiger Chloralhydratlösung für einige Tage aufbewahrt waren (mündliche Mittheilung des Herrn Dr. Mündler).

Ganz anders aber gestaltete sich die Sache, als ich die gleichen Versuche mit Formaldehydlösung anstellte. Das pathol. Institut gelangte im September 1894 durch die Güte des Herrn Geh.-Rath Leber, der damals über seine Erfolge bei der Conservirung der Bulbi berichtet hat[A. 36], in den Besitz einer kleinen Menge Formol, die mir Herr Geh.-Rath Arnold zu Versuchen überliess. Ich möchte auch an dieser Stelle dafür meinen verbindlichsten Dank aussprechen.

Zunächst spülte ich die in 4procentiger Formaldehydlösung

gehärteten Gewebsstücke in Wasser aus und liess sie dann gefrieren. Schon bei den ersten Versuchen zeigte sich, dass die so angefertigten Schnitte viel besser ausfielen als sonst, d. h., dass man sehr dünne gleichmässige Schnitte erlangte, die gut zusammenhielten und keine Bestandtheile ausfallen liessen, ferner dass die Schnitte sich gut färben liessen und drittens, dass sie in starken Alkohol und Xylol gebracht, nicht schrumpften und sich nicht falteten, sondern sich ebenso, wie lange in Alkohol nachgehärtete oder in Celloidin eingebettete Schnitte, zu Dauerpräparaten verwenden liessen.

Anfangs habe ich ein paar Male, ebenso wie Cullen, vor der Färbung ein Bad und quasi eine Nachhärtung der Schnitte in starkem Alkohol eingeschaltet gehabt, habe aber bald davon Abstand genommen, da ich fand, dass die Färbbarkeit der Schnitte dadurch nicht wesentlich verbessert wurde, die Methode also unnöthig complicirt und verlängert wurde. Einen anderen Zweck dieser Procedur kann ich nicht einsehen.

Ausserdem fand ich bald, dass ein Ausspülen der Formaldehydlösung eher von Nachtheil war. Damit komme ich auf eine eigenthümliche Eigenschaft der gefrorenen Formaldehydlösung, auf der zum Theil wohl die bessere Schnittfähigkeit dieser Objecte beruht.

Die Formaldehydlösung gefriert bei einer Temperatur, die nicht viel unter dem Gefrierpunkt des Wassers liegen kann, geschätzt nach der verbrauchten Zeitdauer und der Menge Aether. Diese Beobachtung wird sowohl durch die theoretische Berechnung der Gefrierpunktserniedrigung als durch den thermometrischen Versuch bestätigt.

Die Chemiker stellen den Gefrierpunkt der, in ihrem Procentgehalt bekannten Lösung eines Körpers fest, um das Molekulargewicht, des betreffenden Körpers zu bestimmen. Solche Versuche haben Tollens und Meyer 1888 [B. 33, 34] thatsächlich angestellt für Lösungen von Oxymethylen und fanden, dass diese Lösungen, wenigstens nach einer gewissen Zeit, nur monomolekularen Formaldehyd enthielten. Die von ihnen für etwa 2- bis 5procentige Lösungen durch den Versuch ermittelten Gefrierpunktserniedrigungen stimmen sehr schön überein mit der theoretischen, für 4procentige Lösungen von Formaldehyd gefundenen Zahl, die

man nach der allgemeinen Formel (vergl. z. B. Meyer u. Jakobson, Lehrbuch der organischen Chemie. Leipzig 1893. Bd. I. S. 50) für die Gefrierpunktserniedrigung c berechnen kann.

$$c = \frac{100 \cdot p \cdot T}{l \cdot M}.$$

In dieser Formel bedeutet: p = die Menge, M = das Molekulargewicht des gelösten Stoffes; l = die Menge, T = die molekulare Gefrierpunktserniedrigung des Lösungsmittels. Setzt man nun p = 4, l = 96, T = 19 (molekulare Depression für Wasser), M = 30 (Molekulargewicht des monomolekularen Formaldehyd), so ergiebt sich c = 2 . 64.

Der Beginn des Gefrierens würde also für eine 4procentige Formaldehydlösung etwa bei 3° unter Null liegen. Die Zeit, welche bis zum vollständigen Gefrieren verstreicht, richtet sich nach der Dicke des Schnittes und der aufgetragenen Wasserschicht, sowie nach der Zimmertemperatur, da hierdurch die Wirksamkeit des Aethersprays beeinflusst wird. Bei höherer Temperatur kann man (wie mir Herr College Schieck berichtete) ein rascheres Zerstäuben grösserer Mengen Aethers mit demselben Gebläse dadurch erreichen, dass man die Aetherflasche höher stellt. Es ist so gelungen, selbst im Hochsommer bei Zimmertemperatur das Gefriermikrotom zu verwenden, was Schiefferdecker (a. a. O.) bezweifelt hat. Allerdings gebraucht man sehr viel Aether in der heissesten Zeit.

Diese unsere gefrorene Formaldehydlösung bildet aber ein nicht so festes Eis, wie Wasser oder Salzlösungen, z. B. Müller'sche Flüssigkeit, sondern ist von entschieden viel weicherer Consistenz. Da nun auch die Gewebe selbst — zum Theil weil sie keine Schrumpfungsvorgänge aufweisen, zum Theil wohl auch, weil sie nicht von Wasser oder Salzlösungen, sondern von Formaldehydlösung durchtränkt sind — nicht so hart gefrieren, wie sonst, so gleitet das Messer mit viel grösserer Leichtigkeit und Gleichmässigkeit durch die Objecte hindurch und liefert glattere und homogenere Schnitte. Zugleich liegt jedoch in dieser weichen Consistenz ein kleiner Nachtheil begründet, dem sich aber mit leichter Mühe abhelfen lässt: Härtere Gewebe, wie z. B. Cutis und Knorpel, springen leicht vom Objecthalter ab, dadurch, dass das Messer an dem stärkeren Widerstande stockt und die

Stücke aus der weichen Anhaftungs- und Umhüllungsmasse des Eises herausreisst. In diesem Falle wählt man zum Anfrieren Wasser, dessen Eis sich in jedem Falle als stark genug zum Halten herausstellte. Man hat dabei nicht zu befürchten, dass die oben gerügte Unannehmlichkeit auftritt und die Masse zu hart wird, da ja das Gewebe selbst relativ weicher bleibt.

So war ich also zu einer Methode gekommen, die mir bei Gewebsstücken, die in Formaldehydlösung gehärtet waren, ohne jeglichen, Zeit und Mühe raubenden Wechsel der Flüssigkeit und ohne jede Einbettung Schnitte lieferten, die an Feinheit und Vollständigkeit nicht hinter Celloidinpräparaten zurückstanden, die sich färben liessen mit fast derselben Präcision, wie solche, die lange in Alkohol oder in anderen Härtungsmitteln behandelt waren, und die sich zu Dauerpräparaten verwenden liessen. Nun hat aber der Formaldehyd die Eigenschaft, ausserordentlich rasch die Gewebe zu durchdringen und der Versuch lehrte, dass genügend dünne Scheibchen schon in einer ganz kurzen Zeit alle oben erwähnten Eigenschaften durch den Formaldehyd mitgetheilt bekamen. Diese schnelle Wirkung kommt ja dem Alkohol nach den Versuchen von Reimar 1894 A. 44 wohl etwa in demselben Maasse zu, aber man kann diese Eigenschaft nicht in derselben einfachen Weise zur Schnellhärtung ausnützen, da die Scheibchen, wenn zu dünn genommen, sich rollen oder schrumpfen. Beim Formaldehyd aber kann man mit dem Rasirmesser oder mit dem Doppelmesser (von Walb z. B.) entnommene Schnittchen von kaum 0,5 mm Dicke anwenden, die in der Zeit von $\frac{1}{4}$—$\frac{1}{2}$ Stunde vollständig gebrauchsfähig sind. Es stellt sich nur selten eine ganz leichte Krümmung ein, die zum Theil wohl auf den Schnitt, der bei weichen Geweben nie ganz gerade ausfällt, zu beziehen sind. Diese leichten Krümmungen kann man während des Anfrierens durch leichten Druck ausgleichen. Es ist mir auf diese Weise gelungen Schnitte von verschiedenerlei Geweben noch während der Section gefärbt und in Canadabalsam eingeschlossen zu demonstriren. — Die Verwendung so dünner Gewebsstückchen wäre natürlich auch nicht möglich, wenn nicht das Mikro-

tom so exact arbeitete, dass es die angefrorenen Stücke bis auf den letzten Rest auszunutzen erlaubte.

Ein solches schnelles Arbeiten wird natürlich verhältnissmässig selten nöthig sein. Im gewöhnlichen Betriebe wird man die zuerst eingelegten Stücke etwas dicker, etwa Würfel von 1 cm wählen, sie einige Stunden härten lassen und dann erst die zum Gefrieren nöthigen Scheiben von etwa 1 mm Dicke abschneiden. Dies lässt sich am gehärteten Object glatter und leichter bewerkstelligen. Je dünner man die Stückchen wählt, desto rascher tritt natürlich das Gefrieren ein, desto gleichmässigere Schnitte bekommt man. Um möglichst sicher auch den Rand der angefrorenen Scheiben zu treffen, empfiehlt es sich, das Präparat mit Formaldehydlösung oder Wasser vollständig zu umgeben, so dass es so zusagen in Eis eingebettet wird. Die Formaldehydlösung schädigt das Messer nicht. Auch braucht man nicht ängstlich zu sein mit dem längeren Aufenthalt der Objecte in der Härtungsflüssigkeit, doch vermeide man damit über 8 Tage hinauszugehen.

Die Schnittdicke habe ich gewöhnlich zunächst 30 μ gewählt, doch kann man meistens zu 20 und 10 μ absteigen. Es ist auffallend, dass die Schnitte schliesslich, in Canadabalsam montirt, den Eindruck machen, als seien sie gerade so dünn, wie z. B. Celloidinschnitte, die notorisch bei einer viel kleineren Mikrenzahl gewonnen wurden. Ich kann mir das nur so erklären, dass bei dem Mangel fast jeglicher Schrumpfungsvorgänge in den Gefrierschnitten eine kleinere Zahl Zellen getroffen wird, und in Folge dessen nicht so viel Kerne über einander liegen.

Kurz zusammengestellt ist meine Methode also die folgende:

1. Härtung eines möglichst dünnen, glattgeschnittenen, bei der Operation oder Section entnommenen Scheibchens von etwa 1 cm Seitenlänge in 4procentiger Formaldehydlösung.
2. Anfertigung der Gefrierschnitte; Anfrieren in Formaldehydlösung oder in Wasser.
3. Auffangen in, durch Kochen luftfrei gemachtem Wasser oder besser in etwa 50procentigem Alkohol.

   Anm. Besonders letzterer ist zu empfehlen, weil in ihm aus den Schnitten sofort die störenden Luftbläschen,

die sich regelmässig in Gefrierschnitten einfinden, entweichen, besser noch als in gekochtem Wasser. Ausserdem breiten sich die Schnitte nachher auf den wässrigen Farbstofflösungen besser aus und lassen sich in ihm sicherer für ein paar Tage aufbewahren.

4. Färben in wässrigen Lösungen der Anilinfarben, Alauncarmin, Hämatoxylin u. s. w.
5. Abspülen in Wasser, Alkohol, Oel, Canadabalsam, oder ungefärbt in Wasser oder in Glycerin untersuchen.

Nachdem wir so die Methode und ihre Anwendungsweise einigermaassen kennen gelernt haben, möchte ich im Folgenden noch ihre Verwendbarkeit im Einzelnen etwas skizziren und auf einige Punkte hinweisen, wo sie eventuell geeignet ist auch der speciellen Forschung ein neues Hülfsmittel an die Hand zu geben. Zugleich werde ich auch die Grenzen zu fixiren versuchen, über die hinaus ihre Anwendbarkeit nicht zu gehen scheint, bezw. die Misserfolge aufzählen.

Im Allgemeinen möchte ich gleich hier bemerken, dass ich bezüglich der Färbungen so ziemlich dieselben Erfolge gehabt zu haben glaube, wie sie andere von Präparaten mitgetheilt haben, die nach der Formaldehydhärtung mit Alkohol nachbehandelt worden sind, mit einer unten bezeichneten Ausnahme. Ueber die Schrumpfungsverhältnisse im Vergleich mit anderen Härtungsmitteln bitte ich Reimar (a. a. O.) nachzulesen, der darüber sehr interessante Angaben macht. Wenn ich im Folgenden manche von anderen für Formaldehydhärtung gemachte Angaben zu wiederholen scheine, so bitte ich zu berücksichtigen, dass es sich doch durch den Wegfall des Alkohols vor der Färbung um etwas ganz anderes handelt.

In einem Punkte aber zeichnen sich die Resultate unserer Methode ganz wesentlich vor allen mir bekannten anderen aus: darin, dass dieselben gut färbbaren Schnitte im ungefärbten Zustande Bilder liefern, die sich, wie es bis jetzt scheint, von denen frischer Präparate nicht unterscheiden lassen. Sämmtliche Zellgranulationen, Fetttröpfchen, Pigmente u. s. w. sind vollkommen gut erhalten. Der einzige sehr angenehme Unterschied besteht in der grossen Feinheit und Gleichmässigkeit der Schnitte. Dazu stehen sie

an Vollständigkeit höchstens den sorgfältig mit Celloidin durchtränkten nach. Sie lassen sich in Folge dessen sehr leicht behandeln. Ich brachte sie gewöhnlich mit einem in stumpfem Winkel ausgezogenen Glasstäbchen von einer Flüssigkeit in die andere. Natürlich muss die Spitze gut abgeschmolzen sein.

Selbst bei ziemlich grossalveolären Carcinomen bemerkt man so gut wie nie ein Ausfallen der Nester, wie das bei Alkoholpräparaten und bei Paraffineinbettung oft so unangenehm aufzutreten pflegt. Bei gewissen Geweben übertreffen sodann die Gefrierschnitte an Gleichmässigkeit und Vollständigkeit Celloidinpräparate, die nicht ganz gut eingebettet sind, ganz entschieden. Am auffallendsten waren mir hierin zunächst die Erfolge, die sich bei ganz zerfliesslichen Typhus- und septischen Milztumoren zeigten. Dieselben liessen sich nach einer Härtungsdauer von etwa 2 Stunden in Schnitte von 10 μ Dicke zerlegen, die an Schönheit nichts zu wünschen übrig liessen. Sie waren färbbar und es gelang z. B. an Typhusmilzen sehr leicht die Bacillenhäufchen nachzuweisen, vermöge einer eigenthümlichen Metachromasie, die sie mit Thioninfärbung zeigten. — Worauf diese gute Schnittfähigkeit und der gute Zusammenhalt dieser Schnitte beruht, vermag ich nicht mit Bestimmtheit anzugeben; es sei denn, dass das Blutplasma als eiweisshaltige Flüssigkeit zu einer homogenen, nicht schrumpfenden Masse coagulirt (Reimar[A. 44], Trillat[B. 38]) und so die Schnitte zusammenhält. Leichter scheint mir die Erklärung bei den oben erwähnten Epithelnestern: Da so gut wie keine Schrumpfung auftritt, füllen die Zellgruppen die Bindegewebslücken vollständig aus, wie im Leben, und haften fest mit der Wandung zusammen.

In ähnlicher Weise findet kaum je die Ablösung von Epithel in grösseren Cysten z. B. der Mamma, der Ovarien, der Gl. thyreoidea u. s. w. statt. Auch der Inhalt solcher Cysten, sei es Schleim, Colloid oder eiweisshaltige Flüssigkeit, wird vollständig gut erhalten und fällt nicht aus. Er scheint mir die Cystchen besser auszufüllen, als es Reimar für seine mit Alkohol nachgehärteten Präparate angiebt.

Auf die gute Erhaltung des Mucin hat ja schon Blum[A. 11] 1893 aufmerksam gemacht. Ich kann für meine Präparate besonders bei Schleimgerüst- und Schleimzellenkrebsen, sowie bei

Myxochondrosarcomen seine Angaben nur bestätigen. Auch die Metachromasie mit Thionin stellt sich in wunderschöner Weise ein.

Wie diese so gelingen auch sämmtliche übrigen complicirteren Färbungen, so die van Gieson-Ernst'sche für Hyalinsubstanzen, die Weigert'sche für Fibrin und Bakterien, die Gram'sche Methode, die verschiedenen Amyloidfärbungen, ferner die für Corpora amylacea. Kein Resultat hatte ich mit dem Versuch des Glykogennachweises, über den Lubarsch 1895 [A. 38] für Alkoholnachbehandlung dasselbe berichtet. Misslungen ist bisher immer der Nachweis von Tuberkelbacillen mit Carbolfuchsin und zwar deswegen, weil das Protoplasma besonders der Riesenzellen und die verkästen Stellen die Farbe so stark halten, dass eine Differencirung nicht gelingt.

Die verschiedenen erwähnten guten Seiten in der Conservirung erwiesen sich besonders vortheilhaft für das Studium der Nierenentzündungen, sowohl im ungefärbten, wie im gefärbten Schnitt.

Ganz besonders schön werden alle Bilder durch die ausgezeichnete Conservirung der rothen Blutkörperchen. Dieselben behalten ihre Eigenfarbe in einer so ausgezeichneten Weise, dass auch die einzeln in Capillaren oder in Gewebslücken verstreuten durch ihren bräunlich-gelblichen Ton gegen die rothen oder blauen Kernfarben sich abheben. Eine Gegenfärbung erscheint mir gar nicht einmal empfehlenswerth. Wie hier Hermann 1893 [A. 25] zu seinem ganz widersprechenden Ergebniss gekommen ist, scheint mir auch durch die Annahme Weigert's 1894 [A. 48] nicht aufgeklärt, da wir mit den beiden Präparaten Formol*) und Formalin**) dieselben guten Resultate erhalten haben.

Die weissen Blutkörperchen behalten ihre typischen Granulationen. — Besonders schön erhalten sich auch die Granula der Mastzellen, die bei Färbung mit Thionin bei einer möglichst schwachen Färbung einen fast hochrothen Ton annehmen.

Sehr gute Bilder liefern die Durchschnitte hyperplastischer Lymphknoten und lassen sich ausserdem ausgezeichnet gut

*) Meister, Lucius & Brüning, Höchst a. M.
**) Gesellschaft auf Actien, vorm. Schering, Berlin.

schneiden. Ich möchte darauf ganz besonders hinweisen, weil mir diese Thatsache von hervorragendem Interesse bei der Untersuchung von hyperplastischen Lymphknoten bei malignen Geschwülsten erscheint. Man vermag auf diese Weise in kurzer Zeit eine grosse Zahl, wenn nicht alle kleinen Lymphknoten in zweifelhaften Fällen zu untersuchen, nachdem man sie aus dem Fettgewebe ausgelöst hat. Es wird damit nicht nur das praktische Interesse betreffs der Prognose gefördert, sondern auch insofern ein theoretisches Interesse, als es damit doch vielleicht gelingt, die Zahl der Fälle herabzumindern, in denen nachher noch Metastasen auftreten an Stellen, wo man mikroskopisch keine Spur in den Lymphknoten fand.

Die gute Härtung der ganz zerfliesslichen Milz liess mich auch versuchen, Blutgerinnsel und Eiter zu schneiden und auch hier erhielt ich zusammenhängende Schnitte. Ich erinnere mich besonders an sehr schöne, so gewonnene Präparate von Actinomyceseiter.

Schliesslich wagte ich mich auch an Rückenmark und Gehirn. Hierbei habe ich einen der schönsten Erfolge meiner Methode zu verzeichnen*). Es gelingt ebenso rasch wie bei den anderen Geweben Querschnitte des Rückenmarks ohne jeden Fehl herzustellen und so nach längstens 1—2 Stunden, die vollkommen sichere Diagnose einer Querschnittsläsion, auf- oder absteigenden Degeneration u. s. w. zu stellen. Zunächst kann man

*) Gerade die folgenden Ergebnisse hatte ich Gelegenheit, Herrn Dr. Waldstein in New York bei seiner Anwesenheit hier im November 1894 zu demonstriren. Zufällig kam mir erst während der Reinschrift gerade dieser Stelle die Angabe des Herrn Dr. Benda zu Gesicht (Neurol. Centralbl. 1895. No. 17), wo er sagt, dass er die Anregung zu seinen Versuchen von Herrn Dr. Waldstein empfing. Ich lebe der Ueberzeugung, dass auch Herr Dr. Benda mit einer 4procentigen Formaldehydlösnng bessere Resultate gehabt haben würde, als mit der 1procentigen (vergl. auch Weigert, Neuroglia. 1895). Hier sei noch gleich darauf aufmerksam gemacht, dass seit der Aufnahme des Formaldehydum solutum in das Arzneibuch f. d. deutsche Reich (a. a. O.) der alte Streit um die Benennung Formol — Formalin — Formaldehyd wohl zu Gunsten des letzteren entschieden ist. Eine 4procentige Formaldehydlösung kann der Apotheker liefern, nachdem er durch Titriren mit Ammoniak den Gehalt seiner Stammlösung festgestellt hat, Formol und Formalin aber sind Bezeichnungen für Lösungen ungleicher Zusammensetzung.

an den ungefärbten Präparaten (natürlich ohne Anwendung jeglichen Alkohols) die Orientirung der Fettkörnchenkugeln an den Degenerationsstellen im Querschnitt studiren und sie durch nachherige Behandlung mit etwa 1procentiger Osmiumsäure noch demonstrabler machen. Man conservire diese Präparate in Glycerinleim. Ausserdem erhält man durch die Osmiumsäurebehandlung noch an dem gleichen Tage sehr schön demonstrable Bilder der Degenerationen, die den Weigert'schen Markscheidenfärbungen sehr ähnlich sehen. Diese kann man in Canadabalsam eine Zeit lang aufheben. Endlich kann man natürlich mit sonstigen Färbungen etwaige entzündliche Prozesse, Kernanhäufungen u. s. w. genauer studiren. Hier möchte ich wiederum besonders auf das Thionin hinweisen. Es giebt auch hier eine ausgezeichnete Kernfärbung und manchmal mit den erhaltenen Markscheiden eine röthliche Farbenveränderung. Ausserdem bekommt man aber nach etwa ½stündiger Einwirkung einer sehr schwachen wässrigen Lösung wunderschön durchsichtige und klare Bilder von der Färbung der sog. Ganglienzellengranula, die so viel ich beurtheilen kann, mit den Nissl'schen identisch sind. Man kann an günstig getroffenen Zellen deutlich den nicht gekörnten, ganz blass blau gefärbten, kegelförmig aufsitzenden Fortsatz erkennen und bekommt auch bei Degenerationen die Verwerfungen der Körnelung deutlich zu Gesicht. Man kann mit den Rückenmarksschnitten ferner sofort zur Beizung und Kupferung zum Zweck der Weigert'schen Markscheidenfärbung schreiten, die recht gut gelingt.

Gewisse Schwierigkeiten setzen der Behandlung Schnitte von normaler oder etwas emphysematöser Lunge entgegen. Sobald aber die Alveolen nicht mit Luft gefüllt sind, wie z. B. bei Pneumonien, so gelingt es ohne Weiteres, schöne glatte Schnitte selbst bis zu 2 cm Flächendurchmesser zu machen bis zu 10 μ Dicke abwärts; selbst wenn verhältnissmässig grosse lufthaltige Bezirke eingestreut sind. Mehrmals habe ich gerade bei Schnitten pneumonischer Lungen eine eigenthümliche, homogene, glänzende, opake, nicht sich färbende Ausfüllungsmasse gefunden, deren Natur mir nicht klar geworden ist. Auch in Blutgefässen fand sich dieselbe Masse manchmal neben conglomerirten rothen Blutkörperchen. Sie nimmt die Hyalin-, Colloid- und Amyloidfärbungen nicht an.

Weiter ist es zu bemerken, dass an Organen, wie am Darm, besonders Dünndarm, wo die Mucosa durch ein sehr lockeres Zellgewebe an die Muscularis geknüpft ist, beide Schichten sich leicht von einander trennen. Doch finden sich unter der grossen Zahl in kurzer Zeit gewonnener Schnitte immer eine ganze Reihe genügend vollständiger.

Aehnlich verhält sich normaler Hoden. Bei krankhaften Veränderungen tritt das Ausfallen der Durchschnitte der einzelnen Hodenkanälchen weniger auf.

Knochen ist im Allgemeinen natürlich nicht ohne Entkalkung zu schneiden, doch gelingt es bei ossificirenden Geschwülsten ohne Schädigung des Messerhobels, eine fortlaufende Reihe von etwas dickeren Schnitten zu machen. Ich habe sogar einmal bei einem medullären Sarcom der Tibia eine ziemlich dicke Knochenschale ganz schön mit darstellen können. Dies scheint mir wichtig event. bei der Untersuchung von Knorpelknochengrenzen bei Lues und bei Rachitis.

Vom Knochenmark kann man nach unserer Methode bisher keine zusammenhängenden Schnitte gewinnen. Die Schnittchen lassen sich noch ganz gut vom Messer entnehmen, fliegen aber im Wasser sofort zu ganz kleinen Bröckelchen aus einander. Ich möchte hier eine Durchtränkung mit Gelatine noch weiter versuchen. Dass sich Gelatine mit Formol härten lässt, so wie auch dass es mit schwachen Fuchsinlösungen keine störende Eigenfarbe annimmt, hat schon Hauser 1893 [A. 23, 24] angegeben. Dass sich Gefrierschnitte damit anfertigen lassen und sich in Alkohol und in Wasser (vergl. Hauser) nicht auflösen, konnte ich auch bereits constatiren. Die Durchtränkung ist noch nicht geglückt*). Zur Knochenmarksuntersuchung mittelst Abstrichpräparat scheint mir aber ausser den bekannten eine Methode

*) Nach Schluss dieser Arbeit kam mir die Mittheilung von A. Nicolas (Note sur l'emploi de la formaldéhyde comme agent durcissant de la gélatine. Bibliographie anatomique. 3 année. 1895. No. 6. Nov. Déc. p. 274—277) zu Gesicht. Nicolas hat mit Durchtränkung bei 25 bis 37° gute Erfolge aufzuweisen gehabt. Ich möchte es aber mit kalten Lösungen event. solchen versuchen, deren Gelatine erstarrungsunfähig gemacht ist, da Hauser (a. a. O.) auch für solche die härtende Wirkung des Formaldehyd nachgewiesen hat.

geeignet, die Benario in einer kurzen Mittheilung für Blutuntersuchungen erwähnt. Er nimmt eine 4procentige Formaldehydlösung als Stammlösung und stellt sich davon zum Gebrauch jedes Mal eine 10fache Verdünnung mit Alkohol her. In dieser Lösung verweilen die Deckglaspräparate etwa eine Minute und kommen dann direct in die Farblösung. Hämoglobin und Kernstrukturen sollen gut fixirt sein, besonders sollen Malariaplasmodien gute Bilder geben.

Vollständig versagt hat mir reines Fettgewebe, während selbst ziemlich grosse Fettinseln in anderem Gewebe recht gut zu schneiden und darzustellen sind. Normales Unterhautfettgewebe trennt sich deswegen sehr leicht von der Cutis bei Hautschnitten. Sowie aber die Bindegewebsbälkchen in ihm stärker oder vermehrt sind, halten die Schnitte besser zusammen. Einen schönen Beweis für die Brauchbarkeit der Methode auch bei zarten Objecten legte mir College Göppert vor. Es sind dies Schnitte von Miliaria, bei denen die zarten Bläschen neben dem harten Cutisgewebe vorzüglich erhalten sind. Auch der Inhalt ist sehr schön conservirt.

Unbrauchbar erwies sich die Methode weiter bei normaler Placenta zur Gewinnung vollständiger Schnitte. Allerdings kommen die normalen Placenten aus der hiesigen Frauenklinik relativ spät in unsere Hand wegen der grösseren Entfernung der Institute. Bei einem Blutkuchen von einer Extrauterinschwangerschaft, die in der hiesigen chirurgischen Klinik operirt wurde, die sehr kurze Zeit nach der Operation in Formaldehydlösung eingelegt wurde, habe ich sehr schöne zusammenhängende Schnitte von etwa 1,5 cm Flächendurchmesser bekommen.

Aehnlich wie mit der normalen Placenta verhielt es sich mit einigen zottigen Geschwülsten mit zahlreicher und feiner Verästelung der Zotten, z. B. ein Zottenkrebs des Darms. Es liessen sich wohl sehr schöne Durchschnitte einzelner Zotten gewinnen, aber die Schnitte fielen aus einander. Gerade bei dem erwähnten Zottenkrebs hatte ich das nicht erwartet, weil man makroskopisch auf eine gallertige oder schleimige Zwischen-Ausfüllungsmasse schliessen musste. Während sonst schleimige und colloide Substanz sehr schön fixirt wurden, gelang es in diesem und einigen anderen Fällen nicht. Ich möchte in diesen

Fällen auf eine anders geartete Substanz schliessen. Leider konnte ich die Sache nicht weiter verfolgen.

Alle übrigen Gewebe und alle anderen Geschwülste mit Ausnahme dieser einen Art gelangen immer sehr gut.

Die von Benda warm empfohlene Methode, die Gewebe erst in Alkohol zu härten, dann in Formaldehydlösung nachzuhärten und gefrieren zu lassen nach Wasserausspülung, kann ich als Ergänzung meiner Methode für die schnelle Anfertigung von Schnitten aus alten Alkoholpräparaten gern acceptiren. Wie ich aber oben schon bemerkte, würde sicher Benda nicht zu so entgegengesetzten Erfolgen gekommen sein, wenn er nicht mit einer zu dünnen Formaldehydlösung gearbeitet hätte.

Wie ich schon oben bemerkte, habe ich mich zu dieser Veröffentlichung wesentlich zu dem Zwecke entschlossen, um wiederholt auf den grossen, praktischen Werth derselben aufmerksam zu machen. Die Methode hat sich jetzt im hiesigen pathologischen Institute durch zwei Winter und einen Sommer ausserordentlich bewährt. Sie hat einmal dazu geführt, dass alle zum Zwecke der Diagnose eingesandten Tumoren in viel kürzerer Zeit erledigt werden konnten, und zweitens, dass den Studirenden in den Demonstrationscursen zu jedem wichtigeren makroskopischen Präparat wirklich gut verständliche und demonstrable mikroskopische Präparate gezeigt werden konnten. Früher konnte das naturgemäss immer erst einige Zeit später geschehen, wenn das lebhaftere Interesse für den Fall oft schon erloschen und durch andere, neue Dinge verdrängt war. Ausserdem aber war wegen der grossen Zeitersparniss auch eine viel weitergehende Ausnutzung des Materials möglich. Zur genaueren Untersuchung wird es ja immer nöthig sein und bleiben, die alten bewährten Methoden zu Hülfe zu nehmen. Ist man doch selbst da oft genöthigt sich nicht auf eine allein zu verlassen. Aber auch für diese Zwecke war die Anwendung der schnellen Methode von grossem Werth. Man kann sich wenigstens sofort überzeugen, ob überhaupt die Aufbewahrung eines bestimmten Materials, sei es für Untersuchungs-, sei es für Curszwecke, Werth hat, ob sich aus dem Fall event. etwas machen lässt. Man braucht nicht so viel Spiritus u. s. w. nutzlos zu verwenden.

Für Curszwecke lässt sich die Methode ausserdem etwa in

der Art ausnützen, dass man an einen Sectionscurs sofort einen diagnostischen Curs anschliessen kann, oder dass man zwischen die typischen Präparate, die bei den Arbeiten im Laboratorium vertheilt werden, einmal ein Präparat zur Diagnosenstellung einschiebt, das event. vor den Augen der Studirenden aus der Leiche entnommen und vorbereitet, für diese von um so grösserem Interesse sein wird.

Weiter aber scheint mir die Methode besonders für die chirurgischen Kliniken von hohem Werth zu sein.

Bei der, in den neueren Arbeiten fast allgemein anerkannten Verwendbarkeit der Härtung mit Formaldehyd für eigentlich jede Art der Untersuchung möchte ich noch kurz darauf hinweisen, dass es sich wohl auch für praktische Aerzte empfehlen möchte, die 4procentige Formaldehydlösung etwas mehr oder ganz an die Stelle des Spiritus oder gar des leider bei manchen beliebten denaturirten Spiritus treten zu lassen. Jedenfalls wäre dies wohl wünschenswerth für Präparate, die an pathologisch-anatomische Institute zur Untersuchung eingesandt werden. Der von manchen so übel vermerkte, etwas reizende und stechende Geruch des Formaldehyd stört bei diesen kleinen Objecten jedenfalls gar nicht. Bei grösseren muss man sich in Acht nehmen. Hüten muss man sich aber mit Wunden an den Fingern in dieser Lösung zu hantiren.

Zum Schlusse möchte ich meinem hochverehrten Lehrer Herrn Geh.-Rath Arnold für die allzeit gütigst gewährte Unterstützung und die reiche Anregung meinen innig gefühlten Dank sagen.

Im Folgenden gebe ich die mir bekannt gewordene Literatur über den Formaldehyd in zwei Rubriken getheilt:

A. Die auf die Conservirung und mikroskopische Technik bezüglichen Arbeiten.

B. Die chemischen, antiseptischen und therapeutischen. Und zwar die letztere von 1886 an. Die frühere ist bei O. Löw 1886 einzusehen.

n. z. bedeutet: nicht zugänglich.

A.

1. Benario, Noch einmal die Leukocytenschatten Klein's. Deutsche med. Wochenschr. 20. Jahrg. 1894. No. 27. S. 572.
2. C. Benda, Ueber die Bedeutung der durch basische Anilinfarben darstellbaren Nervenzellstrukturen. Neurol. Centralbl. 1895. No. 17.
3. C. Benda, Formalin beim Gefrierverfahren. Centralbl. f. allgem. Pathol. u. path. Anat. Bd. 6. 1895. No. 20. S. 803—804.

n. z. 4. G. Bergonzoli, La formalina quale mezzo di conservazione e indurimento dei preparati anatomici. Bollet. del Natural. 14. Ann. 1894. No. 7.

n. z. 5. G. Bergonzoli, Ancora sulla formalina. Bollet. scientif. (Maggi, Zaja.) Ann. 17. No. 1.. p. 26—29.

6. A. Bethe, Formaldehyd! Nicht Formol oder Formalin. Anat. Anzeiger. Bd. 11. 1895. Nov.

n. z. 7. R. Blanchard, Du Formol ou aldéhyde formique. Bullet. Soc. Zool. Franc. T. 20. No. 4. p. 93.

8. F. Blum, Das Formaldehyd als Härtungsmittel (vorl. Mittheil.). Zeitschr. f. wiss. Mikr. Bd. 10. 1893. S. 314.
9. F. Blum, Notiz über die Anwendung des Formaldehyds (Formol) als Härtungs- und Conservirungsmittel. Anat. Anz. Bd. 9. 1894.
10. F. Blum, Ueber Formaldehyd, kritische Studie. Münch. med. Wochenschr. 1894. No. 24. S. 475—477.
11. J. Blum, Formol als Conservirungsflüssigkeit. Zoolog. Anzeiger. Bd. 28. 1893. S. 450.

n. z. 12. Born, Demonstration einer Anzahl in Formol gehärteter menschl. Gehirne. 72. Jahresber. d. schlesischen Gesellsch. f. vaterländ. Cultur, med. Abth. 1894. S. 42—43.

13. Thos. S. Cullen, A rapid method of making permanent specimens from frozen sections by the use of formalin. Bullet. of the John Hopkins Hospital. Vol. 6. No. 49. p. 67. April 1895.
14. Thos. S. Cullen, Beschleunigtes Verfahren zur Färbung frischer Gewebe mittelst Formalin. Centralbl. f. allg. Path. u. path. Anat. Bd. 6. 1895. No. 11. S. 448.
15. A. Durig, Das Formalin als Fixirungsmittel anstatt der Osmiumsäure bei der Methode Ramon y Cajal's. Anatom. Anzeiger. Bd. 10. 1894. No. 20. S. 659—660.

n. z. 16. W. M. A. Eccles, Formic-Aldehyde as a rapid hardening reagent for animal tissue. Brit. med. Journ. No. 1743. p. 1124. 1894.

n. z. 17. Fabre-Domergue, Liquide sucré formolé pour la conservation en collection des animaux colorés. Bulletin Mus. Hist. Paris 1895. No. 4. p. 162—163.

n. z. 18. Fabre-Domergue, Sur la conservation en collections des animaux coloré. 2 Note. Compt. rend. Soc. Biol. Paris (10). T. I. No. 33. p. 803—804.

19. A. Fischer, Neue Beiträge zur Kritik der Fixirungsmethoden. Anat. Anz. Bd. 10. 1895. S. 769.

n. z. 20. C. Forssmann, Formalin. Brit. Journ. of dent. Sc. Vol. 38. p. 501.

21 Fränkel, Demonstration anatom. Präparate, die in Formol (Formaldehyd) gehärtet sind. Münch. med. Wochenschr. 41. Jahrg. 1894. No. 49. S. 1000.

22. D. Gerota, Ueber die Anwendung des Formols in der topograph. Anatom. Anat. Anz. Bd. 11. 1895. No. 13. S. 417.

23. G. Hauser, Ueber Verwendung d. Formalin zur Conservirung von Bakterienculturen. Münch. med. Wochenschr. 40. Jahrg. 1893. No. 30. S. 567—568.

24. G. Hauser, Weitere Mittheilungen üb. Verwendung d. Formalin zur Conservirung von Bakterienculturen. Münch. med. Wochenschr. 40. Jahrg. 1893. No. 35. S. 655—656.

25. F. Hermann, Notiz über die Anwendung des Formalins (Formaldehyds) als Härtungs- und Conservirungsmittel. Anat. Anz. Bd. 9. 1893. No. 4. S. 112—115.

n. z. 26. B. Hofer, Conservirung von Fischen. Verhandl. d. deutsch. zool. Gesellsch. 1894. S. 93.

27. Hoyer jun., Ueber die Anwendung des Formaldehyds in der histolog. Technik. (Verhandl. der anat. Ges., 8. Vers. Strassburg.) Anat. Anz. Bd. 9. 1894. Ergh. S. 236—238.

n. z. 28. G. dell'Isola, Sul valore della formalina in istologia e sul modo di usarla. Boll. d. R. Accad. med. di Genova. Vol. 10. No. 7. 1895.

29. C. v. Kalden, Technik der histolog. Unters. path.-anat. Präparate. 4. Aufl. Jena 1895, bei G. Fischer. S. 12 und 64.

n. z. 30. F. C. Kenyson, Formol as a preserving fluid. Amer. Naturalist. Vol. 29. Jan. 82—91.

n. z. 31. E. Krückmann, Eine Methode zur Conservirung von Augen mit Erhaltung der Durchsichtigkeit der brechenden Medien. Klin. Monatshefte f. Augenheilk. Juni 1894.

32. E. Krückmann, Eine Methode zur Herstellung bakteriolog. Museen und Conservirung von Bakterien. Centralbl. f. Bakteriol. Bd. 15. 1894. S. 851.

n. z. 33. P. Lachi, Sul valore della formalina per usi di microscopia. Monit. zool. Ital. 6 A. 1895. No. 1. p. 15—16. Ref. Zeitschr. f. wiss. Mikr. Bd. 12. 1895. S. 32.

34. P. Lachi, La formalina come mezzo di fissazione in sostitutione all'acido osmico nel metodo di Ramon y Cajal. Anat. Anz. Bd. 10. 1895. No. 24. S. 790—791.

n. z. 35. A. Lanzillotti-Buonsanti, Nuovo processo di conservazione dei centri nervosi. Monit. zool. Ital. 5. 1894. p. 273.

36. Leber, Härtung von Augen mit Formol. Münch. med. Wochenschr. 1894. No. 30. S. 605.

37. A. B. Lee, Formol or Formaldehyd? Anat. Anz. Bd. 11. 1895. No. 8.

38. O. Lubarsch, Technik. Ergebn. der allgem. pathol. Morphol. und Physiol. des Menschen und der Thiere. Lubarsch und Ostertag. Wiesbaden 1895. S. 9—10.

n.z. 39. M. P. de Oliveira, Préparation et conservation de quelques animaux par l'aldéhyde formique. Annal. Sc. Nat. Paris. II. Ann. No. 2. p. 69—76.

40. G. H. Parker and R. Floyd, The preservation of mammalian brains by means of formol and alcohol. Anat. Anz. Bd. 11. 1895. No. 5. S. 156—158.

41. A. H. Pilliet, Action du formol sur les tissus. Compt. rend. soc. biolog. S. 10. T. 2. fasc. 27. p. 641—642.

42. B. Rawitz, Leitfaden der histiolog. Untersuchungen. 2. Aufl. S. 27. Jena 1895, G. Fischer.

43. G. Retzius, Vorzeigung versch. Organe in Formalin gehärtet. Svenska läkaresällskapetts förhandlinger för d. 24 Apr. 1894. Ref. in Virchow-Hirsch f. 1894. I. S. 49. Eklund.

44. R. Reimar, Ueber das Formol als Fixirungsmittel. Fortschr. d. Med. Bd. 12. 1894. No. 20. S. 773—782. No. 21. S. 813—822.

n.z. 45. Ad. Steuer, Formol als Conservirungsflüssigkeit. Mitth. d. Sect. f. Naturk. d. österr. Tourist.-Clubs. 7. Jahrg. No. 2. S. 9—11.

46. O. S. Strong, The use of formalin in Golgi's Method. Anat. Anz. Bd. 10. 1895. S. 494.

47. W. Wehr, Ueber Formaldehyd. Przeglad lekarski. 1895. No. 14. Ref. Centralbl. f. Chir. 1896. No. 1.

48. C. Weigert, Technik. Merkel-Bonnet, Ergebnisse der Anatomie. Bd. 3. S. 6. 1894.

49. C. Weigert, Beiträge zur Kenntniss der normalen menschl. Neuroglia. Festschr. zum 50jähr. Jubiläum des ärztl. Vereins zu Frankf. a. M. 3. Nov. 1895. Zugl. in: Abhandl., herausgeg. von der Senckenberg'schen naturforschenden Gesellsch. Bd. 19. Hft. 2. Frankf. a. M. 1895, M. Diesterweg.

50. Namenlose Notiz. Münch. med. Wochenschr. 1893. S. 335.

B.

1. H. Aronson, Ueber die antiseptischen Eigenschaften des Formaldehyds. Berl. klin. Wochenschr. 1892. No. 30. S. 749.

2. H. Aronson, Ueber die antisept. Eigenschaften des polymerisirten Formaldehyds und die innerliche Anwendung dess. Münch. med. Wochenschr. 41. Jahrg. 1894. No. 12. S. 239.

3. F. Blum, Der Formaldehyd als Antisepticum. Münch. med. Wochenschr. 40. Jahrg. 1893. No. 32. S. 601—602.

n.z. 4. F. Blum, Pharmaceut. Ztg. 1894. No. 28.

5. F. Blum, s. oben A. 10. Münch. med. Wochenschr. 1894.

6. A. Brochet et R. Cambier, Sur la production de l'aldéhyde formique gazeux destiné à la désinfection. Compt. rend. de l'acad. d. sc. T. 119. 1894. p. 607—609.
7. A. Brochet et R. Cambier, Action de l'aldéhyde formique sur le chlorhydrate d'hydroxylamine et le chlorhydrate de monométhylamine. Compt. rend. de l'acad. d. sc. T. 120. 1895. p. 449—452.
8. A. Brochet et R. Cambier, Action de l'aldéhyde formique sur les amines et sur leurs sels. Bull. de la soc. chim. de Paris. Sér. 3. T. 13—14. 1895. p. 392—418.
9. Buchner und Segall, Ueber gasförmige antiseptische Wirkungen des Chloroform, Formaldehyd und Creolin. Münch. med. Wochenschr. 36. Jahrg. 1889. No. 20. S. 341—342.
10. A. Dieudonné, Eine einfache Vorrichtung zur Erzeugung von strömenden Formaldehyddämpfen für Desinfectionszwecke. Arbeiten aus dem kaiserl. Gesundheitsamt. Bd. 11. 1895. S. 534 bis 543, mit 1 Abbild.
n. z. 11. Van Ermengen et Sugg, Recherches sur la valeur de la formaline à titre de desinfectant. Archives de pharmacol. 1894. Vol. I. Ref. Revue d'hygiene. 1895. No. 4.
12. E. R. W. Frank, Behandl. des weich. Schankers mit Formalin. Vortr. auf der 67. Versamml. der Naturf. und Aerzte zu Lübeck. Münch. med. Wochenschr. 1895. S. 1090.
13. C. Gegner, Ueber einige Wirkungen des Formaldehyds. Münch. med. Wochenschr. 40. Jahrg. 1893. No. 32. S. 599—600.
14. Kossmann, Zur Myomathysterektomie. Centralbl. für Gynäkol. 1895. No. 20.
15. Kossmann, Demonstration in den Verhandl. der Gesellsch. für Geburtsh. und Gynäk. zu Berlin 1895. Zeitschr. für Geburtsh. und Gynäkol. Bd. 32. 1895. S. 323.
16. Lamarque, Formol (1 pCt.) für Harn- und Blasenspülungen. Association franç. pour l'avancement des sc. Ref. Münch. med. Wochenschr. Bd. 42. 1895. No. 42. S. 995.
17. Lavayna, Formol in der Augentherapie. Bulletin médical. 1895. No. 48.
18. Lehmann, Vorl. Mittheil. über die Desinf. von Kleidern, Lederwaaren, Bürsten und Büchern mit Formaldehyd (Formalin). Münch. med. Wochenschr. 40. Jahrg. 1893. No. 32. S. 597—599.
19. O. Loew, Ueber Formaldehyd und dessen Condensation. Journ. f. prakt. Chem. Bd. 141. Neue Folge Bd. 33. 1886. S. 321—351.
20. O. Loew, Weiteres über die Condensation des Formaldehyds. Ebendaselbst. Bd. 142. Neue Folge Bd. 34. 1886. S. 51.
21. O. Loew, Einige Bemerkungen über Enzyme. Ebendaselbst. Bd. 37. 1888. S. 101.
n. z. 22. O. Loew, Münch. med. Wochenschr. 1888. No. 24.

n. z. 23. S. Merkel, Die Anwendung des Formalin auf Nahrungsmittel. Forschungsber. über angewandte Chemie. 1895.

24. S. Merkel, Referat über Dieudonné's Vorrichtung. Münch. med. Wochenschr. 42. Jahrg. 1895. No. 35. S. 827.

25. S. Merkel, Ueber Conservirung der Bakterienculturen durch Formalin. Ebendaselbst. 41. Jahrg. 1894. No. 9. S. 176.

n. z. 26. Dr. Miquel, Contribution nouvelle à l'étude de la desinfection des poussières d'appartement par les vapeurs d'aldéhyde formique. Annales de micrographie. 1894 et 1895.

27. Dr. Oehmichen, Beiträge zur Desinfectionslehre. Arbeiten aus dem kaiserl. Gesundheitsamte. Bd. 11. S. 275—284.

28. G. Philipp, Ueber die Desinfection von Wohnräumen durch Formaldehyd. Münch. med. Wochenschr. 41. Jahrg. 1894. No. 47. S. 926—928.

n. z. 29. Schering, Pharmac. Ztg. 1894. No. 28.

30. Slater and Rideal, On formaldehyde as an antiseptic. Lancet. 1894. p. 1004.

n. z. 31. Dr. Schmidt, Ueber die desoderisirende Wirkung des Formaldehyds. Pharm. Ztg. No. 6. 1894. — Therap. Notiz. Münch. med. Wochenschr. 41. Jahrg. 1894. No. 4. S. 79.

n. z. 32. Stahl, Pharmac. Ztg. 1893. No. 22.

33. B. Tollens und F. Mayer, Ueber die Bestimmung der Molekulargrösse der Raffinose und des Formaldehyds mittelst Raoult's Gefriermethode. Ber. der d. chem. Ges. 21. Jahrg. 1888. S. 1566—1572.

34. B. Tollens und F. Mayer, Ueber die Bestimmung der Molekulargrösse des Paraformaldehyds mittelst Raoult's Gefriermethode. Ebendaselbst. S. 3503—3507.

35. Tollens, Ueber eine Lampe zur Herstellung von Formaldehyd. Ber. d. deutsch. chem. Ges. 28. Jahrg. No. 3. 1895. S. 261—263.

n. z. 36. M. A. Trillat, Moniteur scientifique. 1890.

n. z. 37. M. A. Trillat, Bull. de la Soc. chim. 1890.

38. M. A. Trillat, Sur les propriétés antiseptiques de la formaldéhyde. Compt. rend. de l'acad. des sc. T. 114. 1892. p. 1278—1281.

n. z. 39. M. A. Trillat, Moniteur scientifique. 1892.

40. M. A. Trillat, Analyses qualit. et quantit. de la formaldéhyde. Compt. rend. de l'acad. des sc. T. 116. 1893. p. 891—894.

41. M. A. Trillat, Idem. Bull. de la soc. chim. de Paris. [3.] T. 9. 1893. p. 305—308.

n. z. 42. M. A. Trillat, Brochure sur le formol. Février 1894.

43. M. A. Trillat, Propriétés antisept. des vapeurs de formol (ou aldéhyde formique). Compt. rend. de l'acad. des sc. T. 119. 1894. p. 563—565.

44. M. A. Trillat et Berlioz, Sur les propriétés des vapeurs du formol ou aldéhyde formique. Ibid. T. 115. 1892. p. 290.

45. H. Vollmer, Ueber Formalin-Catgut. Centralbl. f. Gynäkologie. 1895. No. 46. S. 1219—1223.

n. z. 46. F. v. Winckel, Ueber den Gebrauch und die Wirk. des Formalin, Formonilid und Migränin bei Anomalien der weibl. Sexualorgane. Festschr. zur Feier des 50jähr. Jubil. der Gesellsch. für Geburtsh. u. Gynäkol. zu Berlin, herausgeg. von d. deutsch. Gesellsch. für Gynäkol. in Wien, Hölder, 1894. Ref. Münch. med. Wochenschr. 41. Jahrg. 1894. S. 517—518.

XVIII.

Die Tuberculose der Tonsillen vom klinischen Standpunkte.

Von Dr. Hans Ruge,

Assistenten der II. medicinischen Klinik des Herrn Geh.-Rath Gerhardt zu Berlin.

Die Tuberculose der Tonsillen, die noch bis zum Anfang der achtziger Jahre für eine recht seltene Erscheinung galt, wurde wohl zuerst von Strassmann[1]) im Jahre 1884 aus ihrem Dunkel hervorgezogen. Der Strassmann'schen Arbeit aus dem Leipziger pathologischen Institute folgten dann noch mehrere Arbeiten anatomischer Pathologen, die durch Sectionsbefunde nachwiesen, dass die Tonsillen viel häufiger tuberculös erkrankten, als man bisher angenommen hatte. In diesem Punkte deckten sich die Arbeiten von Dmochowsky, Schlenker und Krückmann. Durch ihre eingehenden pathologisch-anatomischen Untersuchungen wurde zunächst so viel festgestellt, dass bei hochgradigen Lungenphthisen die Tonsillen sehr häufig erhebliche tuberculöse Veränderungen zeigen, und dass auch sonst ausgedehntere tuberculöse Erkrankungen der Menschen nicht allzu selten mit Tuberculose der Mandeln verbunden sind.

Es hat also durch diese Untersuchungen der Ausspruch des Altmeisters der pathologischen Anatomie, den er vor etwa 30 Jahren

[1]) Strassmann, Ueber Tuberculose der Tonsillen. Dieses Archiv. Bd. 96. 1884.

über die Tuberculose der Tonsillen that, eine Erläuterung erfahren. Virchow sagte damals in seinem Werke über die Krankheiten der Geschwülste: „Worin es begründet liegt, dass Tuberculose der Tonsillen und der Zungenbalgdrüsen nicht beobachtet ist, vermag ich nicht anzugeben; möglicherweise ist es nur Mangel an Untersuchung[1]). Indess, wenn sie auch gefunden werden sollte, so muss sie doch so selten sein, dass eine Art von Immunität für diese Organe beansprucht werden kann.“ Die Vermuthung Virchow's, dass es sich hier um einen Mangel an Untersuchung handeln könne, ist durch die Untersuchungen der genannten Autoren bestätigt worden; auch meine Untersuchungen haben dasselbe Resultat ergeben.

Der Grund, weshalb Mandeltuberculose so häufig übersehen worden ist und voraussichtlich noch oft übersehen werden wird, ist klinisch von nicht geringer Bedeutung. Wenn nehmlich nicht ganz hochgradige tuberculöse Veränderungen der Mandeln mit Ulcerationen und Gewebszerfall vorliegen, ist es kaum möglich, mit blossem Auge die Tuberculose der Mandeln zu erkennen. Gerade am Lebenden ist es mir in keinem Falle mit einiger Sicherheit gelungen, durch die genaueste Besichtigung und Betastung der Tonsillen zu entscheiden, ob es sich um eine einfache Hyperplasie der Tonsille oder um eine Vergrösserung durch tuberculöse Veränderungen handelte, wofern nicht Ulcerationen vorlagen. Erst die mikroskopische Untersuchung nach der Tonsillotomie ermöglichte die Diagnose. Aber selbst wenn Ulcerationen vorhanden sind, wird es nicht immer leicht sein, ohne mikroskopische Untersuchung eines excidirten Stückchens die Tuberculose von beispielsweise syphilitischen und anderen Erkrankungsformen zu unterscheiden.

Den Umstand, dass man mit blossem Auge meist nicht entscheiden kann, ob eine Tonsille tuberculös erkrankt ist, würdigt Strassmann einer eingehenden Besprechung nach seinen Beobachtungen an Leichenmaterial. Er sagt unter anderem: „Makroskopisch ist unseren Tonsillen fast gar nichts anzusehen, auch in Bezug auf ihr übriges Verhalten zeigen sie nichts Charakteristisches. Es finden sich unter den betroffenen die ver-

[1]) Im Original ist dieser Satz nicht gesperrt gedruckt.

schiedensten Zustände: Tonsillen von normaler Grösse ebensowohl wie atrophische oder hyperplastische, solche mit vielen lacunären Concrementen, wie solche ohne diese u. s. w.“

Abgesehen von dieser grossen Schwierigkeit gerade für den Kliniker, am Lebenden im gegebenen Falle Anhaltspunkte für das Bestehen einer tuberculösen Mandelerkrankung zu gewinnen; — war es noch ein zweiter sehr wesentlicher Punkt, der eine grössere klinische Bedeutung dieser Erkrankung zunächst nicht gerade wahrscheinlich machte. Die oben erwähnten Autoren, die zusammen eine ganz ansehnliche Zahl von Tonsillen bei tuberculösen Leichen untersucht haben, kommen fast durchweg zu dem Resultate, dass die Tonsillartuberculose im Allgemeinen eine secundäre Erkrankung sei, die erst bei vorgeschrittener Tuberculose anderer Organe sich finde. Es werden zwar andere Möglichkeiten in Erwägung gezogen, aber nach einer kurzen Besprechung der Fütterungstuberculose kommt beispielsweise Schlenker zu dem Schlusse: „Als Quelle (für die Tonsillartuberculose) bleibt nur ein auf dem Bronchialweg bacillenspendender tuberculöser Heerd in der Lunge selbst übrig“. Krückmann ist geneigt, für einen seiner Fälle wenigstens, eine Fütterungstuberculose anzunehmen. Es handelte sich um ein 14jähriges, an Diphtherie gestorbenes Mädchen, bei welchem sich Tuberculose der rechten Tonsille und verkäste Mesenterialdrüsen fanden.

Die neuesten Untersuchungen von Dieulafoy, der in einer ganzen Reihe von Fällen primäre Tuberculose der Mandeln nachgewiesen haben will, sind leider nicht einwandsfrei. Dieulafoy hat Stückchen von vergrösserten Mandeln, die er aber weder histologisch, noch bakteriologisch untersucht hatte, — wie Cornil mit Recht hervorhebt —, auf Meerschweinchen übergeimpft und sah unter 61 Fällen 8mal eine Impftuberculose bei den Thieren entstehen. Bei diesen Versuchen ist die Zahl der Fehlerquellen erheblich. Zu betonen ist besonders, — und das ist auch von Cornil hervorgehoben worden —, dass in den Krypten vergrösserter Tonsillen zahlreiche Bakterien und gewiss auch Tuberkelbacillen sich eingenistet haben können, die die Tonsille nicht krank gemacht hatten, aber beim Thierexperiment ihre Wirkung entfalteten. Kossel macht ausserdem noch darauf aufmerksam, dass auch die Impfungsmethode Dieulafoy's

nicht ganz vollkommen gewesen sei: er habe subcutan geimpft, statt intraperitonäal zu impfen.

Es schien die Tonsillartuberculose somit zunächst keine recht ersichtliche klinische Bedeutung zu besitzen, als ein Fall von Malum Pottii suboccipitale in die Gerhardt'sche Klinik aufgenommen wurde, der meines Erachtens für die Frage der Tonsillartuberculose von allergrösstem klinischen Interesse ist und die Anregung zu nachstehenden Untersuchungen gegeben hat. Es folgt hier zunächst die Beschreibung dieses Falles.

Fall I.

Am 30. April 1895 wurde das Dienstmädchen A. W., 18¾ Jahre alt, auf den Frauen-Wachsaal der Gerhardt'schen (II. medicinischen) Klinik aufgenommen[1]).

Anamnese. Eltern leben und sind gesund, ebenso 3 Geschwister.

Menses vom 16. Jahre an, stets regelmässig. Im 6. Lebensjahre erkrankte Pat. an Masern. Vor einem Jahre litt Pat. an einer Thränenfistel. Seit ihrer Schulzeit will Pat. stets dicke Mandeln gehabt haben, ohne jedoch Beschwerden beim Schlucken oder Brennen im Rachen gespürt zu haben.

Während des Winters 1894/95 wurde sie von ihrem Vater darauf aufmerksam gemacht, dass sie merkwürdig spreche. Die Sprache war etwas näselnd geworden und die rechte Tonsille stark angeschwollen.

Seit 3 Wochen hat Pat. Reissen im Nacken und Hinterkopf, ausstrahlend nach den Schultern. Im Nacken hatte sie ein kribbelndes Gefühl.

Als sie am Tage vor der Aufnahme in die Charité (29. April) einen sehr schweren Wäschekorb (mit welcher Hand, weiss sie nicht anzugeben) trug, konnte sie plötzlich ihren Kopf nicht mehr bewegen und suchte nun das Krankenhaus auf.

Befund bei der Aufnahme.

Pat. ist eine kräftige, gesund aussehende Person, von ziemlich gut entwickelter Musculatur und gutem Fettpolster.

Das Gesicht ist wohlgenährt, die Wangen voll. Gesichtsausdruck munter. Die Haut und die sichtbaren Schleimhäute von gesunder frischer Farbe. Lippen roth.

Der Hals bietet bei der Palpation an seiner Vorderseite keine pathologischen Befunde; nirgends ist eine schmerzhafte Stelle. Pat. hält den Kopf steif, Bewegungen des Kopfes sind nur in ganz geringem Maasse möglich, wobei Pat. im Nacken grosse Schmerzen hat.

[1]) Die vortreffliche, ausführliche Krankengeschichte verdanke ich dem Stationsarzte, Herrn Privatdocenten Dr. Grawitz.

Beim Aufsitzen muss Pat., um sich die Schmerzen zu erleichtern, sich den Kopf mit beiden Händen halten. Auf der linken Seite, von der Halswirbelsäule bis in die Gegend des Schultergelenks, hatte Pat. seit 3 Wochen „Kribbeln", das nur hie und da auftrat. Beim Palpiren unterhalb des Hinterhauptes ist nach links von der Halswirbelsäule in der Gegend des 2. Halswirbels ein Vorsprung des Proc. transversus fühlbar, auch ist die Stelle in geringem Maasse schmerzhaft.

Auch vom oberen Rachengewölbe aus ergiebt die Palpation eine Vorwölbung nach der linken Seite. Druck auf die hintere Rachenwand löst keine Schmerzen aus.

Geschwollene Lymphdrüsen sind am Halse nicht fühlbar.

Der Brustkorb ist gut gewölbt, die Wirbelsäule gerade, nirgends schmerzhaft.

Die Athmung ist regelmässig, 24 Züge in der Minute, costal, beiderseits gleichmässig. Zwerchfellstand am unteren Rande der 6. Rippe.

Lungenschall: überall voller heller Schall.

Athemgeräusch: überall weiches Vesiculärathmen[1]). Husten und Auswurf bestehen nicht.

Die Herzdämpfung beginnt oben an der 4. Rippe, reicht nach rechts bis zum linken Sternalrande, nach links nicht ganz bis zur Mamillarlinie. Der Spitzenstoss ist einen Finger breit innerhalb der Mamillarlinie fühlbar. Herztöne rein.

Der Puls ist klein, leicht unterdrückbar, zählt 80 Schläge in der Minute. Art. radialis weich.

Leberdämpfung reicht in der Mamillarlinie von der 6. Rippe bis zum Rippenbogen.

Milzdämpfung 6 cm breit.

Der Harn ist dauernd frei von Eiweiss und Zucker; sein specifisches Gewicht durchschnittlich 1015—1017.

Die rechte Tonsille hat fast die Grösse eines kleinen Hühnereies, zeigt höckrige Oberfläche und fühlt sich wie ein Reibeisen an.

Das Körpergewicht der Pat. beim Eintritt in die Anstalt beträgt 115 Pfd.

Diagnose: Malum Pottii suboccipitale.

Verlauf der Krankheit.

Pat. muss dauernd zu Bett liegen, der Kopf wird extendirt.

Die Körperwärme ist dauernd zwischen 36° C. und 37,5° C.

4. Mai. Pat. muss beim Aufsitzen noch ihren Kopf halten, doch sind geringe seitliche Bewegungen unter unbedeutenden Schmerzen möglich. Nickbewegungen sind nur in ganz geringem Maasse möglich und unter ziemlich erheblichen Schmerzen. Im Halse bestehen keine Beschwerden.

[1]) College Grawitz hat mir ausdrücklich versichert, dass die Lungen, besonders die Lungenspitzen zu wiederholten Malen auf's Genaueste untersucht worden sind!

Die rechte Tonsille ist noch von gleicher Grösse und Beschaffenheit. Sonst Wohlbefinden.

7. Mai. Pat. fühlt sich mit extendirtem Kopfe sehr wohl. Das Kribbeln im Nacken hat sich ganz verloren, dagegen bemerkte Pat. in der Gegend der linken Schläfe nach dem Hinterhaupte zu „ein komisches Gefühl von Taubsein", das sich jetzt wieder gebessert hat.

Motilitätsstörungen bestehen nicht, auch keinerlei Störungen der Sensibilität.

Ohrenbefund: Trommelfell beiderseits intact, normaler Lichtreflex.

8. Mai. Beim Aufsitzen bekommt Pat. Schmerzen in der linken Kopf- und Halsseite und in der linken Schulter. Die Schmerzen ziehen vom Hinterkopf hauptsächlich in die linke Ohrgegend. Im linken Ohre auch Schmerzen.

13. Mai. Pat. kann ohne grosse Schmerzen den Kopf seitwärts drehen. Wohlbefinden.

17. Mai. Pat. klagt über localisirte Schmerzen in der Gegend des linken Proc. transversus des 2. Halswirbels. Daselbst fühlt man eine etwa 2—3 cm lange und 1 cm breite, weiche Resistenz, die auf Druck schmerzhaft ist; die Schmerzen ziehen nach dem Hinterkopf und der linken Schulter. Spontane Schmerzen sind gering.

25. Mai. Die teigige Anschwellung der oberen hinteren Rachenwand besteht noch. Bewegungen des Kopfes sind weniger schmerzhaft.

6. Juni. Pat. hatte in letzter Zeit Beschwerden beim Schlucken, derart, dass die geschwollene rechte Tonsille das Heruntergleiten der Bissen erschwerte. Es wird deshalb mit der galvanokaustischen Schlinge die Tonsille hart an den Gaumenbögen abgebrannt (Stabsarzt Grawitz). Es erfolgt eine stärkere Blutung, die schliesslich durch Eisschlucken und zweimaliges Betupfen mit Liquor ferri sesq. dauernd zum Stehen gebracht wird.

7. Juni. Pat. gurgelt mehrmals täglich mit einer Lösung von Kali hypermanganicum. Sie hat noch Brennen im Rachen, sonst keine Klagen.

12. Juni. Ohne äussere Veranlassung bekommt Pat. eine geringe Blutung aus der rechten Tonsillengegend, die nach dem Genusse von Eiswasser bald steht. Schluckbeschwerden geschwunden; Brennen im Rachen gering.

15. Juni. Die teigige Anschwellung an der vorderen Rachenwand ist nicht mehr fühlbar.

21. Juni. Pat. trug gestern und heute eine Holzkravatte und war ausser Bett. Sie bekam danach Schmerzen in der linken Seite der Halswirbelsäule und wurde deshalb wieder in den Extensionsverband gelegt.

28. Juni. Die Schmerzen sind wieder verschwunden. Schluckbeschwerden andauernd beseitigt. Pat. erhält versuchsweise eine Gipskravatte und ist ausser Bett.

30. Juni. Pat. hat stärkere Schmerzen im Nacken. Die Gipskravatte wird abgenommen und die Extension wieder vorgenommen.

1. Juli. Die Schmerzen sind wieder geringer geworden. Doch besteht auf Druck noch Schmerzhaftigkeit.

Am 6. Juli wird Pat. gebessert auf ihren Wunsch entlassen.

Die mikroskopische Untersuchung der exstirpirten Tonsille, die ich nach Einbettung in Celloidin vornahm, ergab folgendes Resultat:

Das Oberflächenepithel der Tonsille ist fast überall erhalten. Mit Ausnahme von kleinen gesunden Partien ist die ganze Tonsille durchsetzt von zahlreichen typischen Tuberkeln in allen Stadien der Entwickelung und Degeneration. An den wenigen normalen Stellen sieht man noch wohl erhaltene Lymphfollikel. Die Tuberkel liegen an vielen Stellen einzeln, etwas weniger häufig zu mehreren zusammen; an einer Stelle ist eine grössere Anzahl von Tuberkeln, wohl 10—20, zu einem Conglomerat vereinigt, mit starker körniger Nekrose an mehreren Stellen. Zwischen den Tuberkeln noch spärliche Reste von lymphadenoidem Gewebe.

Ein sehr kleiner Theil der Tonsille, vielleicht $\frac{1}{100}$ des ganzen Organs, zeigt eine gleichmässig körnige Nekrose mit vielen kleineren und grösseren Kernresten. Hinsichtlich seines tinctoriellen Verhaltens kann man diese Partie als in dem Zustande käsiger Metamorphose befindlich bezeichnen. Die Mehrzahl der Tuberkel enthielt kleinere und grössere Riesenzellen, einige mit sehr zahlreichen Kernen. An einer Stelle liegen Tuberkel ganz dicht an der Oberfläche der Tonsille, so dass hier das Epithel auf einer kleinen Strecke fehlt.

Es werden etwa 6 Schnitte genau auf Tuberkelbacillen untersucht und durchmustert. Färbung mit Ziehl'schem Carbolfuchsin, Entfärbung mit 3procentigem salpetersaurem Alkohol einige Secunden, Nachfärbung mit wässriger Methylenblaulösung. Es finden sich nur vereinzelt Tuberkelbacillen, allerdings in fast jedem Schnitte; sie liegen meist einzeln in Riesenzellen, zuweilen zu mehreren zusammen in den peripherischen Theilen frischerer Tuberkel.

Diagnose: Ausgedehnte Tuberculose der rechten Mandel.

Epikrise. Die mikroskopische Untersuchung habe ich so genau mitgetheilt, erstens um jeden Zweifel über die Existenz einer Tuberculose der Tonsille auszuschliessen und ferner, um zu zeigen, dass es sich offenbar um eine schon einige Zeit bestehende, vorgeschrittene Tonsillartuberculose handelt, trotzdem mit blossem Auge keine Ulcerationen zu erkennen gewesen sind. Es war auch vor der Exstirpation der Tonsille durchaus nicht zu entscheiden, ob es sich hier um einen entzündlichen Tumor oder vielleicht nur um ein Neoplasma im engeren Sinne handelte. Dieses führe ich als Beweis dafür an, wie wenig Charakteristisches die tuberculös erkrankte Mandel bei der Untersuchung mit blossem Auge bot.

Wir haben hier also einen Fall vor uns, wo bei einem sonst gesunden, recht kräftigen Mädchen schon seit der Schulzeit, wohl etwa seit dem 13. oder 14. Lebensjahre, stets dicke Mandeln bestanden haben, die ihr wenig Beschwerden verursachten. Die Möglichkeit, dass schon damals die Tuberculose der Mandeln sich entwickelt hat, ist nicht auszuschliessen. Etwa 4 bis 5 Monate vor ihrem Eintritt in die Charité wurde ihre Sprache näselnd, die rechte Tonsille schwoll jetzt noch bedeutend stärker an.

Man kann wohl mit Sicherheit annehmen, dass zu dieser Zeit eine Tuberculose der Mandel betand. Damit stimmt überein, dass sie selbst so wenig subjective Beschwerden davon empfand und erst von ihrem Vater auf ihre eigenthümliche Sprache aufmerksam gemacht wurde. An eine einfache, entzündliche Hyperplasie war bei der Schmerzlosigkeit und der offenbar sehr allmählichen Entwickelung nicht recht zu denken. Diese letzteren Gründe machen es allerdings auch wahrscheinlich, dass schon die frühere andauernde Vergrösserung der Mandel keine einfach entzündliche war. Das Wahrscheinlichste ist mir, dass schon vor längerer Zeit die dauernd vergrösserte Mandel durch tuberkelbacillenhaltiges Material inficirt worden ist, und dass sich die Tonsillartuberculose langsam weiter entwickelte. Damit scheint mir auch der anatomische Befund übereinzustimmen. An einer Stelle bestand ein alter, nekrotischer (verkäster) Heerd, und zu diesem Endstadium waren alle Uebergänge von frischeren zu älteren Tuberkeln nachweisbar. Auch die Spärlichkeit der Tuberkelbacillen stimmte mit einem chronischen Verlaufe. Hat man doch bei der Tuberculose (oder Scrofulose) der ähnlich gebauten Lymphdrüsen ganz analoge, länger dauernde Prozesse. Leugnen kann man freilich nicht, dass es aus dem anatomischen Befunde nicht sicher zu sagen ist, wie lange — ich meine nach Monaten und Jahren berechnet — ein solcher Krankheitsprozess wohl schon bestehen mag.

Wie dem auch sei, einen Monat nach der Aufnahme beginnt die Patientin über Schluckbeschwerden und andere Störungen von Seiten ihrer stark vergrösserten Mandel zu klagen. Die Mandel wird exstirpirt (6. Juni) und die Untersuchung ergiebt ausgedehnte Tuberculose.

Acht Wochen vor dieser Operation spürte Pat. zuerst etwas von ihrer Wirbelerkrankung: Reissen im Nacken und Hinterkopf und Kribbeln im Nacken. Am Tage vor ihrer Aufnahme trat dann plötzlich als Folge einer schon länger bestehenden Myelitis granulosa eines oder mehrerer Wirbelkörper ein Zusammenbruch der cariösen Knochentheile ein; wozu das Tragen des schweren Korbes und wahrscheinlich die damit verbundenen Muskelanspannungen die Gelegenheitsursache abgaben.

Ob diese Spondylarthrocace, wie Hueter sie nennt, vorn seitlich oder hinten im Wirbelkörper ihren Sitz hatte, lässt sich schwer entscheiden. Hinten lassen sich die von Weichtheilen grossentheils bedeckten oberen Halswirbel nur sehr unvollkommen abtasten. Nach R. von Volkmann's Untersuchungen entwickeln sich die Granulationsheerde vorwiegend in den vorderen Theilen der Wirbelkörper. Dass hier der Prozess auch vorn und zwar mehr nach rechts hin sass, lässt sich aus dem Umstande vermuthen, dass nach links von der Wirbelsäule in der Gegend des 2. Halswirbels ein Vorsprung des Processus transversus besonders deutlich fühlbar war. Für den Sitz des Heerdes im vorderen Theile des Wirbelkörpers zeugt ferner der Umstand, dass Pat. beim Aufsitzen, um sich die Schmerzen zu erleichtern, sich den Kopf mit beiden Händen hochhalten musste. Die „teigige" Anschwellung der oberen hinteren Rückenwand ist jedenfalls auf eine entzündliche Infiltration der Weichtheile vor der Halswirbelsäule zu beziehen.

Es ist indess nicht von entscheidender Wichtigkeit, in welchem Theile des Wirbelkörpers die Myelitis sich vorwiegend entwickelt hat. Viel wichtiger ist meines Erachtens der Umstand, dass überhaupt der tuberculöse Prozess erst in der Tonsille sich entwickelt hat und dann den Wirbelkörper ergriffen hat. Die Tonsillen liegen ungefähr in gleicher Höhe mit dem ersten und zweiten Halswirbelkörper. Es ist mir nicht zweifelhaft, dass der tuberculöse Prozess von der Tonsille auf den Wirbelkörper übergegriffen hat.

Es fragt sich nun: War der Erkrankungsheerd im Körper primär in der Tonsille, oder besteht eine Berechtigung zu der Annahme, dass die Tuberculose schon vorher einen anderen

Heerd gezeitigt hatte, von dem aus die Tonsille inficirt sein konnte?

Eine Infection mit tuberculösem Sputum, auf die Strassmann und die späteren Untersucher bei ihren Fällen den Hauptwerth gelegt haben, ist in unserem Falle vollkommen ausgeschlossen. Die genaue Anamnese ergab, dass Pat. niemals Anzeichen einer Lungenerkrankung gehabt hatte. Die sorgfältigste Untersuchung der Lungen zu verschiedenen Malen ergab niemals die geringsten Anhaltspunkte für einen tuberculösen Heerd in den Lungen. In der Krankengeschichte findet sich der Vermerk: „Husten und Auswurf bestehen nicht". Eine Infection durch das eigene Sputum kann demnach weder früher noch während der jetzigen Krankheit stattgefunden haben.

Es fanden sich ferner auch keine geschwollenen Lymphdrüsen am Halse, die vielleicht eine ascendirende Infection der Tonsillen von irgend einem tiefer gelegenen, verborgenen tuberculösen Heerde aus vermittelt haben könnten.

Bei dem sonstigen Wohlbefinden der Pat. — abgesehen von dem localen Leiden —, bei ihrem blühenden Aussehen, ihrer kräftigen Statur und dem guten Ernährungszustande ist auch an eine bestehende ältere Lymphdrüsentuberculose in anderen, der Palpation nicht zugänglichen Körperregionen schwerlich zu denken. Es ist also auch nicht anzunehmen, dass die Tonsillen von entfernteren Heerden aus durch die Blutbahn inficirt worden sein könnten.

Somit drängt sich uns mit überaus grosser Wahrscheinlichkeit die Annahme auf, dass es sich um eine primäre Tuberculose der Tonsille gehandelt habe, die eine Myelitis eines Theils der Halswirbelsäule zur Folge gehabt hat.

Dass eine Secundärerkrankung der Wirbelkörper nach vorangegangener Infection der Tonsille hier stattgefunden hat, und nicht umgekehrt nach primärer Knochencaries die Mandelerkrankung, dafür sprechen zunächst die anatomischen Lageverhältnisse beider Theile; weiter aber spricht dafür das sehr viel frühere Auftreten der Tonsillarerkrankung.

Hat doch erst kürzlich Buss in einer Reihe von Fällen auf die Beziehungen zwischen Angina und Gelenkrheumatismus aufmerksam gemacht. Schon lange vor ihm hatten Trousseau

und bald darauf dessen Schüler Lagranère und Tiponnier diese enge Beziehung zwischen beiden Erkrankungen beobachtet. Für den Gelenkrheumatismus ist somit wenigstens für eine Reihe von Fällen die Tonsille als Eingangspforte des Krankheitsstoffes nachgewiesen. Warum sollten nicht die Tuberkelbacillen ähnliche Wege von den Mandeln aus zum Knochensystem einschlagen können? Bekannt ist es ja auch, dass bei Pyämie und Septicämie häufig im Anfange schwere infectiöse Anginen auftreten, und dass man hier später nicht selten Gelenkvereiterungen und osteomyelitische Heerde findet.

Auf welche Weise in unserem Falle die Tonsille tuberculös inficirt worden ist, darüber lässt sich nichts Bestimmtes sagen. Am wahrscheinlichsten ist mir eine Infection durch die Nahrung, also eine Fütterungstuberculose. Mag man nun annehmen, dass feste bacillenhaltige Nahrung (rohes Fleisch eines perlsüchtigen Rindes oder andere Speisen, die mit Tuberkelbacillen behaftet waren), oder dass vielleicht Milch von perlsüchtigen Kühen beim Vorbeigleiten an der schon vergrösserten, entzündlich geschwollenen Mandel derselben den Infectionsstoff zugeführt, vielleicht geradezu eingeimpft haben. Diese Frage wird weiter unten noch erörtert werden.

In unserem Falle ist also durch die mikroskopische Untersuchung der Tonsille der Nachweis von Tuberkelbacillen geführt und damit zugleich die Osteomyelitis als eine tuberculöse erkannt worden.

Durch diesen Fall veranlasst, sah ich eine Reihe älterer Krankengeschichten von Malum Pottii durch, ob vielleicht im einen oder anderen Falle sich auch Anhaltspunkte für eine Secundärinfection der Wirbelkörper von den Tonsillen aus ergäben. Folgender Fall scheint mir nach dieser Richtung hin beachtenswerth, aus dessen ausführlicher Krankengeschichte hier nur ein Auszug mitgetheilt werden soll:

Frau K., 46 Jahre alt. Aufgenommen am 27. März 1894.

Anamnese: Von 5 Kindern 1 an Tuberculose gestorben.

Pat. musste öfters Schläge von ihrem Manne erleiden, besonders gegen den Kopf. Als sie nun am 24. November 1893 zur Arbeit gehen wollte, verlor sie plötzlich die Besinnung und stürzte die Treppe hinunter. Im

städtischen Krankenhause am Friedrichshain wurde ein Schädelbruch constatirt. Sie wurde dort nach 8 Wochen entlassen, bekam aber bald wieder Kopfschmerzen, besonders an den verletzten Theilen und musste in's Krankenhaus zurückkehren. Nach 4 Wochen wurde sie dort wieder entlassen; die Schmerzen stellten sich aber bald wieder ein, und jetzt suchte sie ihre Zuflucht in der Charité, wo sie auf die II. innere (Gerhardt'sche) Klinik gebracht wurde (Stationsarzt: Stabsarzt Dr. Schultzen).

Aus dem Aufnahmebefund ist zu erwähnen: Ziemlich kräftig gebaute Pat. von gutem Ernährungszustand.

Die tiefliegenden Cervicaldrüsen strangartig angeschwollen.

Vor- und Rückwärtsbeugung des Kopfes ohne Beschwerden; dagegen empfindet Pat. bei seitlicher Drehung des Kopfes Schmerzen im Genick.

Die rechte Tonsille ist etwas geschwollen und geröthet.

Athmung: ruhig.

Brustkorb ziemlich kurz, hebt sich bei der Athmung beiderseits gleichmässig.

Lungenschall über beiden Spitzen etwas weniger laut, als sonst. Athmungsgeräusch vesiculär; über den Spitzen ist das Exspirium etwas verlängert.

Husten und Auswurf nicht vorhanden.

Sensibilitätsstörungen ziemlich ausgedehnt vorhanden.

Diagnose: Malum Pottii suboccipitale.

Therapie: Streckverband.

Verlauf: Andauernd Kopfschmerzen.

24. Mai. Seit heute Nacht Schmerzen, die von der Stirn nach dem Genick ausstrahlen.

4. Juni. Aeusserst heftige Schmerzen in der Scheitelbeingegend und im Genick. Die oberen Halswirbel prominiren erheblich, sind auf Druck nicht schmerzhaft.

7. Juni. Pat. klagt heute über heftige Beschwerden beim Schlucken.

22. Juni. Die Deviation der Wirbelsäule ist stärker geworden. Pat. klagt seit einigen Tagen über sehr heftige Kopfschmerzen und grosse Beschwerden beim Schlucken.

1. Juli. Schmerzen im Genick ungemein heftig (Morphiuminjectionen). Die Deviation am oberen und mittleren Theil der Halswirbelsäule nimmt zu u. s. w. Das Schlucken ist sehr erschwert; die Pat. hat das Gefühl, als ob sich ein Hinderniss gegen den Schlund legt. Blasenstörungen.

4. August. Anfall von Dyspnoe. Starke Cyanose. Ueber den Lungen feuchte Rasselgeräusche. Trachealrasseln. Exitus lethalis.

Sectionsbefund (Prof. Israel): An beiden Lungenspitzen, besonders links starke Adhäsionen. Links und rechts vereinzelte, käsige Heerde. Im Uebrigen die Lungen sehr blutreich. Im rechten Unterlappen ausgedehnte frische bronchopneumonische Hepatisationen. Feine fibrinöse Auflagerungen der Pleura.

Schädelbasis stark deformirt durch starkes Hervorspringen des Clivus Blumenbachii und der Partien um das Foramen magnum u. s. w.

Sectionsdiagnose: Caries occipitalis et vertebralis I. Bronchopneumonia dextra. Pneumonia interstitialis chronica et caseosa. Cicatrices pulmonum. Cystitis chronica.

Epikrise. Hier bestand also auch zugleich mit dem myelitischen Prozesse am obersten Theile der Wirbelsäule eine Tonsillitis, die vermuthlich tuberculös war. Sicheres lässt sich darüber leider nicht mehr feststellen, da begreiflicherweise damals die vergrösserte Tonsille gegenüber den anderen Krankheitserscheinungen ganz in den Hintergrund trat. Nur auf die Möglichkeit soll hingewiesen werden, dass auch in diesem Falle, wo die tuberculöse Lungenerkrankung kaum Erscheinungen gemacht hatte, auch kein Auswurf vorhanden gewesen war, in der Tonsille die Tuberculose primär aufgetreten sein kann, und dass von da aus der Prozess auf die Wirbelsäule übergegriffen haben kann.

Unser interessanter Fall von zweifelloser Tonsillartuberculose bewog mich, eine grössere Anzahl von Tonsillen von Lebenden genau mikroskopisch zu untersuchen. Ausserdem untersuchte ich noch die Tonsillen von mehreren Pat., die auf der Klinik verstorben waren. Meine Untersuchungen habe ich in 18 Fällen der Gerhardt'schen Klinik und Poliklinik vorgenommen und im Ganzen 24 Tonsillen genau mikroskopisch in zahlreichen Schnitten untersucht. Die Zahl ist keine grosse, aber wer die Schwierigkeiten kennt, mit denen man zu kämpfen hat, wenn man den Patienten eine Tonsillotomie vorschlägt, der weiss, dass selbst diese kleine Zahl von Untersuchungsobjecten nicht ganz leicht zu erlangen ist[1]). Die Tonsillen sind ohne Auswahl zur mikroskopischen Untersuchung gekommen; es lassen sich deshalb auch keinerlei statistische Schlüsse daraus ziehen.

Von den 18 Fällen habe ich in 6 Fällen Tonsillartuberculose durch die histologische Untersuchung festgestellt, in den anderen Fällen war der Befund negativ. Ich lasse hier zunächst 2 Fälle

[1]) Die Herren Stabsärzte Dr. Grawitz und Dr. Schultzen, Assistenten der Klinik, haben mich beim Sammeln des Materials in collegialster Weise unterstützt.

folgen, in denen ebenfalls intra vitam Tuberculose der Mandel festgestellt werden konnte.

Fall II.

J. Sch., Kutscher, 26 Jahre alt. Aufgenommen am 13. December 1895.

Anamnese: Vater starb an Schwindsucht. Mutter lebt und ist gesund, ebenso 3 Geschwister.

Wegen „schwacher Brust" kam Pat. vom Militär frei. Als Kind hatte er Windpocken.

August 1894 bekam er einen Blutsturz, der sich im September und December wiederholte. Pat. hatte damals Stiche in der Seite. Er wurde vom 24. December 1894 bis Ende Januar 1895 in der Charité behandelt.

Im April 1894 wieder Blutspucken. 13.—29. November war er zum dritten Male in der Charité wegen starker Schmerzen in der Brust, Husten und Auswurf.

Seine jetzige Krankheit begann am 9. December, wo er wieder Brustschmerzen, Husten und Auswurf bekam und Blut hustete.

Aufnahmebefund: Pat. ist ein ziemlich grosser schwächlicher Mann von schlechtem Ernährungszustand. Gesichtsfarbe blass. Zahlreiche über erbsengrosse Cervicaldrüsen.

Lungen: Rechts Dämpfung in der Fossa supraspinata vorn bis zum Oberrand der III. Rippe. Athemgeräusch überall vesiculär, rechts von zahlreichen dumpfen Rasselgeräuschen begleitet.

Auswurf: schleimig geballt, eitrig, zähe.

Herz: bietet nichts Besonderes, desgleichen die Unterleibsorgane.

Es besteht Hypertrophie der Mandeln.

Diagnose: Tuberculosis pulmonum dextra.

Verlauf: Am 14. December 1895 Temp. 37,8°. Sonst hielt sich die Körperwärme dauernd zwischen 36,2° C. und 37,5° C. — Respiration zeitweilig etwas beschleunigt. Harn stets frei von Eiweiss und Zucker.

19. December. Tuberkelbacillen werden im Sputum nachgewiesen.

Am 8. Januar bekommt er eine Halsentzündung (Angina). Ordin.: Gurgeln mit Kali chloricum in Lösung.

9. Januar. Tonsillotomie rechts (durch Herrn Stabsarzt Dr. Schultzen).

13. Januar. Pat. klagt über starke Schmerzen im Halse und Heiserkeit.

11. Januar. Starkes Oedem des rechten Gaumenbogens. Er spricht heiser. Während der Untersuchung kann Pat. plötzlich laut sprechen.

14. Januar 1896. Pat. wird gebessert auf seinen Wunsch entlassen.

Die mikroskopische Untersuchung der mir (vom Collegen Schultzen) gütigst überlassenen Tonsille ergab:

Ungefähr $\frac{1}{6}$ der Tonsille zeigt ausgesprochen tuberculöse Veränderungen. Das übrige Gewebe besteht aus sehr reichlichen Follikeln und adenoidem Gewebe mit Blutgefässen. An verschiedenen Stellen ist das Gewebe fibrös. An zwei Stellen liegen eine grössere Anzahl von Tuberkeln zusammen und

confluiren zum Theil. In den Conglomeraten von Tuberkeln findet sich starker körniger Zerfall im Centrum. Grosse Riesenzellen sind ziemlich spärlich, etwa 4—5 in jedem Schnitt zu finden. An verschiedenen Stellen, meist in den Follikeln, liegen Tuberkel einzeln, zum Theil in frühen Stadien der Entwickelung, mit meist spärlichem Kernzerfall und reichlichen epithelioiden Zellen, sowie kleinen Riesenzellen.

Tuberkelbacillen sind sehr spärlich vorhanden. Es werden im Ganzen 9 Schnittpräparate genau darauf hin durchmustert. Es findet sich nur in einem Präparate in einer grossen Riesenzelle ein Tuberkelbacillus.

Die Schnitte wurden theils mit Hämatoxylin vorgefärbt und dann mit der Ziehl'schen Lösung auf Tuberkelbacillen gefärbt, theils mit Methylenblau nachgefärbt.

Mikroskopische Diagnose: Tuberculose der rechten Tonsille, nicht sehr ausgebreitet, wahrscheinlich (wegen der sehr spärlichen Tuberkelbacillen und des fibrösen Gewebes) langsam fortschreitend und zum Theil in Schrumpfung übergehend.

Epikrise. Es bestand in diesem Falle neben der rechtseitigen Lungenspitzentuberculose, die ohne Fieber verlief, eine Tuberculose der rechten Mandel, die in diesem Falle also intra vitam durch das Mikroskop sichergestellt werden konnte. Klinisch zeigte sich dieselbe zunächst unter dem Bilde einer einfachen Mandelhypertrophie. Erst vier Wochen nach der Aufnahme trat eine acute Schwellung und Entzündung der rechten Mandel auf, die die Tonsillotomie nothwendig machte.

Man ist wohl berechtigt, aus der Spärlichkeit der Bacillen und dem Vorhandensein fibrösen Gewebes an einigen Stellen der Mandel auf einen chronischen Verlauf dieser Tonsillartuberculose zu schliessen. Es ist sehr fraglich, ob solche Prozesse häufig zum Zerfall und zu Ulcerationen führen; wahrscheinlich ist ihr Ausgang meistens der in langsame Verkäsung und Schrumpfung, so dass zu keiner Zeit des Verlaufes aus geschwürigen Veränderungen an der Oberfläche das Bestehen einer Tuberculose erkannt werden kann.

Das mag auch der Grund sein, weshalb Cornil und Ranvier in ihrem Handbuch der pathologischen Histologie im Jahre 1884 diese Form der Mandeltuberculose gar nicht beschrieben haben. Sie unterscheiden nur zwei Formen: die acute miliare Form, die bei allgemeiner Miliartuberculose vorkommt und die chronische ulcerative Tuberculose der Mandeln. Offenbar hatten ihre Gewährsmänner Isambert, Peter, Laboulbène, Barth, Chas-

sagnette u. s. w. nur in solchen Fällen histologische Untersuchungen der Mandeln vorgenommen, wo entweder Ulcerationen der Mandeln vorlagen oder allgemeine Miliartuberculose Veranlassung gab, auch die Mandeln auf Tuberkel zu untersuchen. Es war ihnen diese chronische, nicht ulcerirende Form daher verborgen geblieben, die sich als dritte Möglichkeit den beiden oben besprochenen Formen anreiht.

Dass hier eine Infection von der Oberfläche her mit dem eigenen Sputum vorlag, analog den Beobachtungen von Strassmann, Schlenker u. A., ist kaum zu bezweifeln, zumal da der Prozess in den Lungen sicher älter ist, als die tuberculöse Tonsillarerkrankung. Pat. hatte ja schon im August 1894 Bluthusten.

Die „zahlreichen über erbsengrossen Cervicaldrüsen" waren wahrscheinlich auch tuberculös erkrankt und zwar von der Tonsille aus inficirt. Ein solcher Zusammenhang ist von Schlenker und von Krückmann durch ausgedehnte anatomische Untersuchungen sichergestellt worden.

Ob es Zufall ist, dass hier bei der rechtsseitigen Lungenaffection auch eine rechtsseitige Tonsillartuberculose vorliegt, oder ob ein innerer Zusammenhang vorhanden ist, wage ich nicht zu entscheiden. Bei genauer anatomischer Untersuchung haben sich, wie aus den mehrfach erwähnten Arbeiten ersichtlich ist, meist beide Tonsillen erkrankt gefunden. Es ist zunächst auch gar nicht wahrscheinlich, dass Sputum aus der rechten Lunge eher die rechte, als die linke Tonsille inficirt. Eher wird sich die Sputuminfection einer Tonsille danach richten, auf welcher Seite der betreffende Pat. im Schlafe liegt. Da während des Schlafes die Reflexe herabgesetzt sind, also auch der Husten seltener und die Expectoration unvollkommener sind, wird das durch die Flimmerbewegungen heraufbeförderte Sputum länger in der Rachenhöhle liegen bleiben und hier vorwiegend diejenige Seite inficiren, auf welcher der Pat. liegt. Diese Erklärung ist natürlich nur ein Versuch, eine Anschauung von derartigen Verhältnissen zu gewinnen.

Fall III.

E. Dr., Näherin, 26 Jahre alt. Aufgenommen am 20. April 1895.

Anamnese: Mutter starb in der Pockenzeit, Vater an Leberleiden.

Eine Schwester starb an unbekannter Krankheit, 4 Geschwister leben und sind gesund.

Als Kind hatte sie Masern und Scharlach. Im 12. Jahre will sie eine schwere fieberhafte Krankheit überstanden haben; sie musste deshalb 4 Wochen im Bett liegen.

Am 23. Juli vorigen Jahres bekam Pat. Hämoptoë, die sich mehrere Tage wiederholte.

Vor 3 Wochen bekam sie Seitenstiche, Brustschmerzen linkerseits und hohes Fieber, auch wurde ihre Athemnoth stärker. Als das Fieber nachliess, kam sie in die Charité.

Befund bei der Aufnahme: Mässig grosse Pat. von schwachem Knochenbau, schlaffer Musculatur und geringem Fettpolster.

Haut und Schleimhaut blass.

Thorax mässig gewölbt, mit geringem Sterno-vertebral-Durchmesser.

Athmung beschleunigt, 50 in der Minute; Athembewegung links ergiebiger, als rechts.

Lungenschall: Links vorn oben tympanitischer Percussionsschall (bruit de pot fêlé), der bis zur III. Rippe reicht, von da ab leichte Dämpfung. Hinten oben beiderseits Dämpfung bis zur Mitte der Scapula.

Athemgeräusch: Rechts vorn oben Bronchialathmen mit reichlichen grossblasigen Rasselgeräuschen. Hinten oben beiderseits verschärftes Vesiculärathmen mit feuchten Rasselgeräuschen.

Husten: mässig stark. Auswurf gering, schaumig, mit einzelnen eitrigen Flocken. Im Sputum finden sich Tuberkelbacillen.

Am Herzen findet sich ein kurzes systolisches Geräusch an allen Ostien und ein verstärkter 2. Pulmonalton. Sonst nichts Besonderes.

Unterleibsorgane ohne Besonderheiten.

Laryngoskopischer Befund: Kehlkopfschleimhaut blass. Sonst keine nachweisbaren Veränderungen.

Rachenorgane ohne Besonderheiten

Diagnose: Phthisis pulmonum progressa.

Verlauf: Pat. hat fortgesetzt Temperatursteigerungen, Abends bis 38° und 38,5° C., seltener bis 39° und 39,5° C.

Die Athmung ist meist sehr beschleunigt.

15. Mai. Pat. schwitzt Nachts sehr stark und fühlt sich sehr schwach.

28. Mai. Andauernd hustet Pat. viel aus. Die Nachtschweisse haben (nach Atropinpillen) etwas nachgelassen.

8. Juni. Beim Aufwachen fühlt Pat. plötzlich einen starken stechenden Schmerz in der rechten unteren Brustseite. Bei tiefem Inspirium hört man, wenn man das Ohr der Brust nähert, ein zischendes Geräusch auf der rechten Brustseite; beim Betasten daselbst fühlt man ein starkes Schwirren. Das Athemgeräusch ist scharf vesiculär mit einzelnen Rasselgeräuschen. Brustumfang rechts 38 cm, links 35 cm.

28. Juni. Zuweilen Anfälle von Tachycardie. Auswurf reichlich. Befinden besser.

4. Juli. Pat. nimmt dauernd an Körpergewicht ab und klagt öfter über Kopfschmerzen. Häufiger trockener Husten von hoher Klangfarbe. Im Auswurf einige blutige Streifen.

12. Juli. Pat. klagt über Halsschmerzen und Beschwerden beim Schlucken. Die linke Tonsille ist geschwollen und geröthet und zeigt eine kirschkerngrosse Vorwölbung, die durch eine Furche in zwei ungleiche Theile getheilt ist. Das Gewebe ist sehr weich, die Oberfläche glatt.

Der Stationsarzt, Herr Privatdocent Grawitz exstirpirte die Mandel und überliess sie mir gütigst zur Untersuchung.

Am 26. Juli trat der Exitus ein.

Mikroskopische Untersuchung der Tonsille: Das Epithel an der Oberfläche ist grösstentheils gut erhalten. Nur an der makroskopisch als Furche erscheinenden Stelle ist ein Epitheldefect. Hier besteht eine tief in's adenoide Gewebe reichende Einbuchtung, an welche das tuberculös erkrankte Gewebe überall dicht heranreicht. Diese Einbuchtung, ursprünglich wohl eine Krypte der Tonsille, lässt annehmen, dass hier der Krankheitsstoff zuerst eingedrungen ist. Fast das ganze adenoide Gewebe ist durchsetzt von kleineren und grösseren, vielfach confluirenden Tuberkeln. In mehreren derselben sieht man in den Schnitten ausgeprägte schöne grosse Riesenzellen mit zahlreichen Kernen und einzelnen Tuberkelbacillen (Färbung mit Carbolfuchsin-Methylenblau). In anderen Tuberkeln zeigt sich mehr oder minder weit vorgeschrittener Zerfall der Zellen und Kerne im Centrum, nach der Peripherie zu epithelioide Zellen und Zellen mit langen spindelförmigen Kernen. Zwischen den peripherischen Zellen dieser Tuberkel an einigen Stellen zahlreiche Tuberkelbacillen; in einem Tuberkel wurden 20—30 Bacillen geschätzt. In jedem Mikrotomschnitte der Tonsille fanden sich reichlich Bacillen, weniger in den Riesenzellen, als gerade in den peripherischen Theilen mancher Tuberkel. Einmal wurden aber auch in einer Riesenzelle 8 Bacillen gezählt, und dies nur in einem feinen Schnitte, also einem Theile der Riesenzelle. Der nicht tuberculös veränderte Rest der Mandel bestand aus sehr gefässreichem, aufgelockertem, adenoidem Gewebe.

Mikroskopische Diagnose: Frische, sehr ausgedehnte Tuberculose der linken Mandel.

Epikrise. Die grosse Anzahl von Tuberkelbacillen, die sich in dieser Tonsille auch besonders in der Peripherie jüngerer Tuberkel fanden, lässt auf einen acuten, schnell fortschreitenden Prozess schliessen; dafür spricht ebenso die geringe Ausdehnung der nekrotisirenden Heerde, wie das gänzliche Fehlen älteren fibrösen Gewebes; dies beides berechtigt auch zu der Annahme, dass der Beginn der Erkrankung noch nicht weit zurückliegt. So erklärt es sich, dass bei der Aufnahme am 20. April, die klinische Untersuchung an den Rachenorganen noch nichts Patho-

logisches feststellen konnte, dass vielmehr erst am 12. Juli die Tonsille unter dem Bilde einer acuten Entzündung angeschwollen war. Einige Wochen wird vermuthlich die Tonsille schon tuberculös erkrankt gewesen sein; ob eine mehrmalige Infection derselben den Prozess schliesslich so beschleunigt hat, dass er unter dem Bilde einer acuten Entzündung in die Erscheinung trat, lässt sich nicht sicher entscheiden. Das Sputum, das besonders in letzter Zeit reichlicher geworden war, hat hier zweifellos die Infection von der Oberfläche der Tonsille her bewirkt. Das klinische Bild der Mandelerkrankung war hier nicht von dem einer einfachen acuten katarrhalischen Angina zu unterscheiden gewesen. Erst die mikroskopische Untersuchung sicherte die Diagnose.

In drei weiteren Fällen wurde die Tonsillartuberculose erst post mortem sichergestellt. Nur in dem dritten Falle bestand während des Lebens die Vermuthung, dass bei der Ausdehnung der Tuberculose der Mundschleimhaut auch die Mandeln mit ergriffen sein könnten.

Fall IV.

O. M., Kellner, 33 Jahre alt. Aufgenommen am 18. Juli 1895.

Anamnese: Mutter starb an Schwindsucht im Alter von 53 Jahren. Vater und Geschwister gesund. — Pat. ist verheirathet, 2 Kinder an Tuberculose gestorben.

Vor 2 Jahren bekam er Lungenspitzenkatarrh, hatte Hämoptoë und danach Husten mit Auswurf. Während der 8wöchigen Dauer der Krankheit hatte er mehrmals Bluthusten.

März 1894 wurde er wieder krank und so matt, dass er seine Beine nicht mehr ordentlich gebrauchen konnte. Seitdem bestand Husten und Auswurf bis zum 10. Juli 1895, wo sich plötzlich Durchfälle einstellten. Ausserdem jeden Morgen grünliches Erbrechen.

Er hat stets mehrere Glas Bier und etwas Branntwein täglich getrunken.

Aufnahmebefund am 18. Juli 1895. Mässig kräftig gebauter Mann von schlaffer Musculatur und ziemlich geringem Fettpolster.

Wangen geröthet, an den Jochbogen etwas stärker.

Lippen blassroth.

Beiderseits mehrere bis erbsengrosse, harte, nicht schmerzhafte Nackendrüsen, eine erbsengrosse Submentaldrüse und eine Supraclaviculardrüse links.

Thorax schmal und flach, Schlüsselbeine hervortretend. Bei der Athmung bleibt die rechte Seite hinter der linken erheblich zurück.

Lungenschall: Rechts oben Dämpfung, von der Fossa supraspinata

beginnend bis in die Höhe des 6. Proc. spinosus. Von rechts oben reicht die Dämpfung von der F. supraclavicularis abwärts bis zum III. Intercostalraum.

Links oben Schallverkürzung in der Fossa supraclavicularis und supraspinata, die ebenfalls bis zum VI. Brustwirbel reicht.

Athemgeräusch: Rechts oben in der Fossa supraclavicularis und supraspinata lautes bronchiales Athmen mit amphorischem Beiklang und einzelnen klingenden Rasselgeräuschen.

Links vorn oben in der Fossa supraclavicularis verschärftes Vesiculärathmen mit kaum hörbaren, sehr feinblasigen, trockenen Rasselgeräuschen. Im Uebrigen fast allenthalben verschärftes Vesiculärathmen.

Sputum bröcklig, zum Theil geballt, schleimig-eitrig, enthält ziemlich reichlich Tuberkelbacillen.

Am Herzen ist der 2. Pulmonalton klappend.

Unterleibsorgane zeigen nichts Besonderes.

Diagnose: Phthisis pulmonum duplex.

Verlauf: Der Harn ist stets frei von Eiweiss. Die Temperatur steigt nur in der letzten Zeit auf 39° C. und 39,2° C. Im Uebrigen hält sie sich zwischen 36,2° und 38,5° C.

3. August. Pat. hat heftige Schmerzen in der Gegend seines Leistenbruchs, der ihm herausgetreten ist, sich aber reponiren lässt.

6. August. Pat. sieht sehr elend aus, das Brechen ist nicht mehr aufgetreten; die Durchfälle sind noch immer ziemlich reichlich.

13. August. Starker Durchfall.

Unter allmählicher Verschlechterung des Befindens tritt am 22. September der Exitus ein.

Sectionsdiagnose (Dr. Oestreich):

Phthisis pulmonum ulcerosa duplex, partim gangraenosa. Bronchiectasis cylindrica multiplex. Pneumonia interstitialis multiplex. Bronchitis caseosa multiplex.

Hyperplasis pulpae lienis et tubercula.

Hepatitis parenchymatosa. Icterus et tubercula hepatis.

Ulcera follicularia tuberculosa ilei et coli.

Nephritis parenchymatosa et tubercula renum.

Die Mandeln, die beide ziemlich flach waren und für's blosse Auge keinerlei Zeichen einer Tuberculose darboten, überliess der Herr Obducent mir freundlichst zur histologischen Untersuchung. Sie ergab Folgendes:

Die linke Tonsille zeigt in ihrer Mitte eine breite Vertiefung, die zu drei Viertel mit Epithel überkleidet ist. Ein Viertel des Epithels ist zerstört, und an dieser Stelle reicht nekrotisirendes Gewebe, in welchem noch Reste von Tuberkeln zu erkennen sind, an die Oberfläche der Tonsille heran. Die Tuberkel, in der ganzen Tonsille zerstreut, liegen nur zum kleinen Theil einzeln und zeigen dann meist frühere Stadien der Entwickelung; zum grösseren Theile confluiren sie und enthalten nekrotische Heerde

und grosse und kleinere Riesenzellen. In einer Riesenzelle fand ich einen Tuberkelbacillus, sonst noch in den jüngeren Tuberkeln an verschiedenen Stellen einzeln liegende, zum Theil ziemlich stark gekrümmte Tuberkelbacillen. Es scheint, dass die Bacillen mehrfach in engen Safträumen zwischen den Zellen liegen, und dass demnach ihre Krümmung durch die Form der Safträume bedingt ist.

Die rechte Tonsille ist ganz flach und klein, liegt ziemlich tief zwischen den Gaumenbögen und zeigt mit blossem Auge keine Besonderheiten. Mit dem Mikroskope sieht man schmale Krypten ziemlich tief in's adenoide Gewebe der Tonsille eindringen. Das Epithel ist an der Oberfläche der Mandel zum grössten Theile gut erhalten. Ungefähr ein Viertel des Epithels der Oberfläche ist zerstört — während die Krypten überall wohl erhaltenes Epithel aufweisen —, und an dieser Stelle ist das adenoide Gewebe in grösserer Ausdehnung aufgelockert, mehr nach der Oberfläche zu nekrotisch. An zwei bis drei Stellen sieht man Tuberkel aus epithelioiden Zellen, in einigen Schnitten auch Riesenzellen. Speciell in einem Schnitte fanden sich Tuberkel in grösserer Menge, theilweise confluirend mit mehreren auch grossen Riesenzellen. Nach längerem Suchen fand sich in einer Riesenzelle ein Tuberkelbacillus.

Mikroskopische Diagnose: Links vorgeschrittene, rechts beginnende Tuberculose der Mandeln.

Epikrise. Auch dieser Fall ist als Sputuminfection aufzufassen. An beiden Mandeln sprechen die anatomischen Befunde durchaus für eine Infection von der Oberfläche her. Es ist sehr wahrscheinlich, dass Tuberkelbacillen aus dem Sputum an der Stelle, wo sich die Epitheldefecte finden, in das Tonsillargewebe eingedrungen sind.

Die tuberculöse Lungenerkrankung dauerte schon 2 Jahre mindestens; die Tonsillartuberculose ist wahrscheinlich höchstens einige Monate alt. Auch das lässt uns annehmen, dass von den Lungen aus durch das Sputum die Tonsillen inficirt worden sind.

Fall V.

P. N., Schneider, 20 Jahre alt. Aufgenommen am 4. September 1895.

Anamnese: Hereditäre Verhältnisse sind ihm nicht bekannt.

Mitte Juni bekam er starken Husten und Nachtschweisse. Seitdem ist er krank.

Aufnahmebefund: Kleiner, nicht sehr kräftig gebauter junger Mann mit dürftiger Musculatur und geringem Fettpolster. Gesichtsfarbe ist blass.

Es bestehen am Halse mehrere erbsengrosse Cervicaldrüsen.

Am Herzen nichts Besonderes.

Lungen: Vorn rechts oben Dämpfung abwärts bis zur II. Rippe; über

der linken Spitze Schallverkürzung. — Hinten rechts oben Dämpfung bis zur Spina scap.

Ueber der Dämpfung rechts bronchiales Athmen mit zahlreichen feuchten Rasselgeräuschen. Hinten sonst überall verschärftes rauhes Vesiculärathmen, von Giemen und Brummen begleitet, mit zahlreichen Rasselgeräuschen.

Häufiger Husten und reichlicher grüngelber Auswurf.

Ausserordentlich starke Blässe der Rachen- und Gaumenschleimhaut. Tuberculöse Infiltration am hinteren Ende des linken Stimmbandes.

Diagnose: Phthisis pulmonum.

Verlauf: Meist hohes Fieber, sogar bis 39,8° C. mit theilweise starken Remissionen. Puls sehr beschleunigt.

7. September. Nackensteifigkeit, Schmerz bei Augenbewegungen. Die Wirbelsäule ist vom 6. Processus spin. cerv. an nach abwärts schmerzhaft.

11. September. Nachts starke Dyspnoe, Morgens liegt er im Sterben. Er stirbt um 11½ Uhr Vormittags.

Sectionsdiagnose (Dr. Kaiserling):

Phthisis ulcerosa cavernosa. Bronchitis et Peribronchitis caseosa multiplex. Bronchitis catarrhalis chronica. Pleuritis adhaesiva fibrosa duplex. Hydrothorax sinister.

Nephritis parenchymatosa chronica.

Hyperaemia cerebri.

Angina tonsillaris.

Perihepatitis fibrosa.

Die Untersuchung der vergrösserten rechten Tonsille ergab mir Folgendes:

Das Oberflächenepithel ist theilweise defect, während das Epithel der zahlreichen Krypten meist gut erhalten ist. Das tuberculös veränderte Gewebe liegt an mehreren Stellen an den Krypten, meist confluiren die Tuberkel und zeigen kleine Nekrosen mit Kernzerfall. An mehreren Stellen grosse Riesenzellen, die im Ganzen spärlich sind. An den gesunden Partien ist das Gewebe vielfach gleichmässig adenoid, an mehreren Stellen jedoch sehr gefässreich und aufgelockert. Dazwischen sieht man ziemlich grosse Partien mit stark fibrösem, zum Theil gefässarmem Gewebe. An einigen Stellen finden sich frischere Tuberkel mit vielfach radiär gestellten epithelioiden Zellen und vereinzelten kleinen Riesenzellen.

Es werden eine Anzahl von Schnitten auf Tuberkelbacillen durchsucht, aber erst im 7. Präparate findet sich nach langem Suchen ein einziger zweifelloser Tuberkelbacillus in einem frischeren Tuberkel.

Mikroskopische Diagnose: Chronische Tuberculose der rechten Mandel.

Epikrise. Der nachweisbare Anfang seiner Lungenerkrankung lag 3 Monate zurück. Die Mandeltuberculose ist meines Erachtens viel älteren Datums, wofür die fibrösen Gewebsmassen, und die grossen Epitheldefecte sprechen. Die sehr spärlichen

Bacillen deuten auch vielleicht einen chronischen Verlauf der Tonsillartuberculose an, während die Lungenkrankheit unter dem Bilde einer floriden Phthise verlief. Es fanden sich ferner am Halse kleine alte Cervicaldrüsenschwellungen. Möglich ist es, dass die Mandel primär erkrankt war, dass von dort eine descendirende Tuberculose die cervicalen Lymphdrüsen ergriffen hat, und dass sich daran auf dem Lymphwege fortschreitend eine Infection der mediastinalen oder bronchialen Drüsen und schliesslich der Luftwege und Lungen angeschlossen hat. Diese Möglichkeit liegt hier vor. Beweisen lässt sie sich nicht. Nur ist hier eine Sputuminfection nicht ohne Weiteres verständlich, denn Auswurf hatte er erst seit 3 Monaten. Dass aber in dieser kurzen Zeit eine Tonsillartuberculose sich entwickelt, die schon Ausgänge in fibröse Gewebsbildung zeigt, ist recht unwahrscheinlich.

Ob eine solche Infection der Lungen von den Tonsillen aus wirklich vorkommt, diese Frage kann nur durch weitere Beobachtungen entschieden werden. Hier soll nur auf die Möglichkeit eines derartigen Infectionsweges für die Lungen aufmerksam gemacht werden.

Fall VI.

F. T., Kartenfabrikarbeiterin, 32 Jahre alt. Aufgenommen am 30. März 1895.

Anamnese: Vater starb an Asthma, Mutter und 1 der Geschwister an Unterleibsleiden. Mit 15 Jahren Masern.

Sie litt häufig an geschwollenen Drüsen, ferner an Bleichsucht. Besonders in letzter Zeit hatte sie häufig Nachtschweisse.

Seit 3 Wochen wird ihr nach dem Essen übel, sie muss würgen und brechen. Das Erbrochene ist bitter, gelbgrün, schleimig. Ausserdem klagt sie über Magenschmerzen, Diarrhöen und Schwindel im Kopfe. Seit mehreren Wochen wird sie magerer.

Aufnahmebefund: Pat. ist eine mittelgrosse, gracil gebaute Person mit äusserst dürftiger Musculatur und fast gänzlich fehlendem Fettpolster.

Das Gesicht ist mager, die Wangen sind eingefallen, die Augen liegen tief.

Die Haut ist von graugelber Färbung, etwas icterisch, trocken und faltig.

Der Hals ist lang und schmal; am vorderen Cucullarisrande finden sich erbsengrosse Lymphdrüsen.

Brustkorb schmal, seitlich wie eingedrückt. Die Schlüsselbeingruben und Zwischenrippenräume sind stark eingefallen.

Die Athmung ist angestrengt, beschleunigt. Beiderseits gleichmässig.

Lungenschall: Links hinten oben leichte Schallabschwächung, desgleichen rechts hinten unten Schallverkürzung.

Athemgeräusch: Links hinten einzelne giemende Geräusche, desgleichen links vorn, welche nach unten zu stärker werden. Rechts hinten unten giemende und brummende Geräusche und einzelne kleinblasige Rasselgeräusche.

Husten und Auswurf gering. Es finden sich darin Tuberkelbacillen.

Am Herzen ist ein systolisches Geräusch an der Spitze. Sonst nichts Besonderes.

Rachenorgane blass.

Abdomen meteoristisch aufgebläht.

Milz 7 cm breit. Leber nicht nachweislich vergrössert.

Stuhlgang dünn, gelblich-grün.

Harn enthält Eiweiss.

Diagnose: Tuberculosis pulmonum, laryngis et pharyngis. Schrumpfnieren! Syphilis constitutionalis.

Verlauf: Unregelmässiges, meist hohes Fieber, bis 39,5° C. — Athmung zuweilen sehr erheblich beschleunigt. Puls stets stark beschleunigt.

1. April. An beiden vorderen Gaumenbögen sieht man milchweisse Plaques, dieselben sind nicht prominent. Sie messen bis $\frac{1}{4}$ cm im Durchmesser.

Am Halse fühlt man eine Anzahl Cervicaldrüsen; ferner finden sich Cubitaldrüsen, die grössten sind über linsengross.

Laryngoskopisch: Am rechten Aryknorpel in grosser Ausdehnung milchweisse Plaques, Ulcerationen nicht zu sehen. Das rechte Stimmband bewegt sich etwas träger, als das linke.

3. April. Rechts unten hinten und vorn Schallverkürzung mit reichlichen giemenden Geräuschen. Links geht die Lungendämpfung in die Herzdämpfung über. Auch hinten oben beiderseits Dämpfung in der Fossa supraspinata mit Giemen und kleinblasigen Rasselgeräuschen.

4. April. Oedeme der Augenlider. Hochgradige Herzbeklemmungen.

5. April. Links vorn im II. und III. Intercostalraum klingende Rasselgeräusche.

6. April. Ueber dem rechten Mittellappen Dämpfung mit Rasseln und Giemen. Sputum eitrig, an einzelnen Stellen blutig.

7. April. Von den ulcerösen Plaques am rechten vorderen Gaumenbogen entnahm ich kleine Partikelchen mit Hülfe eines scharfen Löffels. Im Ausstrichpräparat dieser Partikel fand ich reichlich Tuberkelbacillen. Andauernd grosse Schwäche und Dyspnoe. Nachts 11 Uhr tritt der Tod ein.

Sectionsdiagnose (Dr. Kaiserling):

Phthisis pulmonum ulcerosa cavernosa. Bronchitis et Peribronchitis caseosa. Pneumonia lobi inferioris utriusque.

Ulcera tuberculosa pharyngis.

Endocarditis valvulae mitralis recens, Dilatatio ventriculi sinistri.

Nephritis interstitialis chronica.

Atrophia fusca hepatis. Tubercula renum, hepatis.

Syphilis constitutionalis.

Die Tonsillen und der rechte Gaumenbogen, die mir vom Herrn Oberducenten freundlichst überlassen wurden, ergaben bei der genaueren Untersuchung:

Die rechte Tonsille ist klein und flach, ihre Oberfläche blassroth, etwas unregelmässig. Sonst ist mit blossem Auge nichts Besonderes zu sehen. In Schnitten sieht man die Tonsille von zahlreichen, bald einzeln liegenden, bald confluirenden Tuberkeln durchsetzt. An mehreren Stellen kleine nekrotische Heerde im Centrum der tuberculösen Partien; unter den Riesenzellen, die nicht sehr zahlreich sind, finden sich einzelne grössere. In einer grösseren Riesenzelle findet sich ein Tuberkelbacillus. Zwischen den Tuberkeln noch ziemlich viel gut erhaltenes, gleichmässig adenoides Gewebe und derbes fasriges Bindegewebe.

Das sehr kleine Zungengeschwür am rechten Rande vorn nahe an der Spitze ist nicht sicher tuberculös; sein Grund ist nekrotisch, die Partie darunter zeigt kleinzellige Infiltration, die epithelialen Ränder sind unterminirt.

Die linke Tonsille ist ganz flach. Am Epithel der Lacunen liegen im adenoiden Gewebe einzelne und confluirende Tuberkel mit beginnendem Kernzerfall im Innern und einzelnen Riesenzellen.

Das flache Geschwür am rechten vorderen Gaumenbogen zeigt nekrotisches Gewebe an seiner Oberfläche, darunter reichliche Rundzelleninfiltration. In der Tiefe finden sich grosse Epithelioidzellen und einzelne kleine Riesenzellen, an einer Stelle auch ausgeprägte Tuberkel mit einzelnen Tuberkelbacillen. Das Oberflächenepithel ist fast überall gut erhalten.

Mikroskopische Diagnose: Aeltere Tuberculose der rechten Tonsille und frischere der linken. Tuberculöses Geschwür am rechten Gaumenbogen.

Epikrise. Die Phthise ist hier acut verlaufen. Die ersten Symptome liegen etwa einige Monate zurück. Die Tonsillartuberculose rechts ist jedenfalls älteren Datums. Die Lymphdrüsen am Halse lassen sich wegen der vorhandenen Lues nicht ohne Weiteres als tuberculös erkrankt auffassen.

Ob nach diesem Befunde die Tonsillartuberculose das Primäre war, oder ob die Lungenerkrankung früher vorhanden war, ist nicht zu entscheiden. Eine Infection durch Sputum vor längerer Zeit ist natürlich möglich; wenn Pat. auch nichts von länger andauerndem Husten angegeben hat, spricht dies nicht gegen die Möglichkeit, dass schon längere Zeit Husten und Auswurf bestehen, und dass demnach auch die Tonsillen vor längerer

Zeit inficirt worden ist. Es wäre dies schon darum verständlich, weil viele Patienten Husten und Auswurf, wenn sie dadurch nicht belästigt werden, dem Arzte nicht exact angeben.

Eine so ausgedehnte Tuberculose der Mund- und Rachenschleimhaut, wie in diesem Falle, scheint nach den Beobachtungen in unserer Klinik nicht sehr häufig zu sein. Hansemann beschreibt 4 Fälle dieser Art und hält die Tuberculose der Mundschleimhaut nicht für sehr selten. A. Fränkel beschreibt 6 Fälle, Laveran und Féréol je einen Fall. Ferner sind Fälle mitgetheilt von Prélat, Körte, Isambert u. A.

Bei unserer Pat. sind die tuberculösen Geschwüre im Munde und Rachen erst in den letzten Tagen des Lebens aufgetreten. Sie expectorirte schlecht, und man sah im Munde und Rachen häufig Reste des zähen Sputums der Schleimhaut anhaften. Es handelte sich hier also zweifellos um eine directe Sputuminfection.

Es folgen 2 Fälle mit beginnender Lungentuberculose, bei welchen die Tonsillen nicht tuberculös erkrankt waren.

Fall VII.

R. Sp., Kellner, 17 Jahre alt. Aufgenommen am 6. August 1895.

Anamnese: In der Familie keine Lungenkrankheiten. Pat. will immer schwächlich gewesen sein.

Februar bis April 1894 hat er wegen eines Lungenspitzenleidens in der Charité gelegen.

Lungenbefund bei der Aufnahme: Links hinten oben bis etwa unter die Spina scap. Dämpfung; vorn geht die Dämpfung bis zum oberen Rand der III. Rippe hinab. Links hinten oben rauhes Vesiculärathmen mit zahlreichen Rasselgeräuschen.

Husten und Auswurf bestehen nicht.

Diagnose: Tuberculosis pulmonum. Ausserdem Balanitis, Lues.

Pat. ist dauernd fieberfrei.

Die Tonsillen sind ziemlich flach, ulcerirt, stark zerklüftet. Die histologische Untersuchung eines excidirten Stückes der rechten Tonsille ergiebt:

Epithel grösstentheils gut erhalten. Gewebe gleichmässig adenoid, etwas aufgelockert, gefässreich. Nach der Oberfläche zu ist das adenoide Gewebe nekrotisirend, zum Theil im Zerfall.

Tuberculöse Veränderungen sind nirgends wahrzunehmen.

Mikroskopische Diagnose: Wahrscheinlich Tonsillitis syphilitica.

Fall VIII.

O. K., Arbeiterin, 29 Jahre alt. Aufgenommen am 2. November 1895.

Anamnese: Vater stets brustleidend. Als Kind war Pat. scrofulös und bekam deshalb Leberthran. Mit 10 Jahren Masern.

1891 Lungenkatarrh. Späterhin gewöhnlich im Herbst Hustenanfälle.

Jetzt kommt Pat. wegen Gelenkrheumatismus in die Charité.

Lungenbefund bei der Aufnahme: Ueber beiden Lungenspitzen verkürzter Schall, links mehr als rechts.

In der rechten Supraclaviculargrube verschärftes Inspirium; in der linken Supraclaviculargrube Bronchialathmen mit mittelgrossblasigen Rasselgeräuschen am Schlusse des Inspiriums. In der linken Infraclaviculargrube verschärftes Vesiculärathmen mit mittelgrossblasigen Rasselgeräuschen.

Diagnose: Tuberculosis pulmonum. Ausserdem Polyarthritis rheumatica mit Insufficientia valv. mitralis. Scrofulöse Lidrandentzündung.

Am 4. November 1895 wird die linke vergrösserte Mandel excidirt.

Die mikroskopische Untersuchung ergiebt:

Das Epithel der Tonsille ist überall gut erhalten. Das Gewebe besteht gleichmässig aus Rundzellen. Follikel finden sich in grosser Zahl unter dem Epithel.

Die ganze Tonsille wird in eine grosse Zahl von Schnitten von etwa 25 μ Dicke zerlegt; es wird jeder zweite Schnitt genau durchmustert. In keinem finden sich tuberculöse Heerde.

Mikroskopische Diagnose: Tonsillitis hyperplastica.

In zwei weiteren Fällen aus der Poliklinik der Gerhardt'schen Klinik bestand Verdacht auf Scrofulose.

Fall IX.

W. C., Putzmacherin, 26 Jahre alt, kam am 30. October 1895 in die Poliklinik. Sie klagte über Magenschmerzen, die seit längerer Zeit beständen.

Befund: Mehrere vergrösserte Lymphdrüsen am Halse. Beide Mandeln, besonders die rechte stark verdickt. (Schmerzen beim Schlucken.) Ueber den Lungen ergiebt mehrmalige genaue Untersuchung keine Anhaltspunkte für eine tuberculöse Erkrankung. Die Magengrube ist druckempfindlich.

Am 2. November wird Tonsillotomie rechts ausgeführt. Die histologische Untersuchung ergiebt:

Das Epithel ist gut erhalten, das adenoide Gewebe ziemlich gleichmässig vermehrt; es zeigt an mehreren Stellen reiche Gefässentwickelung. Follikel sehr zahlreich, heben sich scharf vom diffusen adenoiden Gewebe ab. In 30—40 Schnitten aus verschiedenen Gegenden der Tonsille finden sich keinerlei tuberculöse Veränderungen.

Mikroskopische Diagnose: Tonsillitis hyperplastica.

Fall X.

A. K., 7 Jahre alt, kam am 2. September 1895 in die Gerhardt'sche Poliklinik. Er phantasirt, nach Angabe der Eltern, seit 8 Tagen jede

Nacht, hat keinen Appetit, ist elend und schläft fortwährend. Er bricht auch öfter mal.

Der Knabe ist dürftig entwickelt, mager, sein Aussehen blass und anämisch.

Beide Tonsillen vergrössert, die linke sehr stark vergrössert und zerklüftet.

Leichte Temperatursteigerungen. Sonst nichts Besonderes.

Am 4. September 1895 wird links die Tonsillotomie ausgeführt.

Histologischer Befund: Epithel erhalten. Adenoides Gewebe vermehrt, Follikel sehr zahlreich und gut ausgeprägt. Die ganze Mandel wird in Schnitte von 20—30 μ Dicke zerlegt, jeder zweite oder dritte Schnitt wird genau durchmustert, im Ganzen über 20 Präparate: an keiner Stelle finden sich tuberculöse Veränderungen.

Mikroskopische Diagnose: Tonsillitis hyperplastica.

Bei diesen beiden Patienten mit scrofulösem Habitus habe ich mich besonders bemüht, die Tonsillen auf tuberculöse Veränderungen genau zu durchsuchen, da ja die Vermuthung, dass die Mandeln nicht selten die Eingangspforten der Scrofulose oder besser gesagt der Lymphdrüsentuberculose sind, schon mehrfach Boden gewonnen hat. Wenn trotzdem in diesen beiden Fällen der Befund ein negativer war, so ist damit nicht gesagt, dass weitere Untersuchungen in dieser Richtung nicht positive Resultate ergeben werden. Meine Fälle boten ja auch keineswegs ausgesprochene Bilder von Scrofulose.

Weiter kamen die Tonsillen von drei anämischen jungen Mädchen zur Untersuchung.

Fall XI.

E. F., Dienstmädchen, 19 Jahre alt. Aufgenommen in die Klinik am 24. September 1895.

Diagnose: Chlorose.

Tonsillen beträchtlich vergrössert.

An der linken Halsseite ist eine bohnengrosse Lymphdrüse fühlbar.

Am 1. October wird die linke Tonsille exstirpirt. Die mikroskopische Untersuchung ergiebt:

Das diffuse lymphatische Gewebe ist an mehreren Stellen sehr gefässreich; es finden sich ausserdem scharf abgesetzte Follikel in erheblicher Anzahl. In einer grösseren Anzahl von Schnitten keine Tuberkel.

Mikroskopische Diagnose: Tonsillitis hyperplastica.

Fall XII.

E. B., 17 Jahre alt, kommt am 11. October 1895 in die Poliklinik wegen Magenschmerzen, Appetitlosigkeit, Müdigkeit und häufigen Schwindelgefühls. Die Untersuchung ergiebt:

Chlorose. Hyperplasie der Mandeln. Die Lungenspitzen sind bei wiederholter Untersuchung stets frei gefunden worden.

21. October 1895: Tonsillotomie rechts.

Mikroskopische Untersuchung der Tonsille: In dem diffusen adenoiden Gewebe sieht man viele ausgeprägte Follikel, die zuweilen von einem dunkler gefärbten Mantel von Rundzellen umgeben sind. In zahlreichen Schnitten keinerlei tuberculöse Veränderungen.

Fall XIII.

Ch. R., Näherin, 22 Jahre alt. Aufgenommen am 29. October 1895.

Aus der Anamnese: Mit 8 Jahren Rachenbräune, mit 11 Jahren Scharlach.

Vor 10 Wochen spürte Pat. angeschwollene Mandeln und konnte nicht recht schlucken, seitdem bestanden diese Beschwerden bis zur Aufnahme in die Charité.

Die Untersuchung ergiebt: Chlorose. Gastritis acuta.

Die Lungen sind frei. Beide Tonsillen sind verdickt und zum Theil geröthet.

Am 31. October Tonsillotomie links.

Mikroskopische Diagnose: Hyperplasie der Tonsille. Keine Tuberkel in einer Reihe von Schnitten.

Der nun folgende Fall von Syphilis machte klinisch Schwierigkeiten in der Diagnose der Mandelerkrankung:

Fall XIV.

Br., Kutscher, 42 Jahre alt. Aufgenommen am 10. Februar 1896.

Diagnose: Laryngitis et Pharyngitis syphilitica.

Die Untersuchung der am 13. Februar entfernten rechten Tonsille ergiebt:

Das Gewebe ist aufgelockert, sehr gefässreich. An der Oberfläche sieht man an einer Stelle starken Zerfall des von Epithel entblössten adenoiden Gewebes. In zahlreichen Schnitten keinerlei tuberculöse Veränderungen.

Die letzten vier Fälle betreffen acute Infectionskrankheiten.

Fall XV.

St., Koch, 17 Jahre alt. Aufgenommen am 19. September 1895.

Diagnose: Sepsis. Angina follicularis.

Exitus wenige Stunden nach der Aufnahme.

Beide Tonsillen stark vergrössert, mit schmutzig-grauen Belägen.

Histologische Untersuchung: Das adenoide Gewebe beider Mandeln ist stark vermehrt, aufgelockert und sehr gefässreich. In den sehr deutlich hervortretenden Follikeln sieht man mehrfach Zerfall im Centrum. Keine Tuberkel.

Fall XVI.

W. Sch., Schutzmann, 36 Jahre alt. Aufgenommen am 19. September 1895.

Bronchopneumonia dextra. Tod am 25. September. Beide Tonsillen vergrössert, gefässreich, Follikel zahlreich. Die Follikel sind zum Theil im Centrum zerfallen.

Mikroskopische Diagnose: Tonsillitis acuta.

Fall XVII.

A. J., Plätterin, 22 Jahre alt. Aufgenommen am 19. November 1895.

Diagnose: Polyarthritis rheumatica acuta.

Als Kind hatte Pat. Scharlach und Diphtherie. Am 16. December klagt Pat. über Halsschmerzen, besonders links. — Röthung der Pharynxschleimhaut. Die Tonsillen sind geschwollen.

Am 16. December Nachmittags wird die rechte Tonsille excidirt, am 4. Januar 1896 die linke. Die mikroskopische Untersuchung ergiebt:

Erhebliche Vermehrung der zelligen Elemente, Follikel zahlreich, scharf abgesetzt gegen das übrige Gewebe. In einer ganzen Anzahl von Präparaten keine Tuberkel.

Anatomische Diagnose: Hypertrophie beider Tonsillen.

Fall XVIII.

Dr., Kaufmannssohn, 13 Jahre alt. Aufgenommen am 31. October 1895.

Diagnose: Scharlach.

Nach Ablauf des Scharlach am 20. November Angina follicularis dextra.

Die inzwischen erheblich vergrösserten Tonsillen werden am 13. December durch Herrn Stabsarzt Schultzen entfernt und mir zur Untersuchung überlassen.

Histologische Diagnose: Hyperplasie beider Tonsillen. In zahlreichen Schnitten keine Tuberkel zu finden.

Epikrise. Die letzten 12 Fälle haben das Gemeinsame, dass tuberculöse Veränderungen der Tonsillen sicher nicht vorhanden waren. Es wurden hier absichtlich die verschiedensten Fälle untersucht, hauptsächlich um festzustellen, ob hinter vergrösserten Mandeln gelegentlich eine versteckte Tuberculose der Mandeln zu finden ist. Hier fand sich eine solche in keinem der Fälle. Die Berechtigung, auch in entzündlich vergrösserten Tonsillen danach zu suchen, liegt schon darin, dass z. B. Orth „wiederholt bei Kindern, deren Tonsillen wegen bestehender Diphtherie untersucht wurden, zufällig Tuberkel gefunden“ hat, „ohne dass immer auch Lungenphthise vorhanden gewesen wäre“.

Unter den hier untersuchten 18 Fällen von Mandelerkrankung waren somit 6 Fälle von zweifelloser Tuberculose der Mandeln mit ausgesprochenen histologischen Veränderungen und mit Tuberkelbacillen. Ebenso sicher ist bei den anderen 12 Fällen

der negative Befund als beweisend anzusehen, da die Tonsillen fast ausnahmslos vollständig in feine Schnitte zerlegt wurden, die nach Färbung mit Delafield's Hämatoxylin oder mit Alauncarmin genau durchmustert wurden.

Statistisch lassen sich diese Befunde nur mit Vorsicht verwerthen, aber so viel lässt sich jedenfalls daraus entnehmen, dass die Tonsillartuberculose keine seltene Erkrankung der Mandeln darstellt. Darin stimmen meine Untersuchungen mit denen von Strassmann, Schlenker, Dmochowsky, Krückmann u. A. überein.

Während aber die Genannten ihre Untersuchungen lediglich an Leichenmaterial vornahmen und zu dem Resultate kamen, dass die Tonsillartuberculose eine secundäre Erkrankung bei schon bestehender Phthisis pulmonum wäre, gelang es hier, einen Fall von primärer Tuberculose der Mandeln (Fall I) intra vitam festzustellen und genau zu beobachten. Wenn ich mich leider vorläufig damit begnügen muss, dies festzustellen, so glaube ich, dass zwei Gründe mir bei der Auffindung weiterer Primärtuberculosen der Tonsillen hinderlich waren: Erstens kam während meiner kurzen Beobachtungszeit (seit der Untersuchung meines ersten Falles) kein Fall von Spondylitis der Halswirbelsäule in meine Beobachtung, der sich hätte verwerthen lassen; zweitens war mir keine Gelegenheit geboten, bei scrofulösen oder auf Scrofulose verdächtigen Kindern histologische Untersuchungen der Mandeln in grösserem Maassstabe vorzunehmen. Dass solche Untersuchungen positive Fälle von Primärtuberculose der Mandeln ergeben müssten, beweisen schon die oben citirten Befunde Orth's von Tonsillartuberculose bei Diphtherie; ferner machen dies die Dieulafoy'schen Impfversuche mit Theilen von hypertrophischen Mandeln von Kindern wahrscheinlich. Wie häufig es ist, dass einer solchen Mandeltuberculose Spondylitis folgt, müssen weitere Beobachtungen feststellen.

Die tuberculöse Infection der Tonsillen kann auf verschiedene Weise zu Stande kommen:

1) durch das Blut,
2) durch die Lymphe,
3) durch das Sputum,
4) durch die Athmungsluft,
5) durch die Nahrung.

Eine Infection der Tonsillen durch das Blut kommt wohl nicht selten bei Miliartuberculose oder anderen Formen generalisirter Tuberculose vor. Sie ist lange bekannt. Ueber sie berichten beispielsweise Cornil und Ranvier.

„Auf der Lymphbahn könnten die Tonsillen nur retrograd ergriffen werden, sagt Schlenker, von den Halsdrüsen aus. Nun waren aber bei sicher ascendirender Halsdrüsentuberculose“ wie seine Fälle zeigen, die Tonsillen ganz frei u. s. w. Ob eine solche retrograde Infection vorkommt, ist mithin fraglich.

Die Sputuminfection der Mandeln scheint indess ausserordentlich häufig bei Phthisikern vorzukommen: Dmochowsky fand sie bei seinen 15 Schwindsüchtigen ausnahmslos, Strassmann constatirte sie unter 15 tuberculösen Lungenphthisen 13 mal. Schlenker und Krückmann hatten ähnliche Resultate.

Die Athmungsluft kann auch wohl Tuberkelbacillen den Tonsillen zuführen. Roth hält die Infection der Mandeln durch Einathmung bacillenhaltigen Staubes für denkbar. Für die Rachentonsille glaubt Dieulafoy, dass eine Infection durch den eingeathmeten Luftstrom sogar das Wahrscheinlichste sei und nimmt einen solchen Modus auch für manche Fälle von Tuberculose bei den Gaumentonsillen in Anspruch. In unserem ersten Falle, wo seit Jahren bei einem jungen Mädchen erhebliche Mandelanschwellungen vorhanden gewesen waren, bei welchen der staub- und bacillenhaltige Luftstrom vorbeipassiren musste, ist ein solcher Infectionsmodus auch nicht ausgeschlossen. Ist es doch begreiflich, dass an den feuchten vorgewölbten Tonsillen Staub und allerhand Verunreinigungen der Luft hängen bleiben.

Was endlich die Infection der Mandeln durch die Nahrung anbetrifft, so hat diese Frage schon lange in der Literatur zu Controversen Anlass gegeben. Die „Fütterungstuberculose“ überhaupt ist viel umstritten worden.

Gerlach hatte schon im Jahre 1869 durch Fütterung mit Fleisch, Organen und Milch von perlsüchtigem Rindvieh Tuberculose erzielt.

Virchow hält nach einer Reihe von Thierversuchen den Verdacht aufrecht, dass die perlsüchtigen Produkte schädlich wirken.

Einen Riesenschritt vorwärts bedeuteten in dieser Frage die

Entdeckungen Koch's, der den Tuberkelbacillus bei der Tuberculose des Menschen und bei der Perlsucht der Rinder fand. Koch's schlichte Worte: „Die Perlsucht ist identisch mit der Tuberculose des Menschen und also eine auf diesen übertragbare Krankheit", bringen Licht in dieses ursächliche Verhältniss.

Adam hatte schon Jahre vorher nach einer umfangreichen Fleischschau festgestellt, dass 1,3 pCt. sämmtlicher erwachsener Schlachtthiere des Rindergeschlechts an ausgesprochener Perlsucht leiden. Bollinger rechnet 2—3 pCt. perlsüchtige Rinder, wenn man die leicht unbemerkt bleibenden Fälle hinzurechnet. Also birgt Rindfleisch, sobald es nicht genügend gekocht ist, für die Menschen eine Infectionsgefahr in sich.

Baumgarten liess Kaninchen frische Milch trinken, welche künstlich mit Tuberkelbacillen versetzt war. Schon der einmalige Genuss einer geringen Portion solcher Milch zog ausnahmslos eine Tuberculose der Darmschleimhaut, Mesenterialdrüsen und Leber nach sich. „In den meisten Fällen fanden sich ausser den genannten Organen auch die Lymphdrüsen an Unterkiefer und Hals tuberculös afficirt, und zwar entsprach die Form der Erkrankung histologisch ganz und gar dem Bilde, wie es zuerst E. Wagner und später Schüppel von der Tuberculose der Lymphdrüsen entworfen haben." „Wir werden demnach anzunehmen haben, dass schon die unverletzte Mund- und Rachenschleimhaut in der Nahrung enthaltene Tuberkelbacillen resorbirt; wahrscheinlich sind hierbei als Resorptionsorgane besonders die Tonsillen thätig; wenigstens spricht hierfür der Umstand, dass wir in einigen Fällen auch tuberculöse bacillenhaltige Tonsillargeschwüre bei unseren Versuchsthieren vorgefunden haben." Durch diese Versuche hält Baumgarten die Uebertragbarkeit der Tuberculose durch die Nahrung für mit absoluter Sicherheit bewiesen.

Dass die Tonsillartuberculose eine primäre Fütterungstuberculose sein kann, geht aus allen diesen Arbeiten und Untersuchungen deutlich hervor. Bei den Kaninchen trat allerdings noch regelmässiger Darmtuberculose als Tonsillartuberculose auf; das hängt vielleicht mit den Verdauungsverhältnissen des Pflanzenfressers zusammen. Beim Menschen werden jedenfalls die mit der Nahrung oder mit dem Sputum verschluckten Tuberkelbacillen sehr häufig durch den Magen- oder Darmsaft unschäd-

lich gemacht. Das scheint mir wenigstens die verständlichste Erklärung dafür zu sein, dass das verschluckte Sputum der Phthisiker nur in einer Minderzahl von Fällen Darmtuberculose verursacht. Dementsprechend ist es beim Menschen wohl denkbar, dass durch Fütterung bisweilen Tonsillartuberculose ohne Darmtuberculose entsteht.

Für die Fütterungstuberculose mit Milch perlsüchtiger Kühe trat Cohnheim ein, ebenso vermuthen Schlenker und Krückmann bei einzelnen ihrer Fälle, wo die Mandeln betheiligt waren, Fütterungstuberculose.

Orth beobachtete bei Fütterung von Kaninchen mit perlsüchtigen Partikeln in einem Falle an den Tonsillen „Heerde von gelber Farbe und käsiger Beschaffenheit". Die mikroskopische Untersuchung ergab Tuberculose.

Somit hätte sich gezeigt, dass die Mandeln wichtige Eingangspforten für die Tuberculose sind. Dafür sprechen auch in erster Linie die schönen anatomischen Untersuchungen von Stöhr. Er sagt, dass aus dem adenoiden Gewebe der Tonsillen fortgesetzt Durchwanderungen von Leukocyten durch das Epithel stattfinden. „Das Epithel wird beim Durchwandern der Leukocyten in hohem Grade alterirt, durchlöchert oder selbst auf kleine Strecken abgehoben. So bestehen denn normaler Weise hier Stellen, an denen der Körper der schützenden epithelialen Decke beraubt ist, Stellen, an denen das subepitheliale Parenchym offen äusseren Schädlichkeiten ausgesetzt ist. Es war zu vermuthen, dass dort Pilze mit besonderer Leichtigkeit eindringen würden. Diese Vermuthung hat alsbald durch die Untersuchungen Ribbert's ihre Bestätigung erfahren."

Diese anatomischen Verhältnisse geben uns einen Schlüssel für die Häufigkeit der Sputuminfection bei Phthisikern, wo ja demnach nicht einmal Erosionen an den Mandeln zur Infection nöthig sind.

Auf die wichtige ursächliche Beziehung der Tonsillartuberculose zur Halslymphdrüsentuberculose will ich hier nicht eingehen, da sie von Schlenker und Krückmann durch genaue anatomische Untersuchungen ausser Frage gestellt ist.

Hinsichtlich der Therapie möchte ich zunächst auf die Prophylaxe hinweisen. Kinder, die an Mandelanschwellungen leiden, soll man von phthisischen Verwandten, besonders wenn diese Auswurf haben, möglichst fernhalten, womöglich ganz aus deren Umgebung entfernen. Denn sowohl die eingeathmete Luft ist dort mit Tuberkelbacillen geschwängert, als auch können auf die Speisen, Ess- und Trinkgefässe leicht aus der Luft oder durch Mund und Hände der Phthisischen Tuberkelbacillen gelangen. Des Weiteren ist zu empfehlen, bei allen Fällen langdauernder Mandelhypertrophien diese operativ zu entfernen, um eine Infection derselben zu verhüten. Vielleicht erweist sich ein solches operatives Vorgehen in manchen Fällen auch dann noch nützlich, wenn die Mandeln bereits tuberculös erkrankt sind, analog der Exstirpation der tuberculösen Lymphome. Dass die Tonsillartuberculose unter Umständen spontan zur Heilung kommen kann, ist auch nicht undenkbar. Fanden sich doch bei mehreren unserer Fälle Narben in den Tonsillen, vielleicht ein Anzeichen für, wenn auch nur theilweise, abgeheilte tuberculöse Prozesse. Dass Tuberkel eine fibröse Umwandlung eingehen können, dafür sprechen die Untersuchungen Arnold's bei Lebertuberculose.

Literatur.

1. R. Virchow, Die krankhaften Geschwülste. II. 1864.
2. Schüppel, Untersuchungen über Lymphdrüsentuberculose. 1871.
3. Bollinger, Arch. für exper. Pathol. und Pharmakol. I. 1873.
4. Hansemann, Schleimhauttuberculose des Mundes. Dieses Archiv. Bd. 103.
5. Cohnheim, Die Tuberculose vom Standpunkt der Infectionslehre. Leipzig 1880.
6. Cornil et Ranvier, Manuel d'histologie pathologique. 1884.
7. Baumgarten, Centralbl. für klin. Med. 1884. 2.
8. Dmochowsky, Ueber secundäre Erkrankungen der Mandeln und der Balgdrüsen an der Zungenwurzel bei Schwindsüchtigen. Ziegler's Beiträge zur pathol. Anat. X. 1891.
9. Strassmann, Ueber Tuberculose der Tonsillen. Dieses Archiv. Bd. 96.
10. Schlenker, Beiträge zur Lehre von der menschlichen Tuberculose. Dieses Archiv. Bd. 134.
11. Krückmann, Ueber die Beziehungen der Tuberculose der Halslymphdrüsen zu der der Tonsillen. Dieses Archiv. Bd. 138.

12. Orth, Experimentelle Untersuchungen über Fütterungstuberculose. Dieses Archiv. Bd. 76.
13. Klebs, Handbuch der pathol. Anat. 1876.
14. Müller, Kenntniss der Kindertuberculose. Münch. med. Wochenschr. 1889. 51. — Dissertat. München 1889.
15. Trautmann, Hyperplasie der Rachentonsille. 1886.
16. Orth, Lehrbuch der spec. pathol. Anat. I. 1887.
17. Arnold, Ueber Lebertuberculose. Dieses Archiv. Bd. 82.
18. Kossel, Ueber die Tuberculose im frühen Kindesalter. Zeitschr. für Hygiene und Infectionskrankh. XXI. 1895.
19. Ziegler, Lehrb. der pathol. Anat. 1887.
20. Dieulafoy, De la tuberculose larvée des trois amygdales. Bull. de l'acad. de méd. T. XXXIII. 17—20. 1895.
21. Tangl, Ueber das Verhalten der Tuberkelbacillen an der Eingangspforte der Infection. Centralbl. für allgem. Pathol. u. s. w. von Ziegler und Kahlden. 1890.
22. Couvreur, De l'adénopathie cervicale tuberculeuse considérée surtout dans ses rapports avec la tuberculose pulmonaire. Paris 1892.
23. Adam, Wochenschr. für Thierheilk. und Viehzucht. 1873.
24. Flesch, Ueber die Tuberculose der ersten Kindheit. Jahrb. f. Kinderheilkunde. Leipzig 1886.
25. Froebelius, Ueber die Häufigkeit der Tuberculosis und die hauptsächlichen Localisationen im zartesten Kindesalter. Jahrb. f. Kinderheilkunde. Leipzig 1886.
26. Stöhr, Ueber die Mandeln und deren Entwickelung. Correspondenzbl. für Schweizer Aerzte. XX. 1890.
27. Ribbert, Ueber einen bei Kaninchen gefundenen pathogenen Spaltpilz. Deutsche med. Wochenschr. 1887.
28. Schnell, Ueber Erfolge von Exstirpation tuberculöser Lymphome. Diss. Bonn 1885.
29. Baumgarten, Patholog. Mykologie.
30. Virchow, Ueber die Perlsucht der Hausthiere und deren Uebertragung durch die Nahrung. Berl. klin. Wochenschr. 1880. 14 und 15.
31. Buss, Ueber die Beziehungen zwischen Angina und acutem Gelenkrheumatismus. Archiv f. klin. Med. 54. 1895.
32. Trousseau, Clinique méd. de l'hôtel Dieu. Paris 1865.
33. Koch, Die Aetiologie der Tuberculose. Berl. klin. Wochenschr. 1882. No. 15.
34. Hueter-Lossen, Grundriss der Chirurgie. II. 1889.
35. Gegenbaur, Lehrb. der Anat. des Menschen. 1885.
36. Starck, Tuberculöse Drüsen im Zusammenhang mit cariösen Zähnen. Münch. med. Wochenschr. 1896. 7.

XIX.

Ueber die von abgesprengten Nebennierenkeimen ausgehenden Nierengeschwülste.

(Aus dem von Prof. T. Carbone geleiteten pathologischen Laboratorium des Mauriziano-Hospitals zu Turin.)

Von Dr. Gerolamo Gatti,

Assistenten an der von Prof. A. Carle geleiteten chirurgischen Abtheilung.

(Hierzu Taf. XI und XII.)

Die Neubildung, die ich hier beschreibe, gehört einer gegenwärtig sehr lebhaft discutirten Geschwulstgruppe an.

Bis zum Jahre 1883 wurden die Nierengeschwülste epithelialen Charakters für Adenome und Carcinome angesehen. Die Adenome galten entweder als papilläre, oder als alveoläre; die ersteren sollten aus den Sammelröhren, die letzteren aus den gewundenen Harnkanälchen ihren Ursprung nehmen[21].

Den seltener vorkommenden Geschwülsten bindegewebigen Charakters wurde keine grosse Bedeutung beigelegt; unter ihnen wurde jedoch ziemlich häufig das Lipom beobachtet. Robin[20] hatte schon 1853 von den ächten Nierenlipomen gewisse lipomähnliche Neubildungen unterschieden, und Virchow[30] hatte 1863 auf eine gewisse Form von kleinknotigen, dicht unter der Albuginea gelegenen und aus Fettgewebe bestehenden Nierengeschwülsten hingewiesen, die er heteroplastische Lipome nannte.

Grawitz[10] wies 1883 nach, dass in der Niere nicht selten eine besondere Form von Neubildungen vorkommt, die sich aus abgesprengten Nebennierenkeimen ableiten lassen. Neubildungen dieser Art waren eben die lipomähnlichen Geschwülste Robin's, die heteroplastischen Lipome Virchow's, die in der Sammlung des pathologischen Instituts zu Berlin vorhandenen Myxome, Myxolipome und teleangiektatischen Myxolipome der Niere, sowie viele der von Klebs[15], Sabourin[24], Weichselbaum und

Greenish[21] als Adenome und von Sturm[27] als carcinomatöse Adenome beschriebenen Nierentumoren.

Die Anschauung von Grawitz wurde von den meisten Forschern angenommen.

De Paoli[7] jedoch, der später über einige Nierengeschwülste dieser Art berichtete, beschreibt dieselben, unbekümmert um die Grawitz'sche Theorie, als Angiosarcome, und Driessen[9], der die Anschauung von Grawitz zurückweist, betrachtet diese Geschwülste als wirkliche Endotheliome der Niere. Rumpell[22] beschränkt sich darauf, die Ableitung dieser Geschwülste von Nebennierenkeimen als discutirbar hinzustellen.

In letzter Zeit ist die Frage wieder vielfach lebhaft erörtert worden. Sudeck[26] bekämpft die Grawitz'sche Theorie und behauptet, dass diese Geschwülste aus den Harnkanälchen hervorgegangene Adenome seien. Lubarsch[17] und Askanazy[2] widersprechen dieser letzteren Anschauung und lassen nur die Ableitung aus Nebennierenkeimen gelten. Hildebrand[11] tritt in einer erst kürzlich veröffentlichten Arbeit mit grosser Wärme für den endothelialen Charakter dieser Neubildungen ein.

Anamnese. Rosa Savio, Gastwirthin, 62 Jahre alt, wird am 7. März 1895 in das Hospital aufgenommen. Sie ist erblich nicht belastet. Menstruationen regelmässig vom 14. bis zum 45. Jahre. Mit 14 Jahren verheirathete sie sich; sie hatte 12 Kinder. Entbindung und Wochenbett verliefen stets normal.

Sie hatte vorher keine Krankheit von irgend welchem Belang durchgemacht.

Vor 8 Jahren fiel sie rittlings auf ein Fensterbrett und schlug mit der rechten Seite gegen dasselbe; sie fühlte starke Schmerzen, die jedoch nach einigen Tagen, in denen sie sich Ruhe gönnte, verschwanden. Vor 2 Jahren begann, ohne offenbare Ursache, an der rechten Seite, gleich unter dem Rippenbogen ein anhaltender, dumpfer, drückender Schmerz sich fühlbar zu machen. Gleichzeitig stellte sich vollständige Harnverhaltung bei der Patientin ein; mittelst Katheterisation wurde ein mit Blut vermischter Harn herausgezogen, der zuweilen wie funkelndes reines Blut aussah und sofort gerann. In der Folge wechselten Harnverhaltung mit Hämaturie und leicht von statten gehende Entleerung eines klaren Harns mit einander ab.

Dieser Zustand hatte über 1 Jahr gedauert, als Patientin eine harte, unbewegliche, gegen Druck unempfindliche Geschwulst zwischen der Unterrippen- und der Grimmdarmgegend rechterseits wahrzunehmen begann. In dem letzten Jahre dauerte der drückende Schmerz auf der rechten Seite

ununterbrochen fort, die Geschwulst nahm langsam zu und dehnte sich nach unten über die ganze rechte Grimmdarmgegend aus. Vor 1½ Monat hatte die Kranke die letzte Hämaturie, die nur 24 Stunden anhielt. Der Harn ist jetzt klar und die Geschwulst, obgleich in steter Zunahme begriffen, belästigt sie fast nicht mehr.

Patientin hat nie Fieber verspürt. In letzter Zeit ist sie magerer geworden (vor 1 Jahre wog sie über 100 kg); doch ist ihr Allgemeinzustand immer noch ein ziemlich guter.

Untersuchung der Patientin. Fettpolster immer noch reichlich. Haut und Schleimhäute von ziemlich gutem Colorit. Circulations- und Athmungsapparat weisen nichts Anomales auf.

Der Bauch hat an Umfang zugenommen; die schlaffen Wände gestatten in ausgiebiger Weise die Palpation. In der rechten Unterrippen- und Grimmdarmgegend fühlt man deutlich eine nach allen Richtungen bewegliche Geschwulst, die etwa so gross wie der Kopf eines ausgetragenen Fötus ist, eine glatte Oberfläche mit grossen, wenig erhabenen Höckern aufweist und von elastischer Consistenz ist. Sie ist unempfindlich, nur bei sehr starkem Druck stellt sich ein leichter Schmerz ein.

Bei der Percussion findet man vor dem Tumor den tympanitischen Schall des aufsteigenden Colons.

Harn 750—1000 ccm täglich, klar, von gelber Farbe; saure Reaction, specifisches Gewicht 1020; keine Spur von Blut, von Zucker oder Eiweiss in demselben. Die Harnstoffmenge schwankt bei den vielfach vorgenommenen Untersuchungen zwischen 21 und 24 g in 24 Stunden.

Rectaltemperatur Morgens normal, Abends zwischen 37,5° und 38° schwankend.

Operation. Dieselbe wird am 26. März 1895 von Prof. Carle vorgenommen.

Verticalschnitt vom Rippenbogen bis zum Darmbeinkamm auf der hinteren Axillarlinie. Zweiter Schnitt, der, von der Mitte des ersten ausgehend, sich etwa 10 cm quer nach hinten, gegen die Wirbelsäule erstreckt. Nach Durchschneidung der Muskeln wird die Geschwulst isolirt; hierbei erleidet das auf kurzer Strecke anhängende Peritonäum einen kleinen Riss, der sofort vernäht wird. Die Geschwulst geht von der Niere aus, deren Gestalt sie, trotz ihrer Vergrösserung, im Grossen und Ganzen bewahrt; sie sitzt vermittelst eines dem Hilus entsprechenden dicken Stiels der Hohlvene auf. Bei Abtragung der Geschwulst wird so viel wie möglich vom Stiele mitgenommen; es werden 4 Pean'sche Klemmen am Orte gelassen, die Wunde wird durch Vereinigung der Wundränder an ihren äussersten Enden mit wenigen Stichen geschlossen.

Patientin ertrug die ziemlich lange dauernde Operation gut.

Verhalten nach der Operation. Nach der Operation schwankte die Temperatur Abends zwischen 37,5° und 37,8°. Die Harnmenge betrug innerhalb 24 Stunden 750—1000 ccm, wie vorher. Weder Erbrechen, noch Schmerzen stellten sich ein. Patientin befindet sich in gutem Zustande.

Die Scharte schloss sich durch Granulationen. Patientin verlässt am 29. April das Hospital mit einem engen, etwas tiefgehenden, spärlichen Eiter absondernden Fistelgang und leichtem Oedem der Glieder.

Nach einigen Monaten erscheint sie wieder zur Besichtigung: der Fistelgang ist noch offen und sondert reichlichen Eiter ab. — Am 15. November, also 8 Monate nach der Operation, giebt der sie behandelnde Arzt folgende Notizen über sie: „Nach dem Austritt aus dem Hospital betrug die tägliche Harnmenge eine Zeit lang 800—900 g, es stellten sich starke Oedeme an den Unterschenkeln und urämische Krämpfe ein. Patientin wollte Anfangs keine Milch trinken; seit etwa 1½ Monat trinkt sie 3 Liter Milch täglich. Die Harnmenge beträgt jetzt 2 Liter innerhalb 24 Stunden und der Allgemeinzustand hat sich bedeutend gebessert, so dass sie wieder ihren Geschäften nachgehen kann. Der Fistelgang ist nur noch ½ cm tief und die Aussonderung eine sehr spärliche, es ist kein Zeichen von Reproduction der Neubildung vorhanden. Die Oedeme sind verschwunden. Die rechte Bauchhälfte erscheint etwas mehr aufgetrieben, als die linke und ist resistenter bei der Palpation, besonders im oberen Quadranten. Keine Erscheinung, die auf Metastase oder Thrombose hindeutete."

Makroskopischer Befund der Geschwulst. Die Neubildung hat im Grossen und Ganzen die Gestalt einer normalen Niere, nur dass sie 2½ mal grösser ist, als diese. Ihre Oberfläche ist glatt, mit grossen, leicht erhabenen Höckern und einigen vorspringenden Knoten von Erbsen- bis Haselnussgrösse.

Die ganze Neubildung ist von sehr harter Consistenz. An der dem Hilus entsprechenden Stelle erhebt sich ein Stiel, der sich von der Geschwulst nach seiner Basis zu kegelförmig erweitert; sein Durchmesser beträgt 2 bis 3 cm; an der Basis ist er gänzlich von einem dicken Fettkragen umgeben (Fig. 1, a). Die Oberfläche des Stiels an dem Querschnitt, der vorgenommen wurde, um die ganze Geschwulst von ihrem Standort zu trennen (Fig. 1, b), hat ein fibröses Aussehen und weist Querschnitte von vielen ziemlich dicken arteriösen Gefässen auf. Das Gesammtgewicht der Geschwulst beträgt 655 g.

Am Querschnitt erscheint die die Geschwulst umhüllende Kapsel fibrös und dünn (Fig. 2, a), hier und da mit einer ganz feinen Fettschicht bekleidet.

An der Peripherie der Geschwulst finden sich in einer gewissen Zone um den Hilus herum Streifen einer Substanz, die noch ganz das Aussehen der Nierensubstanz bewahrt; dies springt besonders auf einer Seite in die Augen, wo man drei, noch ganz deutliche Pyramiden wahrnimmt (Fig. 2, b).

Die ganze übrige Geschwulstmasse ist neugebildet und besteht aus verschieden grossen Knoten, die von makroskopisch kaum wahrnehmbaren Haufen bis zur Maximalgrösse einer Haselnuss gelangen. Diese mehr oder weniger dicht zusammen gelagerten, zu kleinen oder grossen Haufen angeordneten Knoten sind in einem, im Allgemeinen nicht sehr reichlichen, derben, weisslichen, an einigen Stellen sogar sehnigen Bindegewebe gelegen (Fig. 2, c). Die Knoten sind von weicher Consistenz, von granulösem

Aussehen und theils grauroth, theils graugelb oder schwefelgelb, theils schwärzlich, wie ausgelassenes Blut, gefärbt. Viele dieser Knoten haben ein poröses Aussehen (Fig. 2, d); einige von ihnen weisen ausserdem grössere Hohlräume auf und zwar bis zur Maximalgrösse einer grossen Erbse (Fig. 2, e).

Andere kleine Zonen mit siebförmiger Oberfläche beobachtet man auch in der Nierensubstanz und auf der Grenze zwischen dieser und dem neu gebildeten Gewebe.

Gegen die Peripherie der Geschwulst, zwischen Nierensubstanz und neugebildetem Gewebe, gewahrt man auch einige bis haselnussgrosse Hohlräume (Fig. 2, f). Ein solcher findet sich eben am Gipfel der vorerwähnten Pyramiden (Fig. 2, f). Einige solcher grösseren Hohlräume sieht man ferner gegen den centralen Theil der Geschwulst, doch sind sie immer von einer dünnen Schicht Nierensubstanz umhüllt, die in Zusammenhang steht mit den an der Peripherie der Geschwulst gelegenen Nierensubstanzzonen. Einige dieser Hohlräume sind zum Theil mit dunklen, weichen, zottigen, von dem Gipfel der Papillen ausgehenden Excrescenzen angefüllt (Fig. 2, f[1]). Der Stiel zeigt auf dem Längsschnitt (Fig. 2, g) dasselbe Aussehen, wie die beschriebene Geschwulstmasse. Grössere Hohlräume und Nierensubstanz beobachtet man hier nicht. Das freie Ende des Stiels (Fig. 2, h) besteht jedoch auf einer Strecke von 1 cm ausschliesslich aus fibrös aussehendem Gewebe.

Mikroskopische Untersuchung der Geschwulst.

Stroma. Da, wo sich nur wenige Knoten befinden, kommen im Allgemeinen nicht sehr ausgedehnte Bindegewebszonen vor, die bereits bei der makroskopischen Untersuchung durch ihr weissliches, sehniges Aussehen auffielen; das Bindegewebe ist hier ein derbes und weist spärliche, längliche Bindegewebskörperchen und sehr wenige Wanderzellen auf. Auch Gefässe (Capillaren und Arterien von mittlerem Caliber) finden sich hier nur in geringer Zahl. An manchen Stellen jedoch ist das Bindegewebe sehr locker und ödematös durchtränkt; hier erscheinen die Bindegewebskörperchen etwas mehr aufgequollen und verzweigt.

Wo sich Geschwulstknoten in reichlicherer Menge finden, sind sie von Bindegewebe umhüllt, welches ein dickes Balkenwerk bildet und im Uebrigen die oben beschriebenen Merkmale bewahrt.

Aus diesem, breite Zonen bildenden, derben Bindegewebe mit dicken Balken schieben sich dünne Septen in die Geschwulstknoten hinein und theilen dieselben in Zellenzapfen von verschiedener Form und Grösse. Diese Septen fesseln sofort unsere Aufmerksamkeit, denn während ein Theil derselben an Blutcapillaren mehr oder weniger reich und fibrös ist (Fig. 5), zeigt der grösste Theil nichts, als anastomosirende Blutcapillaren, die ein reiches Gefässnetz bilden, in dessen breiten Maschen die Zellenzapfen liegen (Fig. 4). Die Capillaren sind mässig erweitert und mehr oder weniger reich an Blut. Dieses Capillarnetz tritt besonders in den, in mit Sublimat versetzter Müller'scher Flüssigkeit (Foà) fixirten Präparaten hervor (Fig. 4, a).

Es lässt sich nicht leicht feststellen, ob diese Capillaren für sich allein

die Septen bilden oder ob sie nur in das Innere einer präexistirenden zarten Scheidewand dringen und so die dünne Faserschicht, aus welcher diese besteht, erweitern. Man ist jedoch eher geneigt, ersteres anzunehmen, theils wegen der constanten Zartheit der Capillarwände, theils weil da, wo Capillaren und fibröse Septen zusammen vorkommen, jene nicht im Innern, sondern gewöhnlich an der Peripherie dieser letzteren verlaufen, was den Gedanken aufkommen lässt, dass eine Neigung der Capillaren, längs der Centralaxe der präexistirenden Septen vorzudringen, nicht besteht. Im Gegentheil ist es höchst wahrscheinlich, dass von diesen, seitlich an den Septen verlaufenden Gefässen das beschriebene Capillarnetz seinen directen Ursprung nimmt.

Die Capillaren werden constant von einer einzigen Schicht normal aussehender Endothelzellen gebildet, die sich deutlich von den neugebildeten Zellen, mit denen sie nicht die geringste Aehnlichkeit haben, unterscheiden (Fig. 4, b, c).

Hie und da im Bindegewebe finden sich oft Haufen von Blutpigmentkörnchen und -Schollen.

Auch kommen hier einige kleine Blutextravasate vor. An keiner Stelle gewahrt man Geschwulstzellen innerhalb der Lymphräume. Keine Invasion der Venen von Seiten der Geschwulst.

Elastische Fasern, nach der Unna-Tänzer'schen Methode aufgesucht, finden sich hier in ziemlicher Menge, besonders in gewissen Theilen.

Geschwulstknoten. Die Zellenknoten sind, wie schon gesagt, von verschiedener Grösse: von haselnussgrossen Massen gelangen wir bis zu ganz kleinen, mit blossem Auge kaum sichtbaren Haufen. Die grösseren Knoten bestehen aus zahlreichen, durch die beschriebenen zarten Capillarnetze von einander geschiedenen Zellenzapfen (Fig. 4). Die kleineren Knoten bestehen aus einem einzigen, mitten in einem mehr oder weniger reichlichen, derben, an Bindegewebskörperchen, Wanderzellen und Capillaren armen Bindegewebe gelegenen Zapfen; nur selten finden sich einige Capillaren an der Peripherie dieser kleinen isolirten Zellhaufen.

Die Gestalt der Zellenzapfen, sowohl der im Bindegewebe isolirt vorkommenden, als der zu grösseren Knoten vereinigten, ist eine unregelmässige. Die sie zusammensetzenden Zellen sind ebenfalls sehr unregelmässig angeordnet, ausserdem dicht an einander gelagert, so dass sie einen Druck auf einander ausüben. In der Mitte der Zapfen findet sich nie ein mit regelmässiger Zellenschicht ausgekleidetes Lumen. Selbst bei länglichen und dünnen Zapfen sind die Zellen nie zu zwei, so regelrecht neben einander liegenden Reihen angeordnet, dass man meinen könnte, mit den Innenwänden verwachsene und somit ein verschlossenes Lumen aufweisende Drüsenschläuche vor sich zu haben. Solche Anordnung zu zwei langen Zellenreihen wies dagegen die Mehrzahl der Zellengruppen in den von Grawitz beschriebenen Geschwülsten auf.

Bemerkenswerth ist folgende Beobachtung: In einem Theile der Geschwulst fand ich die Zellenzapfen von einer ziemlich dicken Wandung

glatten Muskelgewebes umhüllt (Fig. 6, a). Diese Zapfen haben eine sehr verschiedene Form und weisen meistens keine Capillaren in ihrer Umgebung auf oder höchstens einige wenige, die auf kurzer Strecke ihnen anhaften. Die Reichlichkeit und die bisweilen unregelmässige Anordnung der Muskelschicht schliesst aus, dass es sich um kleine Gefässe mit wuchernder Endothelwandung handle (ausserdem kommen in den Zapfen auch keine Uebergangsformen von Endothel- zu Geschwulstzellen vor). Diese Muskelzone, die keinen vasculären Charakter hat, ist von einer gewissen Bedeutung, besonders gegenüber der anomalen Entwickelung glatter Muskelsubstanz in anderen Theilen der Geschwulst.

Geschwulstzellen (Aussehen und Inhalt). Die Zellen sind sehr gross und von charakteristischem Aussehen. Die ziemlich dicken und intensiv gefärbten Zellwandungen treten besonders dem blassen Protoplasma gegenüber sehr deutlich hervor. Dieses Protoplasma ist sehr umfangreich, sehr verschieden gestaltet, kugelförmig, oval, meistens dem, von den dicht gedrängten Zellen auf einander ausgeübten Druck entsprechend, polyedrisch gestaltet, selbst bei intensivster zweiter Färbung wenig färbbar, lichtbrechend, durchscheinend in den fixirten Präparaten, und reich an kleinen und grossen Tröpfchen und Granulationen. Der Kern ist von mittlerer Grösse, kugel- oder eirund, gut gefärbt, mit deutlichen Kernkörperchen.

So gross die Zellen auch sind, nie habe ich die von Lubarsch in seinen Geschwülsten beschriebenen Riesenzellen angetroffen. Karyokinetische Figuren kommen selten vor; sehr spärlich Amphiasterfiguren.

Was sogleich auffällt, ist die grosse Neigung dieser Zellen zu Degeneration. Der Zerfall der Zellen ist ein sehr wichtiger Vorgang, sowohl wegen seiner Verbreitung, als auch besonders wegen der Bildung von Hohlräumen, die sehr verschieden gedeutet wurden und mit denen wir uns weiter unten noch beschäftigen werden. Der Zellenzerfall beginnt gewöhnlich mit dem Auftreten eines kleinen Flüssigkeitskügelchens im Protoplasma oder eines Flüssigkeitshofes um den Kern herum. Das Kügelchen oder der Hof nimmt auf Kosten des Protoplasmas immer mehr an Umfang zu; letzteres kann sich auf einen dünnen peripherischen Ring reduciren und auch gänzlich in eine den Kern umschliessende flüssige Masse umgewandelt werden.

In einem weiter vorgeschrittenen Stadium nimmt der Kern nur wenig oder nichts von dem Farbstoff auf, nach und nach verschwindet er und an seiner Stelle bleibt nur noch ein von den resistenten Zellwänden gebildetes Netzwerk, in dessen Maschen sich höchstens einige spärliche Zellentrümmer finden. In einem letzten Stadium zerreisst auch dieses Netzwerk und es entstehen je nach der Verbreitung des Vorgangs mehr oder weniger weite ausgefranzte Hohlräume (Fig. 5, a), die nach der Zerreissung der sie trennenden Septen den Umfang einer grossen Erbse erreichen können.

Die in Alkohol fixirten und zuerst intensiv mit Carmin, darauf nach der Weigert-Hanau'schen Methode[1]) gefärbten Stücke zeigen das Kern-

[1]) Es ist dies eine einfache Modification der Weigert'schen Methode für das Fibrin (s. Lubarsch, a. a. O.).

körperchen anders gefärbt, als den Kern: ersteres erscheint violett, letzterer roth gefärbt.

Was den Inhalt der Zellen anbetrifft, so habe ich es für interessant gehalten, nach dem Fett, dem Glykogen und dem Lecithin zu suchen.

Fett wird in den nach der Flemming'schen Methode gehärteten Präparaten in reichlicher Menge angetroffen. Es findet sich in kleinen Tropfen und noch häufiger unter der Form grosser Kugeln im Zellprotoplasma, welches es bisweilen vollständig substituirt. Während jedoch einige Zellenzapfen Fett in reichlicher Menge aufweisen, kommt es in anderen nur spärlich vor und fehlt es in noch anderen gänzlich. Auch Grawitz weist auf des Fettes ermangelnde Zellengruppen hin.

Zum Aufsuchen des Glykogens benutzte ich natürlich in Alkohol fixirte Stücke, die jedoch 1 Tag in 50gradigem Alkohol gelegen hatten. Immerhin constatirte ich durch die Jodreaction eine ziemlich grosse Menge Glykogen in kleinen und mittelgrossen Tröpfchen im Zellprotoplasma. Die Färbung des Glykogens erhielt ich nach der von Lubarsch zu diesem Zwecke vorgeschlagenen Weigert-Hanau'schen Methode nicht.

In Stücken, die in einer wässrigen Flüssigkeit gehärtet worden waren und in denen das Glykogen sich gelöst vorfinden musste, habe ich nach der Weigert'schen Methode für das Fibrin violett gefärbte Tröpfchen im Zellprotoplasma beobachtet. Lubarsch behauptet, dass das Lecithin sich nach der Weigert'schen Methode färbe; dennoch scheint es mir nicht gerechtfertigt, anzunehmen, dass die von mir wahrgenommenen, violett gefärbten Tröpfchen Lecithin gewesen seien.

Es wurde nun der Lecithingehalt auf chemischem Wege zu ermitteln gesucht. Unglücklicherweise aber hatte die Geschwulst lange Zeit in Formalin gelegen, welches das Lecithin wahrscheinlich zum grossen Theil zerstört hatte. Die Untersuchung wurde an 100 g Geschwulst vorgenommen; das extrahirte Lecithin betrug 0,147 pCt.

Geschwulstkapsel und Nierengewebe. Wo das neugebildete Gewebe bis zur Peripherie vordringt, ist die Geschwulst von einer nicht sehr dicken, fibrösen, zahlreiche Capillaren und ausgedehnte kleinzellige Infiltrationsheerde aufweisenden Kapsel begrenzt. Nach aussen von der Kapsel finden sich hie und da dünne Fettschichten, die makroskopisch gewöhnlich kaum wahrzunehmen sind.

In vielen Theilen gelangt das neugebildete Gewebe nicht bis zur Geschwulstkapsel, sondern endigt (besonders in der Hilusgegend) an den an der Peripherie gelegenen Nierengewebsstreifen.

Das Nierengewebe weist hochgradige Cirrhose auf. Sowohl die Malpighi'schen Glomeruli, als die Tubuli sind ziemlich selten und durch mehr oder weniger reichliches Bindegewebe von einander getrennt. Die Bowman'schen Kapseln sind gewöhnlich verdickt. Die Glomeruli erscheinen ziemlich gut erhalten, die Harnkanälchen dagegen weisen eine mehr oder weniger vorgeschrittene Atrophie, sehr niedriges und sogar plattes Epithel und ein enges Lumen auf und sind bisweilen zu ganz kleinen, kein Lumen

aufweisenden Haufen reducirt. In der Nähe des Geschwulstgewebes ist diese Atrophie gewöhnlich am meisten vorgeschritten. Das interstitielle Gewebe zeigt eine starke diffuse und heerdartige kleinzellige Infiltration. An einigen Stellen erscheint es ödematös.

In vielen Theilen wird dieses atrophische, cirrhotische Gewebe durch keine besondere Kapsel von dem Geschwulstgewebe getrennt und man sieht hier Glomeruli und Harnkanälchen bis zu den Zapfen, während das Bindegewebe der Nierensubstanz sich ohne Differenzirung in die die neugebildeten Zellenknoten scheidenden Septen fortsetzt. In vielen anderen Theilen dagegen finden sich zwischen Geschwulst- und Nierengewebe entweder einige Strecken einer derben fibrösen Kapsel oder zellenarme Bindegewebszonen, die jedoch so reich an mehr oder weniger erweiterten (gewöhnlich Lymph-) Capillaren sind, dass sie an gewissen Stellen sogar ein angiomatöses Aussehen annehmen. Auch Grawitz hat in seinen Geschwülsten diese zwei Arten der Abgrenzung des Geschwulstgewebes vom Nierengewebe beobachtet.

In dem einen, wie in dem anderen Falle besteht jedoch eine so scharfe Grenze zwischen Geschwulstzapfen und Harnkanälchen, — welche letzteren je näher den Zellenzapfen um so mehr geschrumpft erscheinen, — dass jede Möglichkeit eines Uebergangs zwischen Harnkanälchen und Geschwulstzapfen ausgeschlossen ist.

An einigen Stellen zwischen Nierensubstanz und Geschwulstmasse finden sich die grösseren Hohlräume, von denen wir jetzt sprechen werden.

Cysten. Bei der makroskopischen Beschreibung der Geschwulst wurde bemerkt, dass sich in der ganzen Masse grössere und kleinere Hohlräume zerstreut finden und dass die Zellenknoten ein siebförmiges Aussehen haben. Ich habe die Natur aller dieser Hohlräume genau erforschen wollen, da in letzter Zeit viel über dieselben discutirt worden ist, und fand, dass sie verschiedener Natur sind, nehmlich: 1) Nierenkelche, 2) aus dem Zerfall von Geschwulstzellen entstandene Cysten, 3) grössere Arterien und erweiterte Capillaren.

1. Die grösseren Hohlräume (Fig. 2, f) sind verschieden gestaltet: rechtwinklig, ellipsoid, kreisförmig; ihr grösster Durchmesser beträgt nie mehr als 3 cm. Die Wandung ist mit geschichtetem Epithel ausgekleidet, dessen Zellen in den fixirten Präparaten durchsichtig erscheinen. In vielen Theilen hat das zerrissene Epithel nur zwei oder eine einzige seiner Schichten bewahrt. Es erinnert ganz an das Epithel der Nierenbecken. Streckenweise fehlt das Epithel gänzlich. Das umliegende Gewebe hat ein sehr verschiedenes Aussehen; um einen deutlichen Begriff von demselben zu geben, sei daran erinnert, dass diese grösseren Hohlräume zwischen Nierensubstanz und Geschwulstgewebe gelegen sind. Auf der der Peripherie zugekehrten Seite der Cysten findet sich das cirrhotische Nierengewebe, das bereits beschrieben worden ist; es weist jedoch in der Nähe der Cysten bemerkenswerthe Besonderheiten auf. Die Harnkanälchen erscheinen im Längsschnitt von langem Verlauf (geradlinige Tubuli) (Fig. 3, e), und zwischen und parallel zu ihnen finden sich lange und dünne Bündel glatter Muskelfasern

(Fig. 3, d). Die Harnkanälchen schlagen die Richtung nach den grossen Hohlräumen ein, in welche sie münden. In einigen Fällen erweitern sie sich in der Nähe der Hohlräume und bilden Ampullen, die sich dann breit in besagte Hohlräume öffnen.

In diesem Gewebe trifft man mitunter ziemlich ausgedehnte teleangiektatische Zonen an, die an der Peripherie von einer dünnen fibrösen Kapsel begrenzt werden; von dieser letzteren geht ein fibröses Maschenwerk mit zerrissenen Septen ab, denen entlang hie und da Endothelzellen angetroffen werden; in den Maschen selbst finden sich mehr oder weniger zahlreiche rothe Blutkörperchen.

Auf der dem Centrum der Geschwulst zugekehrten Seite der Cysten findet man Geschwulstgewebe, das entweder durch eine einfache compacte fibröse Kapsel oder durch eine dünne Schicht cirrhotischen Nierengewebes von der Cyste getrennt ist. In diesem Nierengewebe findet sich eine Zone zu dünnen Bündeln angeordneten glatten Muskelgewebes, welche die Cyste zum grossen Theil umhüllt; auch kommen hier grössere Arterien vor, die schon mit blossem Auge wahrgenommen werden können, eben weil das Gewebe hier ein siebförmiges Aussehen hat.

Nach dem oben Gesagten können wir betreffs der Natur dieser Cysten nicht mehr in Zweifel sein. Sie sind am Gipfel der Papillen gelegen, bilden die Ausmündungsstelle der Harnkanälchen, weisen das gleiche geschichtete Epithel auf, wie die Harnwege, sind oft zum grossen Theil von Nierensubstanz und glattem Muskelgewebe umhüllt, befinden sich ausserhalb des Geschwulstgewebes und von diesem getrennt. Es handelt sich hier offenbar um verhältnissmässig noch gut erhaltene Nierenbecken.

2. Die kleineren Hohlräume und die in der Mitte der Geschwulstknoten bestehenden Poren sind anderer Natur. Wir müssen hier zurückkommen auf das, was wir bei Besprechung der innerhalb der Zapfen stattfindenden Zellendegeneration sagten. Wir sahen dort, in welcher Weise die Nekrose der Zellen und die Bildung von verschieden grossen Hohlräumen erfolgt. Dieser Vorgang des Zerfalls kann auf zweierlei Weise eingeleitet werden. In einigen Fällen vollzieht sich die Degeneration und die anfängliche Nekrobiose einiger Zellen, ohne die Capillaren in Mitleidenschaft zu ziehen; in anderen Fällen erhellt, dass die, wie bereits erwähnt wurde, zuweilen innerhalb der Zapfen verlaufenden Capillaren durch die Zerreissung ihrer dünnen Wände zu Blutextravasaten Veranlassung geben, und dass in Folge dessen der Zellenzerfall erfolgt.

Einige Cysten sind leer, während andere farblose, amorphe Trümmer mit einigen blassen Kernen, und wiederum andere Blut und Blutpigment enthalten.

Diese zweite, weniger zahlreiche Kategorie von Hohlräumen lässt sich also auf Zellenzerfall zurückführen.

3. Es wurde bereits auf die grösseren arteriellen Gefässe hingewiesen, die sich zwischen Nieren- und Geschwulstgewebe, besonders in der Nähe der Nierenkelche, finden. Hier muss hinzugefügt werden, dass an einigen

Stellen im Nierengewebe zahlreiche erweiterte, mit Blut angefüllte Capillaren vorkommen, welche, wie die eben erwähnten arteriellen Gefässe, der betreffenden Gewebsstrecke ein siebförmiges Aussehen verleihen. Die Porosität der Geschwulst ist also zu einem geringen Theile vasculärer Natur.

Der Stiel. Der Stiel hat von da, wo er von der Geschwulst abgeht, bis 1 cm vor seinem freien Ende den Charakter des beschriebenen Geschwulstgewebes. Gegen das freie Ende hin finden sich dagegen keine Geschwulstknoten mehr; man constatirt hier ein in einigen Theilen ödematöses, in anderen compactes, mit grossen länglichen Zellen versehenes und viele Gefässe aufweisendes, bindegewebiges Grundgewebe. Mitten im Bindegewebe finden sich mehrere Drüsenschläuche im Querschnitt, von cylindrischer oder gänzlich unregelmässiger Gestalt, deren Wandung mit einer einzigen Schicht hoher und ziemlich dünner cylindrischer Epithelzellen ausgekleidet ist. Die Drüsenschläuche sind von einer starken Schicht glatten Muskelgewebes umhüllt. In ihrem Aussehen gleichen sie vollständig den Drüsenschläuchen der Uterusschleimhaut. Es muss hier hervorgehoben werden, dass im ganzen Stiel bis zu seiner Basis und eine gewisse Strecke weit um diese herum keine Spur von Nierengewebe besteht.

In diesem Endtheil des Stiels kommen auch zahlreiche Arterien vor. Viele der grösseren, mittelgrossen und kleinen Arterien weisen als besonderes Merkmal eine sehr dicke, zuweilen wirklich ausserordentlich dicke Muskelwandung auf, mit der Besonderheit, dass auf eine mehr oder weniger dicke circuläre Muskelgewebszone, die unmittelbar der Intima aufliegt, eine dünne circuläre Bindegewebszone folgt, um welche herum sich dann anderes unregelmässig angeordnetes glattes Muskelgewebe findet, das sich an einigen Stellen der Peripherie sehr weit vom Gefässlumen erstreckt. Die glatten Muskelzellen sind sehr dick, oft von unregelmässiger Gestalt, zwischen spindelförmig und cylindrisch, mit zuweilen körnigem Protoplasma.

Die Anwesenheit der Drüsenschläuche und die anomale Entwickelung des glatten Muskelgewebes verleihen diesem Theile ein eigenartiges, teratologischem Gewebe ähnliches Aussehen.

Im Stiele habe ich auch hyaline Degeneration einiger Blutcapillaren beobachtet.

Klinische Bemerkungen.

Verlauf. Die ersten Symptome traten bei unserer Kranken zwei Jahre vor der Operation auf. Genau lässt sich übrigens bei diesen Geschwülsten die Zeit des ersten Beginns nicht angeben, weil dieselben gewöhnlich erst dann Symptome machen, wenn sie eine erhebliche Grösse erreicht haben. Es muss darauf hingewiesen werden, dass Patientin acht Jahre vorher ein starkes Trauma, und zwar eben auf der rechten Seite, erlitten hatte. Es sind Fälle mitgetheilt worden, in denen für solche Tumoren

ein 8jähriges (Israel[12], Hildebrand) und sogar 12jähriges (Grawitz, Benecke[5]) Bestehen festgestellt werden konnte. Askanazy führt einen Fall an, in welchem Symptome eines solchen Tumors in früher Jugend auftraten, die dann im 20. Lebensjahre verschwanden und nach dem 50. Lebensjahre sich wieder einstellten. In manchen Fällen bewirkten dazwischentretende Krankheiten (Lubarsch) eine rasche Entwickelung der Geschwulst (Metastasen und Tod).

Alter. Von 41 Fällen, in denen das Alter angegeben worden ist, ist nur ein einziger im Alter von unter 30 Jahren (der von Rupprecht[23] berichtete Fall im Alter von 2½ Jahren). Die Mehrzahl der anderen Fälle war im reifen Alter, einige wenige im Greisenalter. Am meisten betroffen ist die Periode vom 37.—64. Lebensjahr (30 Fälle).

Geschlecht. Was das Geschlecht anbetrifft, so sind von 37 Personen 23 männlichen und 14 weiblichen Geschlechts.

Die Gesammtzahl der veröffentlichten Fälle beläuft sich auf ungefähr 60.

Die Symptome sind oft von keinem Belang. Der Harnsatz gestattet fast nie die Diagnose, wie dies übrigens im Allgemeinen bei den Nierenaffectionen der Fall ist. Die Hauptsymptome sind Hämaturie, die in vorgeschrittenen Fällen oft eine sehr schwere ist, Schmerz und Anschwellung in der Nierengegend. Diese Symptome bestanden bei unserer Kranken und gestatteten, die Diagnose auf Nierengeschwulst zu stellen.

Ausgang. Sehr häufig kommt es zu Metastasen, besonders in den Lungen, in den retroperitonäalen Drüsen und in der Leber. Häufig ist die Invasion der Venen, namentlich der Nierenvenen. In einigen Fällen wurde auch die Invasion der Vena cava constatirt. Lubarsch hebt als auffallend den tödtlichen Ausgang hervor, zu welchem die Operation dieser Geschwülste führte, ohne dass Peritonitis oder Urämie als Todesursache anzusehen waren, und fragt, ob es sich hier um Zufälligkeiten oder um eine besondere vitale Bedeutung der exstirpirten Tumoren handle.

Wir sahen, dass bei unserer Kranken auch vorübergehende urämische Erscheinungen auftraten. Acht Monate nach der

Operation hörten jedoch alle subjectiven localen Störungen auf und das Allgemeinbefinden ist seitdem bedeutend gebessert. Doch ist die Reproduction der Geschwulst nicht ausgeschlossen, da ein der Vena cava anhaftender kleiner Theil derselben an Ort und Stelle belassen werden musste.

Es handelt sich also um Neubildungen, die ursprünglich gewöhnlich nicht malign sind, weil sie Jahre lang, ohne den Allgemeinzustand zu beeinflussen, localisirt bestehen können, die jedoch nach einer gewissen Zeit gewöhnlich die Merkmale der Bösartigkeit (rasches Wachsthum, Metastasenbildung, Kachexie) annehmen. Es ist deshalb ein frühzeitiger chirurgischer Eingriff durchaus angezeigt.

Histogenese dieser Geschwülste.

Ich glaube, es dürfte angebracht sein, wenn ich zunächst den gegenwärtigen Stand der Frage über die histologische Beschaffenheit dieser Geschwülste kurz präcisire; ich werde dann die Hauptargumente darlegen, auf welche sich die drei Theorien, die einander das Feld streitig machen, stützen:

1. Entstehung aus abgesprengten Nebennierenkeimen. Grawitz hat (1883) seine Theorie aus folgenden Gründen hergeleitet:

a) Die Lage der Geschwulst dicht unter der Kapsel, wo abgesprengte Keime von Nebennierensubstanz nicht so selten vorkommen.

b) Die Beschaffenheit der Zellen, die eine ganz andere ist, als bei den Harnkanälchenepithelien.

c) Der Zellinhalt, der reich an Fett, besonders in grösseren Tropfen, ist.

d) Die Geschwulstkapsel, die analog ist der Kapsel, welche sich bei den sich nicht weiter entwickelnden Nebennierenkeimen im interstitiellen Nierengewebe bilden kann.

e) Das Verhältniss der Zellen zum interstitiellen Gewebe. An der Peripherie Ueberwiegen von in regelmässigen Reihen angeordneten Zellen, im Centrum Ueberwiegen der fibrösen Substanz, mit mehr unregelmässig, zu kleinen Gruppen angeordneten Zellen.

f) Die Amyloidentartung der Gefässe, die, nach Gra-

witz, bemerkenswerth ist, da sie in seinem Falle nur noch an den Nebennieren constatirt wurde, nicht aber in den Nierenarterien.

D'Aiutolo[6] wies besonders auf den Gefässreichthum hin, als eines der zu Gunsten der Grawitz'schen Theorie sprechenden Merkmale, da in seinem Falle, wie bei den Nebennieren, an der Peripherie eine reichlichere Arterienentwickelung bestand, als im Centrum.

Horn[12] hob hervor, dass diese Geschwülste die gleiche Beschaffenheit aufweisen, wie gewisse Neubildungen der Nebennieren (Adenome, Sarcome, Carcinome).

Lubarsch[17] fügte noch weitere Gründe hinzu:

a) Die Eigenschaft der Kernkörperchen, sich nach der Weigert'schen Methode different vom Kerne zu färben.

b) Die Struktur des Zellprotoplasmas, die annähernd übereinstimmt mit der der Nebennierenrindenzellen, dagegen gänzlich abweicht von der der Nierenzellen.

c) Die Uebereinstimmung destruirender Nebennierengeschwülste mit diesen Nierengeschwülsten.

d) Die Anwesenheit von Riesenzellen, wie in einfachen hyperplastischen Bildungen der Nebenniere.

e) Die Neigung dieser Tumoren, frühzeitig in das Venensystem einzubrechen.

f) Die Glykogenbildung.

Neuerdings[18] wies er noch, Sudeck gegenüber, der für die Ableitung dieser Geschwülste aus dem Harnkanälchenepithel plaidirte, darauf hin:

g) dass Uebergangsformen zwischen Harnkanälchen und neugebildeten Zellengruppen nicht vorkommen, und dass

h) auch in den Nebennieren des Menschen Cylinderzellen (wie sie in diesen Geschwülsten angetroffen wurden) sich finden.

Marchand[10] und Ambrosius[2] haben in normalen Nebennieren, Askanazy in Nebennierenstrumen mit Cylinderepithel ausgekleidete Tubuli und Cysten nachgewiesen, welche die Anwesenheit ähnlicher Drüsenbildungen in diesen Geschwülsten erklären.

2. Entstehung aus den Harnkanälchenepithelien. Dieser Anschauung, die vor dem Erscheinen der Grawitz'schen

Abhandlung die herrschende war, ist neuerdings besonders von Sudeck das Wort geredet worden.

Sudeck führt folgende Gründe gegen die Grawitz'sche Theorie in's Feld:

a) Das häufige Vorkommen solcher Geschwülste im Vergleich zu den seltenen Nebennierenstrumen.

b) Die cystischen Hohlräume, die sich in ihnen finden und die darauf hinweisen, dass es sich um Nierenadenome handelt. Hier weist Sudeck nach, dass die sogenannten papillären Adenome nichts Anderes als cystische Adenome sind, deren schief durchschnittene und also abgestutzte Septen Papillen vortäuschen. Damit glaubt er der Grawitz'schen Theorie die Grundlage zum grössten Theil entzogen zu haben, da dieselbe einen Unterschied macht zwischen papillären und alveolären oder cystischen Adenomen und die erstere Varietät als wirkliche Adenome, die letztere dagegen als Strumen abgesprengter Nebennierenstückchen betrachtet.

c) Die sogenannte Fettinfiltration der Geschwulstzellen sei nichts Anderes, als eine fettige Degeneration, wie sie bei den Nierenzellen häufig vorkommt.

d) Das seltsame Aussehen dieser Geschwülste sei dadurch bedingt, dass in einem ersten Entwickelungsstadium des Nierenadenoms die Harnkanälchen unregelmässig wuchern und ein Zellennetz bilden, das von einem Capillarnetz umspült wird, ohne durch Bindegewebe von der Capillarwand getrennt zu sein; erst später erfolge die Anordnung der wuchernden Zellen zu Tubuli.

e) Die reguläre Ausbildung grösserer Arterien unterbleibt und so kommt es zu Circulationsstörungen, Stasen, mangelhafter Ernährung, welche die häufigen Blutungen, die Gerinnungsnekrose und die hyaline und fettige Degeneration zur Genüge erklären.

f) Es kommen Uebergangsformen vor zwischen Harnkanälchen und neugebildeten alveolären Gruppen.

g) Auch in wohlausgebildeten Nierenadenomen finden sich neben Cylinderzellen Zellformen, die polygonal sind, wie die der in Frage stehenden Neubildungen.

3. Entstehung aus dem Endothel. Hildebrand, der

neueste Verfechter dieser Theorie, meint, dass diese Geschwülste sich aus den Endothelien der Lymphräume und den Perithelien der Blutgefässe entwickeln. Er führt zur Stütze dieser seiner Anschauung namentlich folgende Gründe an:

a) Reichthum an dünnwandigen, reich verzweigten Gefässen.

b) Innigen Zusammenhang der Zellen mit der Gefässwand.

c) Anwesenheit von Geschwulstzellen in den Lymphräumen.

d) Vorkommen von Uebergangsformen zwischen Perithelien und Geschwulstzellen.

Wir wollen nun zusehen, welche Deutung für die histologische Beschaffenheit unserer Nierengeschwulst aus unseren Untersuchungen hervorgeht.

Aus abgesprengten Nebennierenkeimen entstandene Geschwulst oder Nierenadenom?

Schon das makroskopische Aussehen der Geschwulst giebt uns einige Andeutungen über die Natur derselben. Den corticalen Sitz können wir nicht heranziehen, weil in unserem weit vorgeschrittenen Falle die Zellknoten fast die ganze Niere durchsetzt haben und dieselbe substituiren. Doch gaben alle diese kugelrunden, bis zu haselnussgrossen, weichen, porösen, grauroth, graugelb, schwefelgelb und schwärzlich gefärbten Knoten der Geschwulst ein seltsames Aussehen, das ihre Entstehung aus der Niere ohne Weiteres bezweifeln liess, während die graugelb und schwefelgelb gefärbten Knoten an das Nebennierenrindengewebe erinnerten.

Die mikroskopische Untersuchung giebt genauere Fingerzeige: Beim Stroma der Geschwulst beginnend, lässt sich den ausgedehnten Bindegewebszonen und dem dicken Balkenwerk, das die Zellenknoten umgiebt und von einander trennt, kein Differentialmerkmal entnehmen. In dem als ödematös durchtränkt beschriebenen Theil musste wegen des Fehlens der Schleimreaction ein eventueller myxomatöser Charakter des Gewebes ausgeschlossen werden. Auch Grawitz constatirte bei Untersuchung der aus sehr losem maschigem Bindegewebe bestehenden cystenähnlichen Räume, dass dieses Bindegewebe einfach ödematös war. Sehr interessant ist dagegen der zarteste Theil des Stromas, nehmlich das zarte und reiche, fast ausschliesslich aus

Gefässen bestehende Netz, das von den dicken Balken abgeht und in die Knoten dringt, um diese in kleinere und grössere Zellenzapfen zu zertheilen. Dieses wunderbare Capillarnetz liesse sich in einem Adenom oder Carcinom schwer erklären.

Sudeck betrachtet dieses Netz als in einem zweiten Stadium der Geschwulstentwickelung entstanden; im ersten Stadium handele es sich nach ihm um Zellenwucherung ohne jegliche reguläre Anordnung, im zweiten Stadium um die Entwickelung eines Gefässnetzes und die Anordnung der Zellen zu Alveolen.

Ich habe von alledem nichts wahrgenommen, sondern finde vielmehr, dass diese reichliche Neubildung und besondere Gefässvertheilung in natürlicheren Zusammenhang gebracht werden kann mit dem dicht gedrängten Capillarnetz, das sich in der normalen Nebennierenrindenschicht findet und in dessen Maschen eben die Zellenhaufen gelegen sind. Und ich möchte sie um so mehr mit den Nebennieren in Verbindung bringen, als in einigen von mir untersuchten Adenomen, die offenbar von der Niere ausgingen, ein solches reiches Capillarnetz zwischen den Alveolen gänzlich fehlte.

Zur Stütze der von Grawitz gegebenen Deutung kann ich die Amyloidentartung der Gefässwandungen nicht heranziehen, da ich eine solche in meinem Falle nicht antraf.

Was die Zellenzapfen der Geschwulst anbetrifft, so constatirte ich, dass in meinem Falle längere Zellenzüge mit doppelten oder einfachen Zellenreihen, wie sie Grawitz und Lubarsch als häufig vorkommend beschrieben haben, höchst selten sind. Ich hebe dieses hervor, weil unter den zahlreichen Zellenalveolen diese langen, aus doppelten oder einfachen Zellenreihen bestehenden Zellenzüge am meisten an die Zellenzüge in normalen Nebennieren erinnern. Das Fehlen dieser Zellenzüge erkläre ich mir in meinem Falle durch das vorgeschrittene Entwickelungsstadium, in welchem sich die Geschwulst befand; die Zellengruppe des Muttergewebes hat sich eben schon in die ziemlich grossen und unregelmässigen Zapfen, die in der Geschwulst vorherrschen, umgewandelt.

Die Zellen sind innerhalb der Zapfen ganz unregelmässig angeordnet; nie konnte ich eine Anordnung um eine centrale Axe, wie sie Sudeck im ersten seiner Fälle constatirte, wahr-

nehmen, wie ich denn auch nichts beobachtete, was irgendwie einem mit Epithel ausgekleideten Schlauche oder Hohlraum gleich gekommen wäre. Die Geschwulst hat also an keiner Stelle ein tubulöses Aussehen und auch wenn man die Anschauung gelten liesse, dass sie aus den Nierenepithelien hervorgegangen sei, müsste man sie auf jeden Fall nicht für ein Adenom, sondern für ein Carcinom ansehen.

Die von Sudeck beschriebenen Fälle, die zum grossen Theil das gleiche Gefässstroma und den gleichen Zellentypus aufweisen, wie unsere Geschwulst und die Nierenstrumen im Allgemeinen, weicht von diesen hinsichtlich der Struktur des epithelialen Gewebes ab, da in seinen Fällen nicht nur Zellenstränge, sondern auch Schläuche und Cysten vorkamen.

Sudeck weist ganz besonders auf diese Cystenbildung hin. Er führt an, dass auch Grawitz, Benecke, Horn und Askanazy in derartigen Tumoren Cysten gesehen haben, und dies bestärkt ihn immer mehr in seiner Anschauung, dass es sich um ächte Nierenadenome handle.

Askanazy hat jedoch dagegen eingeworfen, dass von Kölliker, Eberth und Stilling Drüsenschläuche in normalen Nebennieren wahrgenommen und beschrieben worden sind und dass er selbst Drüsenschläuche und Cysten in Tumoren, die ihren Sitz ausschliesslich in den Nebennieren hatten, gesehen habe; es darf deshalb nicht Wunder nehmen, wenn auch in den in Frage stehenden Tumoren sich drüsenartige Cysten finden.

Lubarsch hingegen bemerkt Sudeck gegenüber, dass es sich nicht um wirkliche Cysten handle, dass vielmehr die als solche beschriebenen Bildungen nichts Anderes seien, als mit Blut angefüllte erweiterte Capillaren, denen die Epithelzellen sich anlegen, wie bei den perivasculären Sarcomen und Endotheliomen, und er fügt hinzu, dass dies aus den von ihm angeführten Figuren Ziegler's, Birch-Hirschfeld's, Askanazy's und Horn's hervorgehe.

Bei Beschreibung unserer Geschwulst bemerkten wir, dass das cystische und poröse Aussehen derselben nicht auf wirkliche Drüsencysten zurückzuführen sei. Die grösseren Hohlräume sind nichts Anderes, als Nierenkelche; das siebförmige Aussehen des Nierengewebes und der zwischen Nieren- und neugebildetem

Gewebe gelegenen Substanz wird durch erweiterte Capillaren und grössere Arterien hervorgerufen; der grösste Theil der (innerhalb der Geschwulstknoten vorhandenen) Hohlräume endlich ist lediglich durch Zellenzerfall entstanden. In dem Geschwulstgewebe unseres Falles kommen also nur durch Zellenzerfall entstandene Hohlräume vor.

Dies springt so deutlich in die Augen, dass Sudeck, der wirkliche Cysten gesehen haben will und für seine Fälle die Möglichkeit, dass es sich um durch Zellenzerfall entstandene Hohlräume handle, ausschliesst, Befunde vor sich gehabt haben muss, die von dem unserigen gänzlich abweichen.

Lubarsch giebt, wie ich schon sagte, nicht einmal die Möglichkeit zu, dass von Sudeck und den anderen von ihm citirten Forschern wirkliche Hohlräume beobachtet worden seien; nach seiner Meinung handelt es sich immer nur um mit Blut angefüllte erweiterte Gefässe.

Aber auch diese von Lubarsch gegebene Deutung ist keine zutreffende. Wir erwähnten bereits, dass beim Zellenzerfall, der zur Cystenbildung führt, die in der Mitte der Zapfen sich findenden, dünnwandigen Capillaren zerreissen, in Folge dessen viele dieser so entstandenen Hohlräume Blut und Blutpigment enthalten. Diese Hohlräume mit Gefässen zu verwechseln, ist unmöglich; denn erstens enthalten die meisten von ihnen kein Blut, oder sind leer, oder enthalten amorphe Substanzen und Zellentrümmer, und zweitens haben sie nie eine regelmässige, glatte Wandung; sondern es handelt sich zumeist entweder um kleine Hohlräume mit unebener Wandung mitten in einem Zapfen, bei welchem viele der an der Peripherie gelegenen Zellen erhalten sind, oder um Hohlräume, deren Wandungen noch hie und da feine Streifen und Ueberreste von neugebildeten Zellen anhaften.

Die grossen Geschwulstzellen erscheinen schon auf den ersten Blick und bei den nachfolgenden Untersuchungen als sehr unähnlich den Nierenepithelien, sowohl den normalen, als den der fettigen Degeneration anheimgefallenen oder in Wucherung begriffenen.

Dagegen springt sofort ihre Aehnlichkeit mit den Zellen der Nebennierenrindenschicht in die Augen, die, wie die Zellen

unserer Geschwulst, gross, polyedrisch gestaltet sind und eine sehr deutliche Grenzmembran, reichliches, an Körnchen und Tropfen reiches, in den fixirten Präparaten durchsichtiges Protoplasma, einen runden oder ovalen Kern und ein deutliches Kernkörperchen aufweisen. Cylinderzellen fehlen gänzlich.

Betreffs des Aussehens der Zellen hat man neuerdings einer Eigenschaft des Kernkörperchens grosse Bedeutung beigelegt.

Schon Robin hatte im Jahre 1853 bemerkt, dass diese lipomähnlichen Tumoren Zellenkerne mit einem oder zwei glänzenden Kernkörperchen aufweisen. Lubarsch hat nun neuerdings darauf hingewiesen, dass diese Kernkörperchen nach der Russel'schen Fuchsinmethode und der Weigert'schen Fibrinmethode sich different vom Kerne färben. Er legt dem eine gewisse Bedeutung bei, weil diese Eigenschaft den Epithelien der normalen Niere und der Nierenadenome abgeht, während die Kerne der Nebennieren sie besitzen. Ich erhielt die vom Kerne differente Färbung des Kernkörperchens bei den Zellen meiner Geschwulst, erhielt sie dagegen nicht bei den Zellen einer normalen Niere; also genau das, was Lubarsch angegeben hat. Doch weiss ich nicht, ob man dieser Thatsache wirklich eine Bedeutung beilegen darf, um so mehr, als ich diese vom Kerne differente Färbung des Kernkörperchens nicht bei den Nebennieren zweier Fötus, bei denen ich sie versuchte, erhielt. Es waren Fötus von 4, bezw. 5 Monaten; die Nebennieren waren wenige Stunden nach dem Abort in das Fixirungsmittel gebracht worden.

Weitere Merkmale der Affinität zwischen Geschwulstzellen und Nebennierenzellen sind im Inhalt der Zellen zu suchen.

Auf das Fett war von jeher am meisten das Augenmerk gerichtet, ja es hat die Pathologen lange Zeit zu einer falschen Anschauung bezüglich der Natur dieser Geschwülste geführt. In der That brach sich erst mit Robin und Virchow die Anschauung Bahn, dass diese Geschwülste trotz ihres Fettgehalts keine gewöhnlichen Lipome seien. Sudeck versuchte nachzuweisen, dass dieser Fettreichthum in den Zellen lediglich auf eine fettige Degeneration zurückzuführen sei, zu welcher die Nierenzellen eine grosse Disposition haben. Es handle sich also nicht um eine Infiltration mit Fett, wie sie bei den Neben-

nieren stattfindet. Als Beweis dafür führte er an, dass bei den jüngeren Knoten nur kleinste Fetttröpfchen, im Protoplasma zerstreut, angetroffen werden und nur bei den älteren Knoten in Folge der Verschmelzung der Tröpfchen grosse Fettkugeln vorkommen.

Bei meiner Geschwulst habe ich jedoch keinen solchen Unterschied wahrgenommen: sowohl bei den ältesten, als bei den jüngsten Knoten haben die grossen Fettkugeln in gleichem Maasse die Oberhand über die kleineren Fetttröpfchen, wie dies eben bei den Nebennieren der Fall ist.

Uebrigens, auch wenn die von Sudeck gemachte Beobachtung im Allgemeinen sich als richtig herausstellte, hätte sie doch keinen grossen Werth, da auf Grund eines solchen Kriteriums eine Differentialdiagnose zwischen Infiltration und fettiger Degeneration nicht möglich ist. Es ist bekannt, dass bei der Degeneration ziemlich bald eine Verschmelzung der Tröpfchen zu grossen Fettkugeln stattfindet und bei der Infiltration viele der grossen Fettkugeln bald in kleinere Tröpfchen zerfallen.

Glykogen wurde bei unserer Geschwulst in ziemlich grosser Menge angetroffen, obgleich in dem verdünnten (50procentigen) Alkohol, in welchem die untersuchten Stücke einen Tag vor ihrer Uebertragung in absoluten Alkohol gehalten worden waren, viel davon sich aufgelöst haben musste.

Dem Glykogengehalt glauben wir jedoch als Anhaltspunkt zur Differentialdiagnose zwischen Nebennierenstrumen und Adenomen oder sonstigen Geschwülsten keinen grossen Werth beilegen zu können. Lubarsch hat in seinen Fällen nach dem Glykogen geforscht und hat es im Allgemeinen in reichlicher Menge angetroffen. Er weist ausserdem darauf hin, dass Langhans[13] in Sarcomen, die wohl hypernephroide Tumoren waren, ebenfalls einen reichlichen Glykogenhalt constatirte. Er hat dann 11 verschiedene Nierentumoren auf den Glykogengehalt geprüft, nehmlich 3 Fibrome, 3 Adenome, 1 Myofibrom, 1 Myoliposarcom, 2 Sarcome, 1 papilläres Nierencarcinom. Keiner von diesen Tumoren wies Glykogen auf. Lubarsch kommt deshalb zu dem Schlusse, dass, da weder in den Nieren, noch im Allgemeinen in den Nierengeschwülsten Glykogen constatirt wurde, der Glykogenbefund ein wichtiger Beleg zu Gunsten der Grawitz'schen

Theorie sei, und fügt hinzu, dass, wenn in den normalen Nebennieren des Menschen Glykogen nicht constatirt werden konnte (Alexander[1]), es doch in denen des Meerschweinchens und des Kaninchens und, was wichtiger, in Nebennierenstrumen (3 Fälle) nachgewiesen worden ist.

In der Niere des Fötus wurde Glykogen angetroffen. Bei einem Fötus von 4 Monaten konnte ich durch die Jodreaction etwas Glykogen in den Nieren und Nebennieren nachweisen.

Gegen die Behauptung Lubarsch's liesse sich jedoch einwenden, dass die Zahl der Geschwülste, in denen Glykogen angetroffen wurde, — besonders in den Untersuchungen Langhans', Schiele's und Hildebrand's, — eine zu grosse ist, als dass man dem Glykogenbefund für die in Rede stehenden Geschwülste einen besonderen diagnostischen Werth beimessen könnte. In der That ist es in Carcinomen, Adenomen, Sarcomen, Endotheliomen und Enchondromen constatirt worden, ohne dass dem Glykogenbefund in den Geschwülsten immer ein Glykogenbefund in dem Gewebe, von welchem sie ausgegangen waren, entsprochen hätte.

Eine Forschung, die wohl ein wichtiges Resultat ergeben dürfte, ist die nach dem Lecithin.

Die Nebenniere ist sehr reich an Lecithin: Alexander constatirte in den frischen Nebennieren eines 3jährigen Rindes 2,81 pCt., und zwar 2,40 pCt. in der Rindensubstanz und 4,50 pCt. in der Marksubstanz. Zwar gehen die in Rede stehenden Geschwülste von der Rindensubstanz aus, die weniger Lecithin enthält, als die Marksubstanz, aber dennoch so viel, um die Vermuthung aufkommen zu lassen, dass diese Geschwülste, — ihre Entstehung aus Nebennierenkeimen zugegeben, — einen wahrscheinlich hohen Lecithingehalt aufweisen.

Leider hatte unsere Geschwulst längere Zeit in Formalin gelegen, welches das Lecithin sicherlich zum grossen Theil alterirt haben wird, so dass die bei der Prüfung constatirte Menge desselben (0,147 pCt.) kein Kriterium für die ursprünglich in der Geschwulst vorhanden gewesene Menge abgeben kann.

Wir werden, wenn ähnliche Geschwülste in unsere Hände gelangen sollten, nicht verfehlen, sie auf ihren Lecithingehalt zu prüfen.

Grawitz hat die Kapsel, welche die von ihm untersuchten Geschwülste umgab, als Argument gegen die Ableitung dieser Geschwülste aus der Niere herangezogen. Einige Knoten, sagt er, sind so deutlich durch eine fibröse Kapsel begrenzt, dass sie nicht aus dem Nierengewebe abgeleitet werden können, und die anderen nicht von einer solchen Kapsel umgebenen Knoten gleichen den ersteren derart, dass sie durchaus gleicher Natur und also aus dem Nierengewebe hervorgegangen sein müssen.

Sudeck hat in seinem dritten Falle einen allmählichen Uebergang in das Nierengewebe wahrgenommen, indem in der Kapsel der Geschwulst und ausserhalb derselben Harnkanälchen sich fanden, und er führt diesen Befund als Beweis dafür an, dass diese Geschwülste aus der Niere hervorgehen.

Lubarsch stellt diesen Uebergang in Abrede.

Wir erwähnten bereits, dass in unserem Falle zwischen dem Nierengewebe und der Geschwulst stellenweise eine starke Kapsel und stellenweise eine dünne und wegen ihres Gefässreichthums angiomatös erscheinende Bindegewebszone besteht. Es findet jedoch auch auf ausgedehnten Strecken eine directe Berührung zwischen Nieren- und Geschwulstgewebe statt. Aber auch in diesem letzteren Falle ist die Trennung keine weniger markirte; denn das in Cirrhose sich befindende Nierengewebe weist, namentlich in nächster Nähe der Geschwulst, so stark geschrumpfte Harnkanälchen auf, dass dieselben bei schwacher Vergrösserung kaum wahrzunehmen sind, und von diesem Gewebe findet ein ganz plötzlicher Uebergang in das aus den bereits erwähnten charakteristischen Zapfen bestehende neugebildete Gewebe statt.

Im Stiele der Geschwulst constatirten wir, wie schon erwähnt wurde, mehrere dem Sitze und der Natur nach anomale drüsenartige Gebilde, nehmlich einige cylindrisch oder unregelmässig gestaltete Drüsenschläuche von kurzem Verlauf, deren Wandung mit einer Schicht hoher und ziemlich dünner cylindrischer Epithelzellen ausgekleidet ist, und die vollständig den Drüsenschläuchen der Uterusschleimhaut gleichen. Die Gestalt und Weite der Schläuche, sowie der Typus der sie auskleidenden Zellen lassen ohne Weiteres ausschliessen, dass es sich um Harnkanälchen handle, um so mehr, als sie sehr weit entfernt von dem sich an der Peripherie der

Geschwulst findenden cirrhotischen Nierengewebe gelegen sind. Viel weniger noch lässt sich hier an Nierenkelche und Ureteren denken. Die Natur dieser Drüsenschläuche lässt sich also nicht durch die Untersuchung von Nierengewebe erklären. Sie müssen teratologischen Ursprungs sein, und dies verleiht der Ableitung der in Rede stehenden Geschwülste aus abgesprengten Keimen eine kräftige Stütze.

Es ist die Möglichkeit nicht ausgeschlossen, dass diese anomalen drüsigen Gebilde aus der Entwickelung von Nebennierenkeimen entstanden sind; denn bekanntlich sind von Kölliker und Anderen Drüsenschläuche in normalen Nebennieren angetroffen worden. Ferner hat Askanazy mit niedrigen Cylinderzellen ausgekleidete Drüsenschläuche und mit Cylinderzellen ausgekleidete grössere Hohlräume in einer Nebennierenstruma gefunden.

Bemerkenswerth ist auch die anomale Entwickelung glatten Muskelgewebes in verschiedenen Theilen der Geschwulst. Die dicke Muskelwand, die sich an einer gewissen centralen Stelle der Geschwulst um die Zapfen herum findet (Fig. 6), ohne irgend welche Beziehung mit Blutgefässen aufzuweisen, erwähnten wir bereits. Ebenso machten wir schon auf das massenhafte Vorkommen von Muskelgewebe in dem Stiele aufmerksam, das sich hier in ausgedehnter unregelmässiger Zone um die Gefässe herum und in vereinzelten Bündeln hie und da zerstreut findet, und bemerkten, dass hier die glatten Muskelzellen ein anomales Aussehen haben. Auch sind anomal lange Bündel glatten Muskelgewebes in der cirrhotischen Nierensubstanz, parallel den atrophischen Harnkanälchen angeordnet, wahrgenommen worden. Alles dieses ist von Bedeutung, denn oberhalb der Nierenkelche kommt im ganzen Nierengewebe kein glattes Muskelgewebe mehr vor. Dagegen sind in der Nebenniere die Venen in dem centralen Theil der Rindenschicht von glatten Muskelbündeln begleitet. Auch dieser Befund spricht, wie der vorhin erwähnte der Drüsenschläuche, zu Gunsten der teratologischen Entstehung unserer Geschwulst; er findet seine Erklärung in der Entstehung aus abgesprengten Nebennierenkeimen.

Wir glauben uns deshalb zu Gunsten der Grawitz'schen Theorie aussprechen zu müssen, und zwar werden wir dazu

namentlich durch folgende Gründe bestimmt: 1) durch das makroskopische Aussehen, 2) durch das das Stroma bildende Capillarnetz (welches analog ist dem Capillarnetz der normalen Nebennieren), 3) durch den Typus der Zellenzapfen (unregelmässige Vertheilung der Zellen, Fehlen von Drüsenschläuchen und -Cysten), 4) durch das morphologische Aussehen der Zellen und deren Inhalt (wobei wir jedoch dem Glykogengehalt die ihm beigemessene diagnostische Bedeutung nehmen), 5) durch das Fehlen von Uebergängen zwischen Niere und Geschwulst, 6) durch die anomale (teratologische) Entwickelung von Drüsenschläuchen und glattem Muskelgewebe.

Ausser den eben angeführten Gründen, die uns unser Fall eingiebt, bestärken uns in dieser Anschauung namentlich noch einige Argumente, die von früheren Autoren, welche dem unseren ähnliche Fälle untersuchten, angegeben worden sind. So hat Grawitz beobachtet, dass diese Geschwülste gewöhnlich in der Rinde ihren Sitz haben, wo eben nicht selten, und zwar mit derselben Frequenz, wie diese Geschwülste, abgesprengte Nebennierenkeime vorkommen. Hier sei noch bemerkt, dass Schmorl[26] accessorische Nebennieren in 92 pCt. der Leichen angetroffen hat. Das häufige Vorkommen accessorischer Nebennieren erklärt nun das verhältnissmässig häufige Vorkommen solcher Geschwülste und nimmt der Einwendung Sudeck's, dass bei Deutung dieser Geschwülste nach der Grawitz'schen Theorie Strumen abgesprengter Nebennierenkeime häufiger sein müssten, als Strumen der Nebennieren selbst, viel von ihrem Werthe. Von Bedeutung ist auch die von Horn hervorgehobene Analogie zwischen diesen Geschwülsten und gewissen Tumoren der Nebennieren.

Sudeck, der für die Ableitung dieser Geschwülste aus den Harnkanälchen eintritt (Adenome), muss, wie aus seiner Arbeit hervorgeht, aus den Nebennieren entstandene Tumoren und Nierenadenome vor sich gehabt und sich alle erdenkliche Mühe gegeben haben, sie sämmtlich als gleichartig hinzustellen. Sicherlich kommen aus den Epithelien der Harnkanälchen entstandene Adenome vor; doch finden sich neben solchen tubulösen und cystischen Adenomen in den Nieren selbst auch aus Epithelialzapfen bestehende, teratologisch entstandene und aus den Nebennieren abzuleitende Tumoren.

Aus abgesprengten Nebennierenkeimen entstandene Epithelialgeschwulst oder Endotheliom?

Der grosse Gefässreichthum veranlasste de Paoli bei drei solchen Geschwülsten die Diagnose auf Angiosarcom zu stellen. Er hatte sich jedoch um die von Grawitz aufgestellte Theorie gar nicht bekümmert. Driessen war der erste, der die Grawitz'sche Theorie bekämpfte und für die endotheliale Natur dieser Geschwülste eintrat. Neuerdings spricht sich Hildebrand bei Beschreibung von drei derartigen Geschwülsten und, nachdem er die von Sudeck verfochtene Ableitung aus den Harnkanälchen, sowie die Grawitz'sche Hypothese bekämpft hat, zu Gunsten der vasculären Theorie aus. Während jedoch seine Vorgänger behaupteten, dass nur eine Wucherung der Endothelien der Lymphräume stattfinde, meint er, dass ausser diesen Endothelien auch die Perithelien der Blutgefässe proliferiren, dass es sich also um ein Endo-Peritheliom handle.

Und doch giebt Hildebrand, obwohl er die Anschauung von Grawitz bekämpft, die grosse Aehnlichkeit seiner Tumoren mit denjenigen zu, die zuerst Grawitz und später viele andere Forscher aus abgesprengten Nebennierenkeimen abgeleitet haben. Er weist auf die von Grawitz zu Gunsten seiner Hypothese angegebenen Gründe hin, nehmlich: 1) die Lage der Geschwulst dicht unter der Kapsel, 2) das Vorhandsein einer die Geschwulst deutlich abgrenzenden Kapsel, 3) die Identität seiner Tumoren mit dem Gewebe der normalen Nebennieren, welche Identität dargethan wird: a) durch die Beschaffenheit der Zellen, b) durch den Zellinhalt, namentlich durch das Fett, c) durch das Verhältniss der Zellen zum Zwischengewebe. Ja er findet, dass in allen diesen Punkten auch seine Tumoren mit den Nebennieren übereinstimmen.

Dagegen hebt Hildebrand einige Punkte hervor, in denen der Bau seiner Geschwülste nicht mit dem der Nebennieren übereinstimme:

1. In den Geschwülsten seien die Zellen nicht zu Reihen angeordnet, wie in der Rindenschicht der Nebennieren. Er fand stets entweder Alveolen, oder Gefässmaschen mit Zellauskleidung. Nun wohl, auch in meinem Falle fehlte gänzlich

oder fast gänzlich eine reihenartige Anordnung der Zellen, und es fanden sich nur unregelmässig gestaltete Zapfen; dies liess sich, wie wir sahen, leicht durch das vorgeschrittene Stadium der Geschwulst erklären. Die Gefässmaschen, die Hildebrand ausser den Alveolen gefunden hat, sind ein Produkt des Zerfalls der Zellenzapfen, weshalb von diesen nur noch wenige dem Capillarnetz unregelmässig anhaftende Elemente an der Peripherie des Zapfens übrigbleiben. Dies lässt sich deutlich an seinen Figuren erkennen.

2. Das glänzende und glasige Aussehen des Zellprotoplasma sei den in Rede stehenden Tumoren und den normalen Nebennieren gemein, aber dies bedeute nicht die gleichartige Beschaffenheit der Zellen in beiden Fällen; denn bei der Geschwulst sei dieses Aussehen durch Glykogen bedingt, nicht so bei den Nebennieren, wo das Glykogen fehlt.

Um jedoch diesem Argument Hildebrand's einigen Werth beimessen zu können, müsste das glänzende und glasige Aussehen den Geschwulstzellen durch Glykogen allein verliehen sein, während es doch in Wirklichkeit nicht nur durch Glykogen, sondern auch durch Fett und Lecithin bedingt ist. Wenn nun auch in den Nebennierenzellen das Glykogen fehlt, bleiben doch immer als den Nebennieren und den Geschwülsten gemeinsame Factoren der Lichtbrechung das Fett und das Lecithin. Es bleibt also immer zu Recht bestehen, dass in beiden Fällen das identische Aussehen des Zellprotoplasma, wenn nicht gänzlich, so doch wenigstens zum grossen Theil, auf die Anwesenheit der gleichen Substanzen zurückzuführen ist.

3. Der dritte Punkt, in welchem diese Geschwülste nicht mit den normalen Nebennieren übereinstimmen sollen, ist nach Hildebrand der, dass bei den ersteren perivasculäre Lymphräume vorkommen, in welchen sich Lymphzellen finden, was er an Nebennieren nur einmal hat constatiren können.

Durch die Thatsache, dass Hildebrand diese Lymphräume doch wenigstens einmal auch an Nebennieren angetroffen hat, verliert sein drittes Argument gegen die Grawitz'sche Theorie viel an Werth. Es ist übrigens hervorzuheben, dass auch bei den von ihm beschriebenen Tumoren dieser Befund kein allgemeiner zu sein scheint; denn in anderen Figuren seiner

Abhandlung bemerkt man keine Spur davon, und selbst die Fig. 3, in welcher diese Lymphräume gezeichnet sind, ist nicht sehr beweisend.

4. Ein viertes von Hildebrand beigebrachtes Argument ist das Vorkommen ähnlicher Geschwülste in Knochen; er beruft sich auf ein Endotheliom (Driessen) und ein Peritheliom des Oberarmknochens (Hildebrand). Er hält diese Geschwülste für primäre und betrachtet die primäre Entwickelung solcher Geschwülste in den Knochen als unvereinbar mit der Entstehung aus abgesprengten Nebennierenkeimen. Es liess sich jedoch nicht nachweisen und war nichts weniger als sicher, wie auch Hildebrand selbst zugiebt, dass diese Geschwülste des Oberarmknochens primäre waren. Anzuführen sind noch der von Löwenhardt[16] beschriebene Fall, in welchem ein ähnlicher Tumor des Schlüsselbeins nichts Anderes als die Metastase eines primären Nierentumors war, und der Fall Israel's, in welchem es zu Metastasen in den Rippen kam.

Die von Hildebrand zu Gunsten der endothelialen Natur dieser Geschwülste vorgebrachten Hauptargumente sind nun:

a) Der innige Contact der Geschwulstzellen mit dem Stromanetz.

b) Eine Anschwellung der Perithelien, die von Normalgrösse durch eine Reihe von Uebergangsformen hindurch die Grösse und den Typus der Geschwulstzellen erlangen können.

c) Die Anwesenheit von Geschwulstzellenhaufen in den (Lymph-) Räumen des Grundgewebes.

Zu a) Was den innigen Contact der Geschwulstzellen mit dem Stromanetz anbetrifft, so ist derselbe ein rein mechanisches Vorkommniss, indem durch den Druck, den die lebhafte Zellenwucherung in der Geschwulst hervorruft, die Elemente stark gegen einander gedrängt werden.

Zu b) Die Uebergangsformen, die Hildebrand an den Perithelien wahrgenommen haben will, habe ich in meinem Falle nicht beobachtet. Ich constatirte vielmehr stets den Contrast zwischen den grossen und charakteristischen Geschwulstzellen und den dünnen, langen, durchaus anomalen Endothelelementen deutlich ausgeprägt. Uebrigens muss ich bemerken, dass mich die Hildebrand'schen Figuren durchaus nicht davon überzeugten,

dass solche Uebergangsformen in seinen Fällen wirklich vorhanden waren.

Zu c) Was nun endlich die Anwesenheit von Zellen und Zellenhaufen in den (Lymph-) Räumen des Grundgewebes anbetrifft, so sagt Hildebrand, dass diese Zellen von demselben Charakter waren, wie die Geschwulstzellen, und in Hohlräumen ohne Endothelauskleidung sich befanden. Er hält diese Hohlräume, obgleich sie nicht mit Epithel ausgekleidet waren, für Lymphräume und die Zellen, die sich in ihnen befanden, für aus den Endothelien der Lymphräume hervorgegangene Elemente. Ich finde nun, dass diese, wie isolirte Zapfen, in dem Bindegewebe gelegenen Haufen kleiner und grosser Zellen, ohne Capillaren an der Peripherie und im Centrum, ohne Endothelwandungen, die isolirten Zapfen darstellen, die ich in meinem Falle beschrieben habe und die keine Beziehung zu den Gefässen erkennen lassen. Dass es sich auch in den Fällen Hildebrand's um derartige Zapfen handelte, scheint mir namentlich daraus hervorzugehen, dass auch dort in diesen innerhalb vermeintlicher Lymphräume gelegenen Zellenhaufen keine Uebergangsformen zwischen Lymphendothelien und Geschwulstzellen vorkommen. Diese Zellenhaufen scheinen mir vielmehr ein Argument gegen die vasculäre Theorie darzubieten. Denn diese verschieden grossen, der Capillaren ermangelnden, im Bindegewebe vereinzelt vorkommenden Zellenzapfen thun dar, dass das Primäre und Wesentlichste die Bildung der Geschwulstzellenhaufen ist, die auch ohne das reichliche Capillarnetz, welches in den grösseren Knoten angetroffen wird, bestehen können.

Zum Schlusse kommend, bin ich überzeugt, dass nicht nur die von mir beschriebene Geschwulst in der Niere sich aus abgesprengten Nebennierenkeimen entwickelt hatte, sondern dass auch die von Hildebrand beschriebenen und von ihm als Endo-Peritheliome gedeuteten Geschwülste die gleiche histologische Beschaffenheit aufgewiesen haben.

Literatur.

1. Alexander, C., Untersuchungen über die Nebenniere und ihre Beziehung zum Nervensystem. Ziegler's Beiträge. Bd. 11. 1891.
2. Ambrosius, Beiträge zur Lehre von den Nierengeschwülsten. Dissertation. Marburg 1891.

3. Askanazy, Die bösartigen Geschwülste der in der Niere eingeschlossenen Nebennierenkeime. Ziegler's Beiträge. Bd. 14. 1893.
4. Askanazy, Richtigstellung einiger Bemerkungen Dr. Sudeck's „Zur Lehre von den aberrirten Nebennierengeschwülsten in der Niere". Dieses Archiv. Bd. 136. 1894.
5. Benecke, Zur Lehre von der Versprengung von Nebennierenkeimen in der Niere nebst Bemerkungen zur allgemeinen Onkologie. Ziegler's Beiträge. Bd. 9. 1890.
6. D'Aiutolo; Su di una struma surrenale accessoria in un rene. Bollettino delle scienze mediche di Bologna. XVII. 1886.
7. De Paoli, Beitrag zur Kenntniss der primären Angiosarcome der Niere. Ziegler's Beiträge. Bd. 8. 1890.
8. Döhle, citirt von Ambrosius, a. a. O. S. 16 und 17.
9. Driessen, Untersuchungen über glykogenreiche Endotheliome. Ziegler's Beiträge. Bd. 12. 1892.
10. Grawitz, Die sogenannten Lipome der Niere. Dieses Archiv. Bd. 93. 1883. — Die Entstehung von Nierentumoren aus Nebennierengewebe. Langenbeck's Archiv. Bd. 30.
11. Hildebrand, Ueber den Bau gewisser Nierentumoren, ihre Beziehung zu den Nierenadenomen und zur Nebenniere nebst Mittheilungen über den Glykogenbefund in diesen, sowie in anderen Geschwülsten. Archiv für klin. Chirurgie von Langenbeck. 1894. Bd. 47.
12. Horn, Beitrag zur Histogenese der aus aberrirten Nebennierenkeimen entstandenen Nierengeschwülste. Dieses Archiv. 1891. Bd. 126 und Deutsche med. Wochenschr. 1891. S. 926.
13. Israel, Deutsche med. Wochenschr. 1892. No. 21. S. 479.
14. Langhans, Ueber Glykogen in pathologischen Neubildungen und den menschlichen Eihäuten. Dieses Archiv. 1890. Bd. 120.
15. Klebs, Handbuch der patholog. Anatomie. I. S. 616.
16. Loewenhardt, Deutsche Zeitschr. für Chirurgie. Bd. 28. 1888.
17. Lubarsch, Beiträge zur Histologie der von Nebennierenkeimen ausgehenden Nierengeschwülste. Dieses Archiv. 1894. Bd. 135.
18. Lubarsch, Ueber die Abstammung gewisser Nierengeschwülste von embryonal abgesprengten Nebennierenkeimen. Dieses Archiv. 1894. Bd. 137.
19. Marchand, Beiträge zur Kenntniss der normalen und pathologischen Anatomie der Glandula carotica und Nebennieren. Internationale Beiträge zur wissenschaftl. Medicin. Festschrift für R. Virchow. Bd. I.
20. Orth, J., Arbeiten aus dem pathol. Institut in Göttingen. 1893.
21. Robin, Mémoires de la Société de biologie. 1853.
22. Rumpell, Patholog. Anatomie.
23. Rupprecht, Centralbl. für Gynäkol. Bd. 14. S. 592.
24. Sabourin, Contribution à l'étude de la cirrhose renale. Archives de physiologie. Janvier 1882. — Revue de médecine. 1884 et 1885.

25. Schiele, Ueber Glykogen in normalen und pathologischen geschichteten Epithelien. Dissertation. Bern 1880. — Centralbl. für die med. Wissensch. 1880.
26. Strübing, Deutsches Archiv für klin. Med. 1888. Bd. 43.
27. Sturm, Archiv der Heilkunde. 1875. 16.
28. Sudeck, Ueber die Struktur der Nierenadenome. Ihre Stellung zu den Strumae suprarenales aberratae (Grawitz). Dieses Archiv. 1893. Bd. 133.
29. Sudeck, Zur Lehre von den aberrirten Nebennierengeschwülsten in der Niere. Dieses Archiv. 1894. Bd. 136.
30. Virchow, Pathologie des tumeurs. (Trad. Aronssohn.) Tome 1er p. 382. 1863—67.
31. Weichselbaum und Greenish, Das Adenom der Niere. Wiener med. Jahrbücher. 1883. Heft II. S. 213.
32. Wiefel, Ueber Adenom der Nieren. Dissertation. Bonn 1885.

Erklärung der Abbildungen.

Tafel XI und XII.

Fig. 1. Natürliche Grösse. Geschwulst der rechten Niere. a in der Hilusgegend ansitzender Stiel. b Fettzone um die Basis des Stiels herum.

Fig. 2. Natürliche Grösse. In der Richtung des grössten Durchmessers durch die Geschwulst gemachter (Vertical-) Schnitt. a Geschwulstkapsel. b Nierensubstanz (Pyramiden). c sehnig aussehende Bindegewebszone. d (poröse) Geschwulstknoten. e Hohlraum in Geschwulstknoten. f^1, f^2 Nierenkelche. g Stiel im Längsdurchschnitt. h freies Ende des Stiels; die Stelle, an welcher die Geschwulst bei der Operation von ihrem Standort getrennt wurde.

Fig. 3. Schwache Vergrösserung. Cirrhotisches Nierengewebe mit geradlinigen Harnkanälchen, die, sich erweiternd, in einen Nierenkelch ausmünden (Fig. 2, f^1). a Hohlraum des Nierenkelches. b den Nierenkelch auskleidendes geschichtetes Epithel. c geradlinige Harnkanälchen. d parallel zu den Harnkanälchen verlaufende Bündel glatten Muskelgewebes. e Erweiterungen der in den Nierenkelch mündenden geradlinigen Harnkanälchen. f Capillaren.

Fig. 4. Theil eines Geschwulstknotens, bestehend aus mehreren durch ein Capillarnetz von einander getrennten Zapfen. a Blutcapillaren. b Endothelwandung der Capillaren. c Geschwulstzellen der Zapfen.

Fig. 5. Zellenzapfen mit fast ausschliesslich fibrösem Stroma und Zellenzerfall in verschiedenen Stadien. a durch Zellenzerfall entstandener Hohlraum.

Fig. 6. Von einer Muskelwand umgebener Zellenzapfen. a Muskelwand.

XX.

Zur Genese der multiloculären Ovarialkystome.

(Aus dem Pathologisch-anatomischen Institut der Universität Zürich.)

Von Dr. Georg Burckhard,
II. Assistenten des Institutes.

Bezüglich der Frage, wie die cystischen Geschwülste des Eierstockes entstehen, ob man das Epithel oder die Bindegewebszellen aus dem Ovarialstroma dafür verantwortlich machen soll, haben sich nach langem Streit die meisten, wenn nicht alle Forscher dahin entschieden, dass eine andere Genese als die aus den epithelialen Bestandtheilen des Ovariums ausgeschlossen erscheint. Nachdem dies mit Sicherheit festgestellt war, stiess man auf eine neue Schwierigkeit. Welches Epithel sollte es nun sein, von dem diese Neubildungen ausgehen, das Keimepithel oder das Epithel der fertig gebildeten Follikel?

Trotz zahlreicher Erörterungen für und wider die eine oder die andere Auffassung konnte man sich nicht einigen, wenngleich die meisten Autoren sich der Annahme zuneigten, dass in der Mehrzahl der Fälle das Keimepithel der Ausgangspunkt sei [1]).

So zeigt Pfannenstiel [2]) bezüglich der Genese der Flimmerepithelgeschwülste des Eierstockes und betont energisch, dass für die Mehrzahl aller dieser Tumoren der Ursprung vom Keimepithel erwiesen sei, während er es dahingestellt sein lässt, ob sie überhaupt von dem Epithel des Eifollikels ihren Ausgang nehmen können.

Dass das Keimepithel sich gelegentlich an der freien Oberfläche des Eierstockes in Flimmerepithel verwandeln kann, wenn auch nicht an normalen, so doch an pathologisch veränderten

[1]) Ich gebe hier absichtlich nicht auf die frühere Literatur ein, da sie in den beiden von mir citirten Arbeiten zur Genüge verwendet worden ist, und aus denselben die Resultate ersichtlich sind.

[2]) Pfannenstiel, Die Genese der Flimmerepithelgeschwülste des Eierstockes. Archiv für Gynäkologie. Bd. 40.

Ovarien, unterliegt nach seinen Untersuchungen wohl keinem Zweifel mehr.

Die Entstehung und das weitere Wachsthum der Cysten erklärt er sich nun folgendermaassen: Das in Flimmerepithel umgewandelte Keimepithel bildet durch active Wucherung drüsenschlauchartige Einstülpungen, welche in das Stroma des Eierstockes eindringen. Die Mündung dieser Drüsenschläuche an der Oberfläche verschliesst sich. Das von den Epithelien derselben gebildete Secret, eine mehr oder weniger klare, dünne Flüssigkeit, sammelt sich in der Tiefe der geschlossenen Schläuche an und dehnt dieselben aus. So entstehen Cysten. An dem Epithel dieser Cysten wiederholt sich der geschilderte Vorgang der activen Wucherung in derselben Weise, und es werden so neue Cysten gebildet. Diese Vorgänge können sich an der Oberfläche, aber auch in der Tiefe des Eierstockes abspielen.

Unter den von Pfannenstiel beschriebenen 6 Fällen sind es hauptsächlich 3, die ihn zu den eben erwähnten Schlüssen berechtigen; es bietet sich bei diesen folgendes mikroskopisches Bild:

Im ersten Fall (No. 3) zeigten sich an der Oberfläche beider Ovarien äusserst kleine Bläschen in grosser Anzahl. An den gehärteten Präparaten fehlt das Keimepithel, welches im frischen Zustand als flimmernd nachgewiesen wurde. Die oberflächlichen kleinen Cysten sind von einem niedrigen einschichtigen Cylinderepithel ausgekleidet, dessen Cilien an einzelnen Stellen deutlich zu erkennen sind. Die Cysten haben keine andere Wand als das sie umgebende Bindegewebe. Ausserdem sieht man Epithelschläuche von drüsenähnlicher Gestalt in der Rindensubstanz ohne besondere Wandung in das Stroma eingebettet; dieselben haben einschichtiges niedriges Cylinderepithel ohne Flimmerhaare. Das Lumen der Zellschläuche ist von wechselnder Weite, ihre Verlaufsrichtung regellos. Sie münden zum Theil an der freien Oberfläche des Ovariums, zum Theil hängen sie mit den Cysten zusammen.

Der zweite Fall (No. 5) ist insofern vom vorigen verschieden, als sich neben Cysten noch Papillen an der Oberfläche des Ovariums finden. Auf dem Durchschnitt sieht man im oberflächlichen Bindegewebe grössere und kleinere Hohlräume; von diesen sind die grösseren Graaf'sche Follikel mit ihren charak-

teristischen Merkmalen, während die kleineren zum Theil sich als ganz junge Graaf'sche Follikel darbieten (kenntlich ebenfalls an den Granulosazellen und ihrer mehrschichtigen Wandung), zum Theil aber wandungslose Hohlräume darstellen, die von einer einschichtigen Lage von Flimmerepithel ausgekleidet sind. Diese Hohlräume sind theilweise von länglicher Form und gehen in drüsenartige Epithelschläuche über, die in Zusammenhang stehen mit eben solchen Schläuchen, die vom Keimepithel aus sich in die Tiefe senken. Mit den Graaf'schen Follikeln hängen sie nicht zusammen. Sehr genau ist der Unterschied zwischen beiden präcisirt: Dort die charakteristische Wandung und das mehrschichtige Granulosaepithel, hier die Cysten in das zellreiche Bindegewebe wandungslos eingebettet und die einschichtige Lage schöner Flimmerzellen.

Was endlich den dritten Fall (No. 6) anlangt, so bietet er fast das gleiche Bild; hier handelt es sich um ein grosses Cystocarcinom des Ovariums, dessen Entstehung aus drüsenartigen, nicht flimmernden Epithelschläuchen an vielen Stellen deutlich zu erkennen ist. Daneben finden sich cystische Hohlräume mit dünner Wand und glatter Innenfläche, die von einschichtigem Flimmerepithel ausgekleidet ist. Das gleiche Epithel findet sich an der Oberfläche der Geschwulst. Hier lässt sich allerdings ein directer Zusammenhang der Cysten mit dem Keimepithel nicht nachweisen; derselbe ist aber wahrscheinlich durch die oberflächliche Lage derselben und das Vorhandensein von Flimmerepithel an ihrer Innenwand.

In einer kurze Zeit nach dieser Arbeit von Pfannenstiel erschienenen Abhandlung kommt Steffeck[1]) zu einem ganz anderen Resultat; er verlegt die Genese der Ovarialkystome hauptsächlich in ein Wuchern des Follikelepithels und fasst das Ergebniss seiner Untersuchungen in folgende Sätze zusammen: Die Hauptrolle bei der Entstehung proliferirender Geschwülste des Ovariums spielen die Primärfollikel; ihr Epithel wird zuerst verändert und giebt durch Sprossung den ersten Anlass zur Entwickelung eines Kystoms. Die reifen Follikel dagegen scheinen

[1]) Steffeck, Zur Entstehung der epithelialen Eierstocksgeschwülste. Zeitschr. für Geburtshülfe und Gynäkol. Bd. 19.

bedeutend später von der Veränderung ihres Epithels ergriffen zu werden. Am längsten endlich scheinen die sog. hydropischen Follikel ihr Aussehen zu bewahren, wenigstens liessen sich an ihnen keine Abschnürungsprozesse nachweisen. Sie werden daher unter gewissen Umständen wohl uniloculäre Cysten bilden können, Kystome dagegen werden ihren Ursprung in dem Epithel der Primärfollikel haben, welches Epithelschläuche bilden kann, die später abgeschnürt werden und neue Cysten darstellen. Das Hauptgewicht für die Begründung seiner Theorie legt er einmal auf den Zusammenhang zwischen Follikeln und Epithelschläuchen, ausserdem aber auf das Vorhandensein von Eiern in den kleinsten Cysten.

Aus den von ihm untersuchten 9 Fällen möchte ich einiges von den mikroskopischen Verhältnissen hier anführen, da ich im späteren Verlauf dieser Arbeit noch auf dieselben, ebenso wie auf die Befunde von Pfannenstiel zurückkommen muss.

In seinem ersten Fall sah Steffeck neben einer grossen Cyste noch drei kleine, die von unregelmässiger Gestalt waren, eine Auskleidung von einschichtigem, theils cylindrischem, theils cubischem Epithel hatten und nirgends mit der Oberfläche in Verbindung standen. In einer derselben fand sich an einer Stelle mehrschichtiges Epithel und ein Ei.

Bei der Cyste in Fall 3 finden sich tiefe Einsenkungen des Cystenepithels in das anliegende Ovarialstroma, lange, dünne Epithelschläuche bildend, die jedoch nirgends von der Hauptcyste getrennt sind. In dem zu dieser Cyste gehörigen Ovarialrest liegen kleine Cystchen, die Steffeck für cystische Follikel hält, da sie isolirt entstehen und verschwinden und mit dem Oberflächenepithel an keiner Stelle zusammenhängen. Da das Epithel aller dieser kleinen Follicularcysten genau mit dem Epithel der grossen Cysten übereinstimmt, sollen diese auch aus Follikeln hervorgegangen sein.

In Fall 4 finden sich im Bindegewebe der Wand einer grossen Cyste zwei kleinere Cystchen, von einer besonderen bindegewebigen Wand umgeben, und ausgekleidet theils mit mehrschichtigen Follikelepithel, theils mit einfachem cylindrischem oder cubischem Epithel. In der nächsten Umgebung liegen zahlreiche Epithelschläuche, die zum Theil runde Gebilde mit

Cylinderepithel und einem Lumen in der Mitte, zum Theil langgestreckte, feine Kanäle mit einfachem, cubischem Epithel darstellen. Jeder dieser Schläuche hatte sich aus dem anderen durch Abschnürung gebildet und alle waren Sprossungen aus dem Epithel der beiden kleinen Cystchen. Der Uebergang des Follikelepithels in diese Epithelschläuche war jedesmal deutlich nachzuweisen.

Nicht wesentlich andere Verhältnisse ergeben sich in Fall 5, nur dass hier in mehreren Cystchen, in denen das Epithel Sprossungen in das Nachbargewebe trieb, normal aussehende Eier nachzuweisen waren. Hier entstanden die Cysten direct aus Primärfollikeln.

Fall 6 bietet insofern etwas Neues, als sich neben kleinen Cystchen Epithelschläuche fanden, die mit der Oberfläche des Ovariums in Verbindung stehen, aber nigends cystisch erweitert sind, und in denen das Epithel nirgends gewuchert ist. An keiner Stelle fand sich eine Verbindung der Cysten mit dem Keimepithel und ausserdem konnte in einer derselben ein wohlerhaltenes Ei nachgewiesen werden.

Ganz deutlich kann man aus Fall 8 ersehen, dass die mehrfach erwähnten Epithelschläuche in directer Verbindung mit dem Follikelepithel standen und von diesem ausgingen. So zeigte sich u. a. an einer Stelle, dass aus einem vollkommen normalen Follikel, der eine Membrana granulosa mit radiär gestellter äusserer Zellschicht hatte, lange epitheliale Sprossungen hervorgingen, die sich bald zu kleinen Epithelschläuchen abschnürten.

Aus dem letzten Fall endlich, in dem es sich um ein secundär in einem cystischen Tumor entstandenes Ovariumcarcinom handelt, ergiebt sich eine Bestätigung des vorhergehenden: Die kleinen Cystchen standen weder mit der Oberfläche des Ovariums, noch unter sich in Verbindung, können also weder aus dem Keimepithel noch durch Abschnürung von grösseren Cysten, d. h. durch Proliferation entstanden sein. Dabei fanden sich in den kleinsten Cysten stets Eier. Dagegen bestanden Proliferationsvorgänge an Primärfollikeln: in jedem Schnitte zeigten mehrere kleine Follikel mit noch wohl erhaltenem Ei lange und mehrfach sich verzweigende Wucherungen ihres Epithels in das angrenzende Stroma. Die so gebildeten Epithelschläuche waren auf dem

nächsten Schnitt von den Follikeln getrennt und stellten neue kleine drüsenartige Gebilde dar, die ebenfalls ihr Epithel sprossen liessen.

Eine sichere Beantwortung der Frage nach der Genese der multiloculären Ovarialkystome kann man natürlich nur dann geben, wenn es gelingt, möglichst kleine Geschwülste, die noch Anfangsstadien aufweisen, zur Untersuchung zu erhalten. Derartige kleine Tumoren bekommt man aber bekanntlich nur selten zu Gesicht, da die meisten durch Operation entfernten schon eine beträchtliche Grösse erreicht haben, und die kleineren sehr häufig der Diagnose entgehen. Zufällig gewannen wir bei der Section einer etwa 40 Jahre alten Frau doppelseitige Ovarialkystome von geringer Grösse, die ich auf Anregung meines hochverehrten Chefs, Herrn Professor Dr. Ribbert, genauer untersuchte.

Das linke Ovarium war umgewandelt in einen cystischen Tumor, der dem Hilus aufsass; derselbe hatte eine Länge von 28 mm, eine Breite von 22 mm und eine Dicke von 17 mm. Etwas grösser war der Tumor am rechten Ovarium; seine Maasse sind in derselben Reihenfolge wie oben 45, 31 und 30 mm. Auf dem Durchschnitt boten beide Tumoren das gleiche Bild. Von eigentlichem Ovarialgewebe war makroskopisch ausser dem Hilus, der den Stiel des Tumors bildete, nichts mehr zu sehen. Das ganze Ovarium schien umgewandelt in eine grössere Anzahl von Cysten, deren grösste (im rechten Ovarium) etwa 25 mm im Durchmesser hatte, deren kleinste mit unbewaffnetem Auge eben sichtbar war. An einzelnen Stellen konnte man an vorspringenden Leisten in der Cystenwand erkennen, dass die grösseren Cysten durch Verschmelzung zweier kleinerer entstanden waren. Die Wand zwischen den einzelnen Cysten war von verschiedener Dicke und enthielt nur wenige makroskopisch erkennbare Cystchen. An der Oberfläche der Tumoren, die von einer mässig dicken — offenbar peritonitischen — Schwarte umgeben war, machten sich zahlreiche rundliche, etwa stecknadelkopfgrosse Erhebungen bemerkbar.

Für die mikroskopische Untersuchung wurde nun das ganze linke Ovarium und ein grosser Theil des rechten in Serienschnitte zerlegt.

Das erste, was bei der Betrachtung der einzelnen Schnitte auffiel, war, dass sich weder in der Peripherie des Tumors noch auch in den tiefer gelegenen Abschnitten Ovarialgewebe mit Follikeln fand, ein Umstand, der den Gedanken nahe legte, dass es sich vielleicht trotz der makroskopisch sicheren Diagnose nicht um ein Kystom des Ovariums, sondern um ein solches des Parovariums handeln könne, besonders da sich in der nächsten Nähe der linksseitigen Geschwulst, etwa in der Gegend, wo das Ovarium hätte liegen können, ein kleiner, etwa nussgrosser Knoten fand, den man event. für das Ovarium hätte ansprechen können. Die mikroskopische Untersuchung erwies

aber sofort die Unhaltbarkeit dieser Annahme, da der Knoten seiner ganzen Zusammensetzung nach nichts Anderes war als ein Fibromyom des Ligamentum latum.

Von den mikroskopischen Bildern, welche sich auf den Schnitten aus dem eigentlichen Tumor boten, möchte ich in Folgendem diejenigen beschreiben, die mir besonders wichtig erscheinen.

1. Schnitt durch einen Theil des Hilus des linken Ovariums mit einer angrenzenden grösseren Cyste: Die Wand dieser Cyste besteht an den Stellen, wo sie an die freie Oberfläche des Tumors grenzt, aus zwei Schichten, einer inneren, die von verschiedener Breite ist und aus ziemlich derbfaserigem Bindegewebe zusammengesetzt wird, und einer äusseren, fast ebenso breiten Schicht, die durch die Anwesenheit sehr zahlreicher, glatter Muskelelemente charakterisirt ist. An der Grenze zwischen den beiden Schichten verlaufen einzelne Gefässe, kleinere Cystchen finden sich an dieser Stelle nicht. Die Innenfläche der grossen Cyste ist ausgekleidet mit ziemlich niedrigem, einschichtigem Cylinderepithel, das nur an einzelnen Stellen etwas höhere Zellen aufzuweisen hat; hier liegen die Kerne deutlich an der Basis der Zellen.

Der andere Theil dieser Schnitte, der den noch erhaltenen Rest des Ovariums, den Hilus, enthält, zerfällt in zwei Abschnitte, die ziemlich rasch, jedoch ohne deutliche Grenze in einander übergehen. Der eine besteht aus sehr lockerem, kernarmem Bindegewebe und enthält eine grosse Menge von weiten, stark geschlängelten Gefässen, die zum Theil endarteriitische Veränderungen zeigen. Die ganze Anordnung der Gefässe und des übrigen Gewebes lässt keinen Zweifel zu, dass wir hier thatsächlich den Hilus des Ovariums vor uns haben. Der andere Abschnitt wird hauptsächlich aus glatter Musculatur gebildet, deren Fasern sich nach allen Richtungen durchflechten und mit wenig derbfaserigem Bindegewebe untermischt sind. In diesem zweiten Abschnitt liegen mehrere unregelmässig gestaltete Cystchen, die mit einem sehr hohen einschichtigen, stellenweise flimmernden Cylinderepithel ausgekleidet und gegen das Nachbargewebe nicht durch eine eigene Membran abgegrenzt sind. Trotz lückenloser Serienschnitte gelang es nicht, auch nur an einer derselben das Vorhandensein eines Eies nachzuweisen. Auf anderen Schnitten von derselben Stelle zeigt sich, dass die Anfangs isolirt auftretenden Cystchen im Zusammenhang stehen mit drüsenartig verzweigten Epithelschläuchen; diese sind theils weiter, so dass sie ein deutliches Lumen aufweisen, theils so eng, dass man eben nur zwei Reihen Epithelzellen neben einander ohne Zwischenraum oder Lumen sieht. Das Epithel dieser Gebilde ist einschichtig cylindrisch und an einzelnen Stellen deutlich flimmernd. Offenbar sind diese Epithelschläuche Reste von solchen, die während des fötalen Lebens von der Peripherie, d. h. von der Stelle, an der jetzt der grosse Tumor sitzt, in den Hilus des Ovariums hineingewachsen sind, da sie sich gegen letzteren zu auflösen und verästeln. An einzelnen Schnitten konnte man auf die Vermuthung kommen, dass diese Cystchen und Epithelschläuche von Follikeln ihren Ausgang nähmen, da das Epithel mehrschichtig war; an den nachfolgenden Schnitten ergab sich jedoch

sofort, dass dies nur dadurch bedingt war, dass die Gebilde nicht senkrecht zu ihrer Verlaufsrichtung, sondern tangential getroffen waren.

2. Schnitt durch einen anderen Theil des Hilus des linken Ovariums, ebenfalls mit angrenzender Cyste: Die Cyste ist an ihrer Innenfläche mit hohem cylindrischem Epithel ausgekleidet. Die Wand wird gebildet durch eine breite Schicht Bindegewebe mit zahlreichen Kernen und einzelnen Muskelelementen. Nach aussen davon, die freie Oberfläche des Ovariums bildend, liegt eine mit nur wenig Bindegewebe untermischte Schicht glatter Musculatur, die sich an einer Stelle zur Bildung eines Myoms anordnet. Die Muskelzüge durchflechten sich nach allen Richtungen, so dass die Zellen vom Schnitt bald längs, bald quer getroffen sind; in den Zellen finden sich die typischen, langen, stäbchenförmigen Kerne der glatten Muskelfasern [1]). In diesem Myom liegt eine kleine ovale, sowie zahlreiche kleine, runde Cysten mit deutlich flimmerndem Cylinderepithel.

Der dem Hilus des Ovariums entsprechende Theil dieser Schnitte verhält sich im Wesentlichen ebenso, wie die gleiche Stelle der oben beschriebenen Präparate. Es finden sich auch hier zahlreiche, ebenso, wie oben beschrieben, verlaufende Epithelschläuche, die auf späteren Schnitten quer getroffen sind und rundliche Gebilde mit Flimmerepithel darstellen.

3. Schnitt durch die Cystenwand aus der Mitte einer der beiden grossen Tumoren an einer Stelle, wo drei grosse Cysten zusammentreffen: Die Auskleidung der Innenfläche der drei Cysten ist genau die gleiche, wie bei den oben beschriebenen. Die Wand der Cysten wird durch eine breite Schicht Bindegewebe gebildet, in der sich eine deutliche Vermehrung der glatten Muskelfasern bemerkbar macht, wenngleich nicht in dem Maasse, wie in anderen Theilen von Cystenwandungen an den Stellen, wo sie an die freie Oberfläche des Ovariums grenzen. Kleine Cystchen finden sich hier und an anderen entsprechenden Stellen nicht.

4. Schnitt durch ein Stück Wand einer grösseren Cyste, die an der einen Seite an die freie Oberfläche des Ovariums grenzt: Die Cystenwand wird auf der einen Seite von hohem, nicht flimmerndem Cylinderepithel ausgekleidet, während auf der anderen Seite sich eine mässig dicke — wie oben erwähnt offenbar peritonitische — Schwarte befindet. Das Keimepithel ist nicht mehr vorhanden. Auch hier findet sich in der Cystenwand ein unmittelbar subserös gelegenes Myom. In diesem liegen wiederum zahlreiche Epithelschläuche von gleichem Aussehen, wie die oben beschriebenen; einer derselben lässt sich bis an die Serosa heran verfolgen, hat also offenbar mit dem Keimepithel in Verbindung gestanden. In den etwas tiefer gelegenen Partien lösen sich diese Schläuche ebenfalls in Cystchen auf.

5. Ganz die gleichen Verhältnisse ergeben sich an einer anderen, genau der eben beschriebenen entsprechenden Stelle, mit dem einzigen Unterschied,

[1]) Wie sich im Laufe der Untersuchung ergab, sind alle die oben erwähnten rundlichen Erhebungen auf der Oberfläche der Tumoren kleine Myome von dem gleichen Bau, wie das hier beschriebene.

dass sich hier einzelne kleine Cysten finden, die bis unmittelbar unter die Serosa reichen und von der freien Oberfläche des Ovariums nur durch eine ganz dünne Schicht Bindegewebe getrennt sind. Auch hier liessen sich, wie an allen anderen Stellen, trotz genauesten Suchens selbst in den kleinsten Hohlräumen keine Eier nachweisen.

Wir haben es hier also zu thun mit einem höchst merkwürdigen Fall von multiloculärem Ovarialkystom, das sich vor Allem dadurch auszeichnet, dass nirgends mehr das normale Gewebe der Rindenschicht des Eierstockes vorhanden ist und dass die Bestandtheile, welche das Stroma bilden, also Bindegewebe und glatte Musculatur, mächtig gewuchert sind. Besonders letzterer Punkt ist es, auf den meines Wissens und Erachtens bis jetzt noch nicht zur Genüge hingewiesen worden ist.

Wie sollen wir uns nun die Entstehung dieses eigenartigen Tumors denken und welches Epithel ist der Ausgangspunkt der Geschwulstbildung? Ich glaube, dass durch das Fehlen aller Follikel und Eier schon ohne jede weitere Beweisführung klar ist, dass ein Follikelepithel nicht die Entstehungsursache der Geschwulst sein kann. Es bleibt also nur das Keimepithel, bezw. dessen nächste Entwickelungsstufe, die Pflüger'schen Schläuche übrig, und man müsste dann allerdings annehmen, dass die Anlage dieser Geschwulst, wie für so viele andere Geschwülste bereits nachgewiesen ist, schon im fötalen Leben erfolgt sei. Ich glaube auch, dass dies die einzig richtige Annahme — gegen die auch das Vorhandensein von Flimmerepithel nicht spricht — ist; denn dass Reste von embryonalem Ovarialgewebe bis in ein hohes Alter erhalten bleiben, oder dass das Keimepithel in der postfötalen Zeit noch Sprossungen in das Ovarialstroma treiben und so Veranlassung zur Geschwulstbildung geben sollte, ist weder wahrscheinlich, noch erwiesen.

Den Gedanken der fötalen Anlage weist Steffeck von der Hand, indem er sagt, dass dagegen alle klinischen Erfahrungen sprächen, da die Zahl der in früher Jugend auftretenden Geschwulstbildungen verschwindend klein sei gegenüber den so ausserordentlich häufigen Ovarialtumoren des vorgerückten Alters. Dieser Anschauung möchte ich entgegenhalten, dass, wie Orth[1]) ausführt, die Anlage zur Geschwulstbildung bereits bei der Ge-

[1]) Orth, Lehrbuch der speciellen pathologischen Anatomie. Bd. II.

burt vorhanden sein könnte, wenn auch die Mehrzahl der Kystome erst in der Zeit der Geschlechtsreife zu merkbarer Grösse heranwächst, und dass es wiederholt nach einseitigen Ovariotomien beobachtet worden ist, dass erst später das zurückgebliebene unverdächtige Ovarium zu einem Kystom heranwuchs. Gerade der letztere Umstand erscheint mir absolut beweisend. Es ist doch sehr leicht möglich, dass der Keim zur Geschwulstbildung sehr lange in einem Organe ruht und dass es dann schliesslich nur irgend einen Anstosses, hier vielleicht des Erwachens des Geschlechtslebens bedarf, um diesen ruhenden Keim zur Entwickelung zu bringen.

Ich halte das Entstehen der Ovarialkystome bedingt durch eine von vornherein gegebene Anlagenmissbildung und glaube zu dieser Annahme besonders durch den Umstand berechtigt zu sein, dass auch das Grundgewebe des Ovariums, das Stroma, nicht normal ist. Bekanntlich enthält das normale menschliche Ovarium nur verschwindend geringe Mengen von Musculatur in der Umgebung der Gefässe, auf alle Fälle sind aber diese Mengen nicht so gross, dass sie schon bei oberflächlicher Betrachtung eines mikroskopischen Präparates dem Untersucher als wesentlicher Bestandtheil des Stromas auffallen oder gar den Eindruck machen könnten, dass eine myomähnliche Bildung vorhanden sei.

Ich glaube nun, dass Epithel und Musculatur hier in einer gewissen genetischen Beziehung zu einander stehen, dass sie nehmlich zusammen entstanden, dass sie im embryonalen Leben in einer nicht normalen Weise angelegt sind. Denn man wird doch wohl nicht annehmen sollen, dass durch das Hineinwachsen des Epithels in das Stroma die Musculatur erst zu einer so colossalen Wucherung angeregt worden sei. Auch das Keimepithel ist offenbar von dieser Missbildung mitbetroffen worden und ist dadurch nicht im Stande, wie unter normalen Verhältnissen Follikel zu bilden.

Diese letzteren Anschauungen mit den Befunden derjenigen Forscher in Einklang zu bringen, die in ihren Präparaten Bilder gesehen haben, aus denen sie schliessen konnten, dass die Epithelschläuche aus Follikeln hervorgegangen seien, erscheint mir nicht eben sehr schwer.

Bezüglich des Hineinwachsens des Keimepithels in das

Ovarialstroma kann man sich drei Möglichkeiten denken. Entweder geht der Prozess auf dem gewöhnlichen Wege vor sich und es entsteht so ein normaler Eierstock, oder aber das Keimepithel ist schon in seiner Anlage in irgend welcher Weise geschädigt worden, so dass es nicht mehr normale Follikel bilden kann, sondern ohne jede Follikelbildung in das Ovarialstroma hineinwächst. Ist letzteres nun auch einer gewissen Missbildung unterworfen gewesen, so schnürt es später von den Epithelschläuchen Cysten ab, und wir erhalten Bilder, wie im vorliegenden Fall.

Dies sind die beiden extremsten Gegensätze; zwischen beiden kann man sich aber nun noch eine Zwischenstufe denken, und diese ist es, die man in den meisten Fällen zu Gesicht bekommt. Hier wuchert das Keimepithel in das mehr oder weniger veränderte Ovarialstroma hinein und bildet durch spätere Abschnürung Cysten, nebenbei hat es aber doch an einzelnen Stellen seine Fähigkeit, Primordialeier und Follikel zu bilden, noch bewahrt[1]). Diese letzteren liegen in den bereits gebildeten Epithelschläuchen oder neben denselben; dann gewinnt es den Anschein, als ob die Epithelschläuche aus den Follikeln hervorgegangen seien (s. Fall 2, 4, 5 und 8 von Steffeck). Die Möglichkeit, dass die Schläuche die primäre und die Follikel erst eine secundäre Bildung seien, leugnet Steffeck entschieden, besonders auf Grund des Befundes in Fall 4. Die Abbildung (Fig. 4 auf Tafel XI), die er von der betreffenden Stelle giebt und die er für absolut beweisend hält, glaube ich anders deuten zu müssen. Die Ausstülpungen des Epithelschlauches in genannter Figur sind meines Erachtens nicht durch ein actives Wuchern des Epithels entstanden — ob ein solches im extrauterinen Leben überhaupt noch möglich, ist ja zum mindesten sehr fraglich —, ich glaube vielmehr nach dem Vorgang Ribbert's, dass das Bindegewebe von den Seiten her gegen das Epithel zugewachsen ist und so mechanisch eine Abschnürung desselben bewirkt hat. Das isolirte Auftreten der Cysten, welches Steffeck in Fall 3, 6 und 8 so wesentlich betont als Beweis dafür, dass die Cysten aus

[1]) Selbstverständlich können sich in ein und demselben Ovarium unter Umständen die drei verschiedenen Wachsthumsarten der Pflüger'schen Schläuche neben einander finden.

Follikeln hervorgegangen seien, spricht durchaus nicht gegen meine Annahme. Sie können ja in früheren Entwickelungsstadien mit Schläuchen, die von der Oberfläche der Ovarien ausgingen, in Verbindung gestanden haben, und sind erst im weiteren Verlauf durch wuchernde Bindegewebsmassen immer mehr von denselben getrennt worden.

Wir erhalten auf diese Weise noch einen dritten Factor, der für die Bildung der Ovarialkystome mit in Betracht kommt, nehmlich die Betheiligung des Bindegewebes, so dass nun alle drei Bestandtheile des Ovarialgewebes von der Anlagenmissbildung betroffen wären. Es ist dies ja auch wohl durch die embryonale Anlage bedingt; denn es ist doch schon von vornherein nicht sehr wahrscheinlich, dass ein Theil eines Organs von einer Missbildung, die die anderen Theile betroffen hat, ausgeschlossen sein sollte. Welcher Bestandtheil nun im weiteren Wachsthum die Oberhand gewinnt, d. h. im fertigen Tumor die Hauptmasse des Gewebes ausmacht, und welches die Umstände sind, die eine derartige Missbildung bedingen — das ist eine Frage, die wir nach dem heutigen Stande der Wissenschaft wohl kaum beantworten können.

Im Anschluss an vorstehende Erörterungen möchte ich noch eine Bemerkung machen bezüglich des Wachsthums der von den Epithelschläuchen abgeschnürten Cysten. Man war bisher allgemein der Ansicht, dass ein Wachsthum, d. h. eine Vergrösserung derartiger Cysten dadurch zu Stande käme, dass die vom Epithel abgesonderte Flüssigkeit im Innern des Cystenlumens unter einem gewissen, nicht unbeträchtlichen Druck stehe, und dass durch diesen Druck die umgebenden Gewebe aus einander gedrängt würden (s. S. 499). Dieser allgemein acceptirten Theorie trat zuerst Ribbert[1]) entgegen und setzte aus einander, dass ein derartiger Vorgang nicht möglich sei, da der Druck, der hinreichen solle, um das Nachbargewebe der Cysten aus einander zu drängen, doch so stark sein müsse, dass so zarte Gebilde wie die Epithelzellen durch ihn vernichtet würden. Ribbert ist vielmehr der Ansicht, dass eine Vergrösserung der Cysten nur dadurch möglich werde, dass in ihrer Wand eine gewisse

[1]) Ribbert, Das pathologische Wachsthum der Gewebe. Bonn 1896.

Wachsthumsenergie vorhanden sei, dass durch eine Vermehrung der zelligen Elemente in der Wand eine Vergrösserung der Hohlräume möglich gemacht werde, und dass dann gleichzeitig das Epithel sich in dem Maasse vermehre, als ihm durch die Wucherungsvorgänge in der Wand Platz dazu geschaffen werde.

Im vorliegenden Falle scheint mir nun eine wesentliche Stütze der Ribbert'schen Theorie gegeben zu sein. Wenn man bedenkt, welch' ein mächtiger Druck dazu nöthig wäre, um ein so festes Gewebe, wie das eines Myoms aus einander zu drängen, und wenn man die Stärke dieses Druckes vergleicht mit der geringen Widerstandsfähigkeit des zarten Epithels, so muss man sich doch ohne Weiteres sagen, dass es sehr viel wahrscheinlicher ist, dass nicht der Binnendruck im Hohlraum der Cysten es sei, der eine Vergrösserung derselben bedinge, sondern vielmehr Wachsthumsvorgänge in der Wand, in dem die Cysten umgebenden Myomgewebe. Wenn sich die einzelnen Muskelzellen, die der Wand der Cyste unmittelbar anliegen, vermehren und dabei in ihrer ursprünglichen Lage verharren, so müssen sie natürlich einen viel grösseren Hohlraum begrenzen, wie vorher; und selbstverständlich können die Muskelzellen sich gegenseitig mit einem sehr viel grösseren Druck aus einander drängen, als dem im Innern der Cysten herrschenden Binnendruck. Haben dagegen die Muskelzellen sich aus einander geschoben, so hat auch das die Cysten auskleidende Epithel mehr Platz und kann seinerseits wuchern und sich vermehren; entsprechend dieser Vermehrung des Epithels und der Vergrösserung der Cyste wird auch der Inhalt derselben ein grösserer.

Fasse ich zum Schlusse die in Vorstehendem entwickelten Anschauungen noch kurz zusammen, so komme ich zu dem Resultate, dass die multiloculären Ovarialkystome alle aus demselben Epithel, nehmlich dem Keimepithel oder dessen Derivaten, den Pflüger'schen Schläuchen, entstehen, und dass ihre Entstehung nur durch eine bereits im fötalen Leben angelegte Missbildung aller Bestandtheile des Ovariums möglich sei, dass aus einem fertigen normal gebildeten Ovarium niemals ein Kystom entstehen könne. Die Abschnürung der Cysten von den Epithelschläuchen ist nicht auf eine active Wucherung des Epithels, sondern auf Wachsthumsvorgänge im Bindegewebe

zurückzuführen. Sind die Cysten einmal gebildet, so findet eine Vergrösserung derselben nicht statt durch Steigerung des Binnendrucks im Innern der Cysten, sondern durch active Wucherungsvorgänge in der Wand, denen gleichzeitig, aber erst secundär, eine Vermehrung des Epithels folgt.

XXI.

Ueber das Verhältniss der Leber und des Zwerchfells zu den Nabelschnur- und Bauchbrüchen.

Von Dr. Ludwig Aschoff,
I. Assistenten am Pathologischen Institut zu Göttingen.

Die Arbeiten von His[1]), Kollmann[2]), Giacomini[3]) u. A. zeigen uns immer von Neuem, dass das Studium der Missbildungen nicht erst an der reifen Frucht vorgenommen, sondern in die ersten Anfänge der Entwickelung zurückverlegt werden sollte. Die Zahl der Aborte und die Zahl der missbildeten Embryonen ist eine weit grössere, als man gewöhnlich glaubt. Stellt doch Giacomini in seinem letzten Referat die Behauptung auf, dass 100 Aborte nur 22 normale Embryonen enthielten und dass in den übrigen 78 der missbildete Embryo auch die Ursache des Abortes sei. Leider ist der pathologische Anatom nicht im Stande, diese wünschenswerthen Untersuchungen an den Früchten des 1. und 2. Monats anzustellen, weil ihm das Material dazu vollständig mangelt, und so bleibt ihm nichts

[1]) His, Anatomie menschlicher Embryonen. Bd. I—III. Leipzig 1880 bis 1885. — Offene Fragen der pathologischen Embryologie. Internationale Beiträge zur wissenschaftl. Med. Festschr. f. R. Virchow. Bd. I. 1891.

[2]) J. Kollmann, Die Körperform menschlicher normaler und pathologischer Embryonen. Archiv für Anatomie und Physiologie. Anatom. Abth. Supplement. 1889.

[3]) Giacomini, Die Probleme, welche sich aus dem Studium der Entwickelungsanomalien des menschlichen Embryo ergeben. Ergebnisse der Anatomie und Entwickelungsgeschichte. Bd. IV. 1894. Mit Literaturangaben.

übrig, als die von den Embryologen gewonnenen Resultate auf seine Fälle von mehr oder weniger ausgetragenen Früchten anzuwenden.

Ich wollte dies bezüglich der Missbildungen in dem Verschluss der vorderen Bauchwand in den folgenden Zeilen versuchen; zwei Fälle von Ektopie des Herzens gaben die Veranlassung dazu. Die Literatur der Fälle von Brust- und Bauchspalten, Nabelschnurbrüchen ist eine so umfangreiche, dass ich sie nur in selteneren Fällen streifen werde. Es hätte vielleicht genügt, die principielle Frage nach der Genese der Bauchspalten und den Lageveränderungen der Bauchorgane an dem reichlichen casuistischen Material zu erörtern, aber das Studium eigener Fälle erleichtert sehr das Verständniss und so will ich zunächst die letzteren hier anführen.

Es standen mir die Sammlungspräparate des hiesigen pathologischen Instituts zur Verfügung. Das hohe Alter einzelner, die überall stattgehabte Spiritushärtung und die Rücksicht auf weitere Demonstrationsfähigkeit und Untersuchung anderer Verhältnisse erschwerten oft die Präparation und so gebe ich in den Beschreibungen auch nur die für meine Frage wichtigen anatomischen Verhältnisse wieder, insbesondere das Verhalten der Leber und des Zwerchfells.

1. No. 34. (Nummer des Sammlungspräparates. Missbildungen.) Acranie und Anencephalie. Rhachischisis dorsalis. Unvollständige Hasenscharte und Defect am harten Gaumen. (Bezeichnung des Präparates.)

Die Lendenwirbelsäule zeigt keine Besonderheiten. Die Verkürzung der Brustwirbelsäule in Folge der Rhachischisis ist nur gering. Der Kopf ist stark nach hinten gebogen. Der Bauch ist unförmlich dick, am Nabel 29 cm, setzt sich jedoch nicht als besondere Ausstülpung gegen die Brust ab. Vielmehr ist der Uebergang ein allmählicher, da die untere Thoraxapertur gleichfalls sehr weit ist. Nach Durchtrennung der Haut sieht man die Nabelvene in anscheinend normaler Weise nach rechts oben verlaufen und in die Leber eintreten. Bei genauerer Betrachtung fällt auf, dass der rechte Leberlappen sehr klein, der linke auffällig gross ist. Der letztere zeigt an seiner unteren Fläche eine tiefe Furche, in welcher die Gallenblase liegt, mit welcher die stark nach links verlagerte Flexura coli fest verbunden ist. Magen und Milz an normaler Stelle. Daraus ist zu schliessen, dass nicht die linke Nabelvene, sondern die rechte persistent geblieben und die Zuleitung des Placentarblutes zur Leber und dem Ductus Arantii übernommen hat. Von

der linken Umbilicalvene ist kein Rest mehr sichtbar. Die Ligamenta coronaria der Leber sind wohl ausgebildet; am Zwerchfell kein Defect. Der Dickdarm liegt vollständig in dem linken Abschnitt der Bauchhöhle, der Dünndarm in dem rechten. Das Foramen Winslowi ist auffällig weit, ein lang ausgezogener Spalt. Die Verbindung mit der Vena cava-Falte springt sehr stark und deutlich hervor.

Alle Rippen sind ausgebildet. Das Brustbein ist etwas kurz. An seiner Spitze ist der Boden der Pericardialhöhle angeheftet.

Schwund der linken, Erhaltung der rechten Umbilicalvene.

2. No. 2. Acranie. Encephalocele und Rhachischisis cervicodorsalis. Leichte Eventeration.

Sehr starke lordotische Krümmung der Brustwirbelsäule. Die Augen sehen gerade nach oben. Fast kugelförmiger, kleinapfelgrosser Bruchsack zwischen Proc. xyph. und Nabelschnur, welche gerade an dem unteren Pol inserirt. Die kugelähnliche Gestalt des Sackes wird durch eine stärkere Einschnürung der Bruchpforte bedingt. Von diesem Schnürring aus setzt sich die normale Haut noch etwa 1 cm weit auf den Bruchsack fort, dann kommt erst die pergamentartige Bruchsackhülle. In dem Bruchsack liegt zunächst die ganze Leber, von kugelrunder Gestalt mit einem schmalen Fortsatz nach oben gegen den mittleren Theil des Zwerchfells, so dass sie im Ganzen die Gestalt einer Birne hat. Das Foramen Winslowii ist ein schmaler, kaum sichtbarer Spalt. An der linken Halbkugel der Leber findet sich eine tiefe und breite Furche, in welche zum Theil Magen und Duodenum eingebettet sind; eine Gallenblase fehlt. Die Milz liegt an normaler Stelle, der Dickdarm in der linken Bauchhöhle, nur die Flexur geht nach rechts hinüber, der Dünndarm völlig in der rechten Bauchhöhle.

Die Leber ist mit ihrer vorderen Fläche fest mit dem Bruchsack verbunden. Links fehlt jede Beziehung der Leber zu dem Zwerchfell, rechts reicht, wie schon erwähnt, ein Zapfen zur Pars sternalis desselben; das rechtsseitige Lig. coronarium inserirt an dem Hautabschnitt des Bruchsackes. Die Nabelvene verläuft etwas nach rechts in der Wand des Bruchsackes und tritt dann an der oberen und vorderen Fläche der Leber in die letztere ein. Der rechts von diesem Eintritt liegende Leberlappen ist viel kleiner als der linke, an dessen Seitenfläche die Leberpforte liegt. Also finden wir auch hier eine Vertauschung der normalen Lage, die Pforte mit der Gallenblasenfurche, welche angedeutet ist, links, die Nabelvene rechts.

Das Herz in der wohlgebildeten Herzbeutelhöhle ganz quer gelagert. An dem Zwerchfell nirgends ein Defect.

Leber zum grössten Theil im Bruchsack. Ausgedehnte Verbindung mit demselben. Schwund der linken, Erhaltung der rechten Nabelvene. Wohlgebildetes Zwerchfell.

3. No. 6. Anencephalie mit grosser Hernia ventralis.

Sehr starke Skoliose nach links in dem Brusttheile der Wirbelsäule. Kopf stark zurückgebogen, Augen sehen gerade nach oben.

Grosser halbkugliger Bruch zwischen Schambein und Proc. xyph. Die Nabelschnur entspringt etwas unterhalb der Mitte des Sackes. In dem Sack liegt die ganze Leber, Magen, Milz, Dünndarm und ein Theil des Dickdarms.

Die Nabelvene verläuft in der rechten Wand des Sackes aufwärts und tritt rechts an der oberen convexen Fläche der halbkugligen Leber in dieselbe ein, am oberen Ende eines tiefen Spaltes, welcher von der Mitte des vorderen Randes schräg nach rechts oben verläuft. Der rechts von dem Eintritt der Nabelvene gelegene Lappen ist sehr klein, kaum $\frac{1}{10}$ so gross, als der linke. Ein eigentliches Lig. suspensorium fehlt, da die Leber nach oben zu in grösserer Ausdehnung mit der Bruchsackwand verbunden ist. Die Leberpforte befindet sich in der Mitte der Unterfläche, eine Gallenblase fehlt. Der Dickdarm liegt in der linken Bauchhälfte, die Flexur dagegen rechts, die Dünndärme in der rechten Bauchhälfte. Das linke Lig. coronarium entspringt an der vorderen Bauchwand, welche bereits zum Bruchsack gehört, nahe dem Rippenbogen, das rechte reicht bis zur Pars tendinea. Das Foramen Winslowii ist ein schmaler langer Spalt. Das Herz liegt, von Pericard bedeckt, in dem linken Brustraum horizontal; die linke Lunge bildet einen kleinen Körper im obersten Winkel der linken Brusthöhle. Trotzdem ist der Herzbeutel von der vorderen Brustwand ganz abgespalten. Zwerchfell überall normal im Ansatz.

Ein dicker breiter Venenstamm, welcher die Lebervenen aufnimmt, führt von der Leber an der oberen Sackwand bis zum Herzen. In dieses Sammelgefäss münden ein grösseres Lebergefäss (Vena Arantii?) und etwas höher an der Rückseite die Vena cava als kleinere Stämme ein. Es hat sich hier also ein früheres embryonales Stadium erhalten. Das Hauptgefäss ist das proximale Ende der Vena omphalo-mesaraica dextra, welche als Vena hepatica revehens communis den Ductus Arantii und die linke Vena revehens aufnimmt und aus der die Vena cava inf. hervorwächst (Hochstetter, Ergebnisse der Anatomie und Entwickelungsgeschichte. 1893. III. S. 483 ff.).

Die ganze Leber im Bruchsack. Ausgedehnte Verbindung zwischen beiden. Schwund der linken, Erhaltung der rechten Nabelvene. Erhaltung der Vena revehens communis, zu welcher sich die Vena cava inf. wie ein Seitenast verhält. Wohlgebildetes Zwerchfell.

4. No. 37. Acranie und Rhachischisis cervico-dorsalis. Spaltung am harten Gaumen. Hernia ventralis.

Sehr starke Lordose, besonders aber Skoliose im Brusttheil der Wirbelsäule nach links.

Der Bauch ist unförmlich dick, seine Wandungen bilden eine Art Sack, der aber nicht gegen die Brust oder die Seitentheile deutlich abgesetzt und bis auf ein 2 Markstück-grosses Feld auf seiner Höhe von gewöhnlicher Haut gebildet ist. An letzterer Stelle geht dieselbe in eine pergamentartige Hülle über. An der unteren Peripherie dieses Feldes entspringt die Nabelschnur. Die Nabelvene verläuft bogenförmig in der Bauchwand nach links und oben

und tritt dann direct in die Leber ein. Die Ligamenta coronaria verlaufen beiderseits normal bis zu den seitlichen Zwerchfellsabschnitten.

Die Leber ist stark in die Länge gezogen und von platter Gestalt. Ein Lig. suspensorium existirt nicht. Das Zwerchfell ist intact, das Brustbein völlig ausgebildet, am Herzen nichts Besonderes.

Verlauf der Nabelvene nach links und Eintritt in den linken Leberrand. Wohlgebildetes Zwerchfell.

5. No. 138. Diprosopus mit nach unten divergirenden Gesichtern, Cranio- und Rhachischisis totalis, Nabelbruch.

Leichte Lordose der Brustwirbelsäule im unteren Abschnitt. Halbkugelförmiger Bruchsack zwischen Sternum und Nabel. Die Nabelschnur inserirt links unten an dem Sack, ungefähr 1 cm entfernt von dem Bruchring. Der Bruchsack enthält ausschliesslich die Leber, welche halbkuglig ist und mit der Oberfläche der Sackwand adhärirt. Die Nabelvene läuft in der Sackwand 2 cm horizontal nach links und tritt dann senkrecht in die Leber ein. Der Magen liegt rechts, rechts an der Leberunterfläche die Leberpforte. Die Lig. coronaria sind kurz und inseriren an dem mittleren Abschnitt des Rippenbogens. Das Zwerchfell ist intact. Die Lebervenen bilden einen grossen Stamm, in welchen rechts seitwärts die Vena cava einmündet. Die Länge dieses Sammelgefässes von der Leber bis zum Eintritt in den Herzbeutel beträgt 1 cm.

Von zwei Darmschlingen aus verläuft je ein feiner Strang in den Sack bis zur Nabelgegend.

Die ganze Leber in dem Bruchsack. Ausgedehnte Verbindung zwischen beiden. Nabelvene verläuft nach links und tritt in die linke Leberkante ein. Erhaltung der Vena revehens communis. Zwerchfell wohlgebildet.

6. No. 92. Linksseitige Hasenscharte und Wolfsrachen. Bauchspalte. Spina bifida lumbalis.

Sehr starke Kyphose der Lendenwirbelsäule im spitzen Winkel und starke Lordose der Brustwirbelsäule, so dass das Becken mit den unteren Extremitäten fast senkrecht zur Richtung der oberen Brustwirbelsäule gestellt ist. Vom Sternum bis zur Symphysis wölbt sich ein grosser dünnhäutiger Sack vor. An dem unteren Abschnitt desselben, aber noch 4 cm vom unteren Pol entfernt, inserirt die Nabelschnur. Der obere Abschnitt des Sackes ist eröffnet und hier liegen sämmtliche Därme, Magen, Milz, Leber frei zu Tage. Die Leber ist halbkuglig; sie zeigt die Leberpforte an normaler Stelle. Sie hängt nirgendwo mit der seitlichen Bauchwand zusammen. Ein Lig. suspensorium fehlt. An der convexen Fläche findet sich links eine sagittal verlaufende Furche, an deren oberen Ende ein Strang aus dem Sack in die Leber eintritt. Derselbe bildet den linken Rand eines breiten Bandes, mit welchem die Leber an die Pars sternalis des Zwerchfells angeheftet ist. In diesem Strang lässt sich ein feines Lumen nachweisen. Der Strang verläuft in der linken Sackwand bis zur Nabelschnur und ist als

Nabelvene aufzufassen. Am Sternum fehlt der Proc. xyphoideus; dem entsprechend verläuft hier das Zwerchfell von einem Rippenbogen quer zum anderen; ein kleiner dreieckiger Raum der Pericardialhöhle ist nur von Weichtheilen bedeckt. Die Leber hat gar keine Verbindungen mit den seitlichen Zwerchfellstheilen, die Lig. coronaria sind sehr kurz und inseriren an der Pars sternalis.

Von der Leber läuft ein grosses weites Gefäss zum rechten Vorhofe. In dasselbe münden rechts mehrere kleine Gefässe, links ein grösseres, welches näher der unteren Leberfläche einherzieht und wohl dem Ductus Arantii entspricht. Mitten im Verlauf des gemeinsamen Stammes tritt an der hinteren Wand ein neues Gefäss ein, welches man mit der Sonde erst nach oben am Zwerchfell entlang, dann nach abwärts an der Wirbelsäule verfolgen kann, also die Vena cava inferior. Die seitlichen Zwerchfellstheile sind in Ordnung.

Leber völlig im Bruchsack. Keine Verbindung zwischen ihnen. Die linke Nabelvene verläuft in der Verlängerung des mittleren Zwerchfellstheiles zur Leber. Erhaltung der Vena revehens communis. Geringer Tiefstand der Pars sternalis des Zwerchfells.

7. No. 99. Spina bifida lumbalis. Missbildung der Hände und Füsse.

Die Lendenwirbelsäule ist gegen die Brustwirbelsäule sehr stark verschoben, als wenn der Unterkörper weit nach hinten gerückt wäre; in der Luftlinie ist die Wirbelsäule stark verkürzt.

Halbkugliger Tumor der oberen Hälfte der vorderen Bauchwand, an welchem links unten die Nabelschnur inserirt. In dem Bruchsack, welcher grösstentheils von einer dünnen Membran gebildet wird, liegt die Leber allein. Dieselbe ragt mit zwei langen, seitlichen Fortsätzen nach oben in die Bauchhöhle hinein und ist durch schmale Lig. coronaria am Zwerchfell befestigt. Dort, wo die Leber unter dem Rippenbogen hervortritt, zeigt sie eine tiefe, durch den letzteren bedingte Furche. Die Nabelvene verläuft in der linken Wand des Sackes und tritt hoch oben an dem Ende eines tiefen Einschnittes der Leber in dieselbe ein, nahe dem Rippenbogenrande. Der erwähnte Einschnitt setzt sich auch auf die untere Fläche der Leber fort; rechts davon findet sich eine zweite Furche, welche die Gallenblase aufnimmt. Das Herz ist ganz nach rechts verlagert, aber von Pericard umgeben, welches von der Brustwand in normaler Weise abgespalten ist, obwohl die rechte Lunge nur als ein ganz kleines Organ in dem oberen Winkel der Brusthöhle liegt. Die rechte Niere fehlt, der rechte Hoden ist vorhanden. Das Zwerchfell ist normal.

Leber liegt zum grössten Theil im Bruchsack. Keine Verwachsung zwischen denselben. Die Nabelvene verläuft nach links und tritt links in die obere convexe Fläche der Leber ein.

8. No. 19. Völlige Eventeration. Fehlen der Nabelschnur, unmittelbare Verbindung mit der Placenta.

Starke Skoliose der Lendenwirbelsäule nach rechts. Die Wandungen des grossen Bauchsackes gehen direct in die Placenta über. Der Sack ist bereits eröffnet. An seiner rechten Seite, bis zur Placenta hinreichend, liegt die Leber als ganz flacher Kuchen. Die Nabelvene verläuft in der linken Wand des Sackes und tritt an der oberen Fläche der Leber in eine tiefe Furche der letzteren ein. Die vordere Brustwand ist an dem Präparat bereits entfernt, so dass über das Verhältniss des Herzbeutels zu dem Brustbein nichts ausgesagt werden kann. In den rechten Vorhof mündet ein weites Gefäss von unten her ein, welches aus der Leber entspringt und von letzterer bis zum Vorhof 3 cm lang ist. Dasselbe entsteht aus mehreren kleinen und einem grösseren, rechts gelegenen Lebergefäss. Kurz oberhalb der Leber tritt von hinten her ein starker Seitenast in das Hauptgefäss ein, welcher die Vena cava inf. darstellt.

Die Leber ist fast mit ihrer ganzen Oberfläche dem Bruchsack adhärent und hängt durch die kurzen Lig. coronaria stielförmig mit der Pars sternalis zusammen.

Leber liegt fast ganz im Bruchsack. Ausgedehnte Verbindung zwischen beiden. Nabelvene verläuft links und tritt an der linken Oberfläche der Leber ein. Erhaltung der Vena revehens communis. Das rechte Zwerchfell wohlerhalten (die linke Seite durch Präparation zerstört).

9. No. 131. Hernia umbilicalis congenita. Ansatz der Nabelschnur links nahe der Basis; missbildete Hände und Füsse.

Die Wirbelsäule zeigt normale Krümmung. Kleinapfelgrosser, fast kugelförmiger Bruchsack der oberen Bauchwand. In der Mitte der linken Kugelhälfte inserirt die Nabelschnur. In dem Sack liegen die sämmtlichen Dünndärme, ein Theil des Dickdarms und die ganze Leber. Die Nabelvene verläuft in der linken Wand des Sackes noch 3 cm weit aufwärts und tritt an der convexen Fläche der Leber in dieselbe ein. Der vordere Abschnitt der convexen Leberoberfläche ist dem Bruchsack adhärent. Der Processus ensiformis ist nicht deutlich ausgebildet. Der Thorax ist sonst wohl geformt. Von dem Brustbein aus erstreckt sich nun die Herzbeutelhöhle noch etwa 15 mm nach abwärts. Auch fällt rechts der Ansatz des Zwerchfells nicht mit dem Rippenbogen zusammen, sondern liegt etwa ½ cm tiefer. Links dagegen steht das Zwerchfell normal. Die rechte Niere ist sehr klein, die linke doppelt so gross.

Leber liegt völlig im Bruchsack. Geringfügige Verbindungen zwischen beiden. Die Nabelvene verläuft in der linken Sackwand und tritt an der Oberfläche links ein. Tiefstand der Pars sternalis und des rechten Zwerchfells.

10. No. 102. Fissura abdominis mit Prolaps der Eingeweide durch Placentarverwachsung.

Sehr starke Kyphose des Brusttheiles, Lordose des Lendentheiles der Wirbelsäule. Der grosse Bauchsack geht in die Placenta über. Leider ist derselbe stark zerrissen, so dass die Eingeweide frei zu Tage liegen. Die Leber ist ein platter Kuchen, welcher durch ein breites Band an der Pars sternalis befestigt ist. Sonst ist die Leber ganz frei und ist nur an der rechten Kante auf eine kurze Strecke mit einer Haut, die mit dem Bruchsack in Verbindung steht oder einen Theil desselben darstellt, verbunden. Die Nabelvene läuft in der linken Sackwand aufwärts bis zum Zwerchfell und tritt nun von oben in der linken Kante des erwähnten Aufhängebandes der Leber nach abwärts in dieselbe ein. Die Herzbeutelhöhle erstreckt sich nun etwa 1 cm weiter nach abwärts über die quere Abgangslinie des Bruchsackes in das Aufhängeband der Leber hinein. Das Herz liegt nicht quer, sondern ragt mit seiner Spitze nach unten in die Verlängerung der Herzbeutelhöhle hinein. Am Brustbein fehlen die unteren $\frac{1}{3}$, so dass das Herz nur von Weichtheilen bedeckt ist.

Leber liegt vollständig im Bruchsack. Unbedeutende Verbindung der beiden. Die Nabelvene tritt in der Verlängerung der Pars sternalis des Zwerchfells links zu der Leber. Tiefstand der Pars sternalis.

11. No. 149. Ectopia cordis. Fissura sterni et abdominis sup. Encephalocele occipitalis. Pes varus et calcaneus.

Die Bauchorgane sind zum grössten Theile herausgenommen und liegen bei. Doch kann Folgendes festgestellt werden:

Die Leber ist ein platter, ovaler Kuchen, an dessen linkem Rande die Nabelvene eintritt.

12. No. 20. Eventeration linkerseits. Lippen-, Gaumen- und Schädelspalte. Fehlen der ganzen linken oberen Extremität. Adhärenz einer Eihautfalte am linken Orbitalrande. Placenta wohlgebildet.

Es handelt sich um eine vollständige Spaltung der linken Brustseite und des Bauches. Leichte Lordose und Skoliose der Lendenwirbelsäule nach rechts.

Die Baucheingeweide und die linke Lunge liegen, da der Brucksack fast völlig fehlt, frei zu Tage. Das Herz ist von Pericard bedeckt. Die Nabelschnur inserirt gerade an der Grenze des Bruchsackes rechts in der Höhe der Leber, in welche die Nabelvene an der rechten Kante direct eintritt.

Erhaltung der rechten Nabelvene, Schwund der linken.

13. No. 56. Missgeburt mit Defect der linken oberen Extremität. Völlige Eventeration der Brust- und Bauchorgane. Hydrocephalus.

Die Wirbelsäule bildet, vom Halstheil abgesehen, einen stark nach hinten gekrümmten, geradlinigen Bogen.

Die Baucheingeweide und die linke Lunge liegen frei zu Tage; der Bruchsack fehlt. Das linke Zwerchfell ist nicht vorhanden.

Die Nabelschnur inserirt an dem rechten Rande des Defects. Von hier aus läuft die Vene frei auf eine Strecke von 5 cm nach der ebenfalls frei liegenden Leber, an deren rechtem stumpfem Rande sie eintritt. Die Leber ist nur durch ein breites Band quer an der Pars sternalis des Zwerchfells angeheftet. Der Herzbeutel ist völlig geschlossen. Das in den rechten Vorhof von unten her eintretende grosse Gefäss kommt auf geradem Wege aus der Leber und hat eine Länge von 2½ cm. Mehrere kleine Gefässe der linken, zwei grössere der rechten Leberhälfte setzten es zusammen. In eines der letzteren mündet dorsal ein Gefässstamm ein, die Vena cava inferior.

Erhaltung der rechten Nabelvene, Schwund der linken; Erhaltung der Vena revehens communis.

14. No. 114. Bauchblasengenitalspalte. Spina bifida. Klumpfuss.

Sehr starke Lordose der Lendenwirbelsäule.

Grosser Bruchsack der vorderen Bauchwand; die Leber liegt ganz in demselben und ist durch ein breiteres Band mit dem vorderen und mittleren Theil des Zwerchfells verbunden. In der linken Wand des Sackes verläuft die Nabelvene und tritt an der linken Kante der platten Leber direct ein. Auf der entgegengesetzten entsprechenden Stelle besteht auch zwischen der rechten Sackwand und der Leber eine strangförmige Verbindung, deren Fortsetzung in ein Gefäss der Sackwand freilich nicht mehr nachgewiesen werden kann. Die Leber ist an dem mittleren Theile ihres vorderen Randes mit dem Bruchsack innig verbunden, sonst aber von der Bauchwand gelöst. Das Brustbein ist auffällig kurz, der von den Rippenbögen gebildete Winkel ein sehr stumpfer. Die Rippen sind alle vorhanden und stehen in gewöhnlicher Verbindung. Die Herzbeutelhöhle setzt sich vom Brustbein noch 4½ cm weit nach abwärts fort, so dass das Herz zum Theil nur von Weichtheilen bedeckt ist. Die Herzbeutelhöhle ist auch an und für sich verlängert, da der Verlauf der unteren Hohlvene im Herzbeutel 2 cm beträgt. Ebenso tief wie die Herzbeutelhöhle ragt nun auch die rechte Brusthöhle herab, denn das Zwerchfell steht in der Mammillarlinie etwa 1 cm tiefer als der Rippenbogen. Links ist der Zwerchfellsansatz normal. Die rechte Niere ist vorhanden.

Das untere Vorhofsgefäss kommt wieder aus der Leber, wo zwei grössere Gefässstämme, je einer aus der rechten und linken Hälfte es zusammensetzen. Ein wenig nach aufwärts mündet von hinten her die Vena cava ein.

Die Muskelanlage der rechten Zwerchfellsplatte sieht wie gewöhnlich aus. Der reiche Gehalt an Muskelfasern wurde auch mikroskopisch bestätigt.

Leber liegt völlig im Bruchsack, mit welchem geringfügige Verbindungen bestehen. Die linke Nabelvene tritt in die linke Leberkante ein, die rechte ist als Strang erhalten. Persistenz der Vena revehens communis. Tiefstand der Pars sternalis und der rechten Zwerchfellsplatte.

15. No. 22. Hochgradige Eventeration eines sonst wohlgebildeten Fötus.

Halbkugelförmiger Bruchsack zwischen Nabel und Brustbein. Die Nabelschnur inserirt am unteren Rand der Bruchpforte, ungefähr in der Mitte. Die Nabelvene verläuft noch 2 cm nach links in der Wand des Sackes und tritt dann links in die convexe obere Fläche der Leber ein. Die Leber liegt ganz in dem Bruchsack, an welchem sie mit der convexen Fläche in grosser Ausdehnung adhärirt, mit Ausnahme eines kleinen Theiles des Lobus posterius. Sie ist wiederum stielförmig an den mittleren Zwerchfellstheil angeheftet. Das untere Stammgefäss des rechten Vorhofes kommt aus der Leber, wo es aus mehreren kleinen Gefässen und einem grösseren der rechten Hälfte entsteht. Etwas weiter aufwärts tritt von hinten her die Vena cava in dasselbe ein. Das Zwerchfell intact.

Die Leber liegt fast völlig im Bruchsack. Ausgedehnte Verbindungen zwischen beiden. Verlauf der Nabelvene nach links und Eintritt in die linke convexe Leberoberfläche. Erhaltung der Vena revehens communis.

16. No. 91. Bauchblasengenitalspalte. Vollständige Umkehrung des gespaltenen Beckens.

Grosser Bruchsack der Bauchwand, welcher in die Placenta übergeht. Er ist grösstentheils zerrissen, so dass die Eingeweide frei zu Tage liegen. Die Leber ist ein eiförmiges Gebilde und hängt an einem breiten Bande, welches in den Boden der Herzbeutelhöhle übergeht. Das Brustbein ist bereits entfernt, so dass über das Verhältniss des Herzbeutels zu demselben nichts ausgesagt werden kann. Jedoch erstreckt sich der erstere noch 2 cm weit über die quere Abgangslinie des Bruchsackes hinaus nach abwärts in das erwähnte Aufhängeband der Leber hinein. Das grosse untere Sammelgefäss verläuft auch zum grössten Theil in der Herzbeutelhöhle. Die Nabelvene läuft in der rechten Wand des Sackes und tritt in der rechten Kante des erwähnten Aufhängebandes der Leber in die letztere ein.

Die Leber liegt völlig im Bruchsack. Keine Verbindungen zwischen beiden. Erhaltung der rechten Nabelvene, welche in der Verlängerung der Pars sternalis des Zwerchfells zur Leber tritt. Schwund der linken Nabelvene. Tiefstand der Pars sternalis des Zwerchfells.

17. Herz 255. Pericardialbruch in einen Nabelbruch. Missstaltung des Herzens. Br. G.

Durch die Veröffentlichung von Arnold[1]) über angeborne Divertikel des Herzens ist das Interesse auf diese Missbildungen und ihre Entstehung von Neuem hingelenkt worden. Bisher sind 4 Fälle, einschliesslich des Arnold'schen, von derartigen Divertikelbildungen in der Literatur mitge-

[1]) J. Arnold, Ueber angeborne Divertikel des Herzens. Dieses Archiv. 1894. Bd. 137. S. 318.

theilt worden. Es handelte sich stets um finger- oder wurstförmige Verlängerungen des linken Ventrikels ohne entzündliche Veränderungen der Wand. Dagegen fanden sich in 3 Fällen [Thaden[1]), Gibert[2]) und O'Bryan[3])] andere Missbildungen, nehmlich hernienartige Vortreibungen der Bauchwand zwischen Nabel und Brustbein und der Nabelgegend selbst. In die bruchsackartige Ausbuchtung der vorderen Bauchwand ragte die verlängerte Herzspitze hinein, welche in den Fällen von Thaden und Gibert durch einen besonderen Strang mit der vorderen Bruchsackwand bis in die Nähe des Nabels herab verbunden ist.

In dem Arnold'schen Falle fehlen alle Missbildungen am Sternum und Zwerchfell, sowie der vorderen Bauchwand. Doch verwerthet Arnold gerade diese anderen Mittheilungen, bei denen ausser den Bruchsackbildungen auch noch das Fehlen des Proc. xyphoideus, sowie Defecte in der sternalen Partie des Zwerchfells, in den Fällen von Gibert und O'Bryan auch in dem Herzbeutel selbst, mithin Communicationen zwischen Herzbeutel- und Bauchhöhle bestanden, für seine Anschauung, dass diese Divertikelbildungen durch amniotische Verwachsungen zu erklären seien.

Er stützt sich dabei auf die bei Ektopie des Herzens, Spaltbildungen des Sternums u. s. w. gemachten Beobachtungen von freien strangförmigen Fortsätzen und Verbindungen der Herzoberfläche oder Spitze mit der Nabelgegend oder den Spalträndern.

Neben der Möglichkeit amniotischer Verwachsungen und intrauteriner Entzündungen, auf die, wie Arnold betont, schon Rokitansky[4]) und vor ihm Weese[5]) aufmerksam machten, lässt Arnold auch Hemmungen in der normalen Entwickelung des Herzens als Ursache der Missbildungen zu. Er schreibt: Auch die während der Entwickelung sich vollziehenden Aenderungen der Lage und Form des ganzen Herzens, sowie einzelner Abtheilungen desselben, wird man bei derartigen Ueberlegungen in Rechnung ziehen müssen.

Ein altes Präparat aus der dem hiesigen Institut geschenkten Braunschweiger Sammlung dürfte wohl den obigen 4 Fällen nahe stehen. Leider fehlen jegliche Angaben. Wenn das Individuum auch längere Zeit gelebt haben muss, wie es sich aus den Grössenverhältnissen ergiebt, so kann an dem Angeborensein der Missbildung kein Zweifel entstehen.

Das Präparat besteht aus den Halsorganen, dem Herzen und Theilen der Lungen, sowie den vorderen Abschnitten der unteren Thorax- und

[1]) v. Thaden, Missbildung der linken Herzkammer. Zeitschr. f. rationelle Medicin. 1868. Bd. 33. S. 58.

[2]) Gibert, Observation d'un cas de malforation du coeur; prolongement en doigt de gant du ventricule gauche à travers le diaphragme. Progrès médical. 1883. Citirt nach Arnold.

[3]) O'Bryan, Proc. med. and surg. Transact. Vol. 1837. p. 374. (Nach Peacock malformations.) Citirt nach Arnold.

[4]) Rokitansky, Handbuch der pathol. Anatom. Bd. 2. S. 247. 1856.

[5]) Weese, De cordis ectopia. Inaug.-Diss. Berlin 1818.

oberen Bauchhälfte. Am auffälligsten ist eine bruchsackartige Auftreibung der Gegend zwischen Nabel und Brustbein. Der Sack hat einen Längsdurchmesser von etwa 7 cm, einen Breitendurchmesser von 4 cm und einen Höhendurchmesser von der gleichen Länge. Der Nabel selbst ist abgeflacht und in den unteren Abschnitt des Sackes mit hineingezogen. Der am Präparat vorhandene Sternalabschnitt ist durchsägt, die Haut über der oberen Hälfte des Bruchsackes durch einen kreuzförmigen Schnitt einzipflig gespalten und zurückgeschlagen. Dabei ist zugleich der Sack selbst eröffnet. In ihm liegt ein wurstförmiges Gebilde frei zu Tage, welches mit der Spitze an der Vorderfläche des Sackes, etwa 3 cm oberhalb des Nabels, angeheftet ist, und sich nach oben durch eine im Zwerchfell vorhandene Oeffnung in die Herzbeutelhöhle erstreckt. Der kreuzförmige Schnitt reicht gerade bis zu diesem Anheftungspunkte des erwähnten Körpers herab. Derselbe ist nichts Anderes, als die spindelförmig erweiterte Herzspitze. Entsprechend der fast kreisförmigen Oeffnung im Zwerchfell, welche etwa 2½ cm im Durchmesser hält, findet sich nehmlich eine deutliche Einschnürung des Herzens, welche beide Ventrikel betrifft. Bei der Grösse des Herzens (Breite 6 cm, Dicke 4 cm) könnte hier, an der Einschnürungsstelle, die Spitze desselben vermuthet werden. Es betrüge dann die Höhe des Herzens (von der Basis der Pulmonalis bis zur Einschnürung) 3½ cm. Statt dessen setzen sich beide Ventrikel nach abwärts fort, der rechte noch 3 cm, der linke 4½ cm; so dass die Gesammthöhe des Herzens 8 cm beträgt. Beide Ventrikel, besonders aber der linke, zeigen in diesem verlängerten Abschnitte eine spindelförmige aneurysmatische Erweiterung. Die Spitze des rechten Ventrikels ist durch eine 8 mm tiefe Einkerbung von dem linken Ventrikel getrennt und endigt frei. Die Spitze der linken ist, wie bereits erwähnt, durch ein 7 mm breites Band an der Vorderfläche des Bruchsackes angeheftet. Das ganze Herz ist von einem glatten Pericard überzogen, welches auch an der Anheftungsstelle, wo es auf das parietale Blatt übergeht, keine Verdickung oder Auflagerung zeigt. Nur an der Vorderfläche der ausgezogenen Spitze des linken Ventrikels fehlt das Pericard auf kurze Strecken, so dass man annehmen muss, dass nicht nur die Spitze, sondern ein Theil der Vorderfläche mit dem Bruchsack verbunden war, so dass bei Eröffnung desselben eine gewaltsame Trennung von der Herzoberfläche erfolgte.

Das kreisförmige Loch im Zwerchfell, welches der sternalen Partie desselben entspricht, bedeutet keineswegs eine Communication zwischen Herzbeutel- und Bauchhöhle; vielmehr setzt sich das parietale Blatt des Pericards über den Zwerchfellring in die Bruchsackhöhle ganz glatt fort und geht an der Anhaftungsstelle der Herzspitze in das viscerale Blatt über. Der mit der Herzbeutelhöhle communicirende Bruchsack ist vollständig vom Pericard ausgekleidet und gegen die Bauchhöhle abgeschlossen. Betrachtet man die Nabelgegend von der Bauchhöhle aus, so sieht man einen oberen breiten Spalt von der Nabelgegend gegen den unteren Rippenrand hinziehen, der aber von Bauchfell überdeckt ist. Diesem Spalt entspricht ein Auseinanderweichen der oberen Hälften der Musc. recti. Es wird also der äusserlich

sichtbare Bruch von zwei vollständig gegen einander geschlossenen Bruchsäcken gebildet, dem Herzbeutelbruchsack und dem Peritonäalbruchsack. Ihre Scheidewand besteht nur aus den dünnen Serosablättern.

Die vordere sternale Partie des Zwerchfells ist also zwischen den Rippenbögen ausgebreitet, sondern senkt sich hin bis fast zum Nabel herab. Die hinteren und seitlichen Abschnitte des Zwerchfells sind gut ausgebildet und mit Musculatur versehen. Eine Lücke ist nirgends zu entdecken. Das Lig. suspensorium läuft vom Nabel in der Mittellinie des Körpers zur Leber. Das Herz zeigt ebenfalls eine fast senkrechte Stellung mit leichter Abweichung der Axe nach links gegen die Spitze zu. Der Schwertfortsatz fehlt. An den Rippenbögen keine Abweichungen. Die Nervi phrenici sind leider nicht mehr zu präpariren. Ein Truncus anonymus fehlt; beide Carotiden entspringen dicht neben einander an der rechten Seite des Arcus aortae. Eine rechte Subclavia ist nicht zu finden. Links ist sie vorhanden. Grosse Thymusdrüse.

Ueber die Verhältnisse des Herzinnern lassen sich keine besonderen Angaben machen, da eine Injection desselben stattgefunden hat. Nur die aneurysmatisch erweiterten Abschnitte der Herzspitze sind eröffnet. Die Wand erscheint gleichmässig dünn, die Trabekel treten deutlich hervor, keine Zeichen von Abplattung. Die Wanddicke beträgt links 2 mm, gegen 4 mm an dem eigentlichen Ventrikel; der Uebergang erfolgt entsprechend der aussen sichtbaren Schnürfurche. Rechts ist die Erweiterung kaum angedeutet, die Dicke der Wand beträgt 1 mm. Die Maasse gelten alle für das gehärtete und geschrumpfte Präparat. Die Wanddurchschnitte zeigen nur musculöse Beschaffenheit.

Die genauere Untersuchung der Trennungsmembran zwischen Herzbeutel- und Bauchhöhle ergiebt, dass sich dieselbe kurz oberhalb des Nabels in quer verlaufender Linie an die Bruchsackwand, also die Bauchhaut, ansetzt, sehr schlaff und stark gefaltet ist, so dass sie sowohl von der Herz-, wie von der Bauchseite in weiten Taschen vorgestülpt werden kann.

Sowie die Membran von dem Bruchsack auf die Bauchwand übergeht, wird sie straffer und füllt so den Spalt zwischen den beiden Musc. recti im oberen Winkel aus. Dort, wo die Scheidewand an dem Rippenbogen sich anheftet, bildet sie eine stark vorspringende quere Leiste, welche mit dem vorderen Rippenbogen das rundliche Loch für den Herzdurchtritt begrenzt. Von nun an zeigt das Zwerchfell sein normales Verhalten.

18. Sectionsprotocoll 167. Prolaps des freien Herzens in die Bauchhöhle durch einen Zwerchfelldefect.

Neugebornes. Operirter Nabelschnurbruch. Operation durch Herrn Prof. Runge. Tod während der Operation. Die klinischen Notizen werden von Herrn Collegen Dr. Arndt veröffentlicht werden. (Centralbl. f. Gyn.)

Section am 28. December 1895. Ein Auszug über die uns hier interessirenden Fragen aus dem Sectionsprotocoll lautet:

Der Bauch ist, besonders in den unteren Partien, aufgetrieben. Vom

Brustbein bis unterhalb der Nabelgegend verläuft eine frische, durch zahlreiche Silberdrähte geschlossene Laparotomiewunde. Mit der Leiche mitgesandt ist ein halbhandflächengrosses Stück Bauchwand, dessen eine Randhälfte (welche nach oben gelegen war) einen 4—5 mm breiten Saum von normaler Haut zeigt, während die übrige Fläche den Charakter der Schleimhaut trägt. Das Stück misst in der Breite 8, in der Höhe 4½ cm und stellt ein längliches Oval dar, welches in der Mitte einen zitzenförmigen Fortsatz trägt, der in die hart am Ursprung unterbundene, etwa 1 cm lange Nabelschnur übergeht. Die beiden Umbilicalarterien verlaufen normal vom Nabel aus nach abwärts. Die Nabelvene verläuft merkwürdigerweise fast parallel zu den Nabelarterien an der linken Seite derselben etwa 3 cm weit abwärts, um dann in einem Bogenwinkel von etwa 75° nach oben umzubiegen und in dem Rande des Lappens, wo sie vom Schnitt theilweise getroffen ist, aufwärts zu laufen. Wo der seitliche Bogen in den oberen übergeht, ist sie abgeschnitten.

Ungefähr der Nabelhöhe entsprechend verläuft von dem linken Rande der Laparotomiewunde ein Strang von der Bauchwand zur Leber, der in sich die Fortsetzung der Vena umbilicalis enthält. Die Leber bildet eine unförmliche Masse, an der die normale Lappenbildung nicht wiederzuerkennen ist. Sie ragt tief in die Bauchhöhle hinab, ist länger, als breit, 7 cm : 6 cm; ihre Oberfläche, die nach dem Zwerchfell und der Bauchwand zu sieht, ist nicht convex, sondern concav und bildet eine tiefe Rinne (bis zu 2 cm Tiefe), die am Zwerchfell breit beginnt, nach unten hin jedoch durch zunehmende Gegeneinanderbiegung der Seitenwände sich stark verengt. Diese Wände sind nichts Anderes, als rechter und linker Leberlappen. An der vorderen Kante der Leber, etwas nach links von der Rinne, findet sich ein kraterförmiger Spalt, in welchen das Lig. teres einmündet. Ein weiter nach rechts an der Unterfläche gelegener Spalt enthält, wie normal, die Gallenblase. An der rechten Kante der Leber findet sich eine durch zahlreiche Nähte geschlossene, etwa 7 cm lange, gerade Schnittwunde. Ein derselben entsprechendes, 6 cm langes, 4 cm breites, 1 cm an der dicksten Stelle im Durchmesser haltendes, flaches Stück Lebergewebe ist der Leiche beigelegt. Dick- und Dünndarm sind stark nach unten gedrängt, ihre Serosa ist hier und da mit leicht wegwischbarem Blute bedeckt, doch fehlen alle Anzeichen einer stärkeren Entzündung.

Während die seitlichen Theile des Zwerchfells wohl ausgebildet sind, fehlt der vordere sternale Abschnitt, und das Herz liegt hier frei gegen die Bauchhöhle zu Tage, und zwar liegen die beiden Herzohren und ein Theil der Vorhöfe vor. Die Ventrikel mit der Herzspitze sind unter dem Brustbein nach oben umgeschlagen. Nach vorsichtiger Trennung des Brustbeins von oben her zeigt sich, dass der Herzbeutel seitlich vollständig geschlossen ist. Wälzt man jetzt das Herz aus dem Herzbeutel hervor und drängt die Leber etwas nach oben, so passt das Herz gerade in die oben erwähnte concave Rinne der Leberoberfläche hinein. Diese Fläche ist auch mit einem sehnenartigen Ueberzug ausgekleidet. Der Winkel zwischen den Rippenbögen ist

auffallend weit, ein Proc. xyphoideus fehlt vollkommen; dort, wo nach Hervorklappen des Herzens aus dem Herzbeutel der untere Sternal- und Costalrand über das Herz hinwegzieht, findet sich eine quer verlaufende Furche, die etwa 8 mm unterhalb des Abganges der grossen arteriellen Gefässe liegt. Nach links aussen von den Gefässen sitzt oberhalb der Furche ein halbkirschgrosser Körper von der Farbe der Ventrikel. Die Furche selbst misst 5 mm in der Breite und setzt sich durch ihre helle, sehnenartige Beschaffenheit von dem dunkelrothen Herzfleisch ab. Der rechte Ventrikel, soweit er überhaupt durch die Herzgefässe von dem linken zu trennen ist, erscheint kleiner, als der linke, welcher mit einer 5 mm langen Spitze den rechten überragt. Das rechte Herzohr ist auffallend gross und lang, das linke dagegen sehr klein und rudimentär. Die beiden arteriellen Gefässe erscheinen nur durch eine Furche, nicht vollständig getrennt und verlaufen in merkwürdig paralleler Richtung, das linke mehr nach hinten gelagert, lang gestreckt zur oberen Kuppe des Herzbeutels. Die Halsgefässe bieten nichts Besonderes; auch die beiden Vagi verlaufen anscheinend normal.

Das Loch des Zwerchfells, wie es sich an dem herausgenommenen Präparate darstellt, wird von glatt abgerundeten Rändern begrenzt. Es entspricht genau dem normalen Boden der Herzbeutelhöhle, also den Grenzen, wo die seitlichen Pericardialblätter vom Zwerchfell in die Höhe steigen.

Betrachten wir alle diese Fälle von Nabelschnurbruch, Bauchspalten, Bauchbrustspalten im Zusammenhange, so sehen wir, dass neben der Vorwölbung oder dem Defecte der vorderen Bauchwand noch folgende Verhältnisse häufig wiederkehren: Das Vorwiegen der Leber als Bruchinhalt und die Verwachsung derselben mit der Wand des Bruchsackes, andererseits der Tiefstand des Zwerchfells oder eines Theiles desselben.

Daraus müssen wir schliessen, dass bei diesen Missbildungen die Vorgänge bei der Bildung des Zwerchfells und der Leberanlage mit beeinflusst werden, zumal auch viele Fälle in der Literatur beobachtet sind, wo die Leber allein den Inhalt des Sackes bildete, auch wenn es sich nur um sogenannten Nabelschnurbruch handelte. Bei den bisherigen Erklärungsversuchen sind diese Verhältnisse wenig berücksichtigt worden. Die früheren Anschauungen, dass mechanische Gewalten den Prolaps der Eingeweide herbeigeführt hätten [Sandifortus[1])], dass die starke Krümmung des Fötus ein Hinausdrängen der Organe bedingt habe [Cruveilhier[2])] oder die Eingeweide sich nicht ge-

[1]) Sandifortus, Obs. anat. path. LIII. 1779. 4. p. 26. Citirt nach Oken.

[2]) Cruveilhier, Traité d'anatomie pathologique. 1849. I. p. 628.

nügend aus der Nabelschnurscheide zurückgezogen hätten [Oken[1]), Meckel[2]), Thudichum[3]), Kraemer[4]), Ahlfeld[5])], mangelhafte Entwickelung der Bauchmusculatur [Richter[6]), Scarpa[7])], peritonitische Verwachsungen [Simpson[8])], starker Zug an der Nabelschnur [Müller[9])], primäre Vergrösserungen der Leber [Lassus[10]), Hohl[11])], amniotische Stränge [Fürst[12])], anomale Lage des Embryo [Pütz[13])], sie alle geben für die merkwürdige Lagerung der Leber keinen genügenden Aufschluss. Marchand[14]) allein giebt in seinen theoretischen Abbildungen über die Entstehung grosser Bauchbrüche, welche er (nach Dareste) auf verhinderte Abschnürung des Amnion zurückführt. Andeutungen über abnorme Anlage der Leber, ohne jedoch näher darauf einzugehen.

Nur eine Theorie, nehmlich die von Neugebauer[15]), ver-

[1]) Oken, Preisschrift über die Entstehung und Heilung der Nabelbrüche. Landshut 1810. S. 114.

[2]) J. F. Meckel, Handbuch der pathologischen Anatomie. I. 1812. S. 130.

[3]) Thudichum, Illustrirte med. Ztg. von Rubner. 1852. S. 197. (Nicht zugänglich, citirt nach Buschan. Inaug.-Diss. Breslau 1887.)

[4]) Kraemer, Heilung eines angeb. Nabelbruches. Zeitschr. f. rationelle Medicin. 1853. Bd. 3. S. 218.

[5]) Ahlfeld, Die Missbildungen des Menschen. Leipzig 1880, 1882. S. 196.

[6]) Richter, Cit. nach Cruveilhier. I. p. 626.

[7]) Scarpa, Abhandlungen über die Brüche, übers. von Seiler. Halle 1813. S. 329.

[8]) J. Simpson, Pathologie intra-utérine. De la péritonite chez le foetus, considérée comme cause de hernies et de vices de conformation. Archives générales de médecine. Sept. 1839. T. VI. p. 35.

[9]) Müller, Rust's Magazin für die gesammte Heilkunde. Bd. XV. S. 62.

[10]) Lassus, Mémoires de l'institut national. T. III. p. 378—392. Citirt nach Hohl.

[11]) Hohl, Die Geburten missgestalteter, kranker und todter Kinder. Halle 1850. S. 129.

[12]) Fürst, Das Amnion und seine Beziehungen zu fötalen Missbildungen. Archiv f. Gynäk. Bd. II. 1871. S. 315.

[13]) O. Pütz, Ueber Nabelschnurhernien und ihre Behandlung. Inaug.-Diss. Halle 1891.

[14]) Marchand, Missbildungen in Eulenburg's Realencyklopädie der gesammten Heilkunde. Wien 1888, Urban & Schwarzenberg.

[15]) Neugebauer, Ueber das Auftreten der Leber im Nabel als Fehler der ersten Bildung. Neue Zeitschr. für Geburtskunde. Bd. 27. 1850. S. 64.

sucht eine Erklärung des Lebervorfalles, welche auch heute noch ihre Berechtigung hat. Ich komme später auf dieselbe zurück. Die alten Behauptungen über den Einfluss mechanischer Gewalten, über die Bauchwandsprengung durch Rückenkrümmung wurden schon von Oken widerlegt, die mangelhafte Entwickelung der Bauchmusculatur trifft für viele Fälle nicht zu, wie Ahlfeld schon des genaueren aus einander gesetzt hat. Die sogenannten peritonitischen Verwachsungen fehlen ebenfalls häufig, wie auch Vergrösserung der Leber. Der Sitz der Nabelschnur am unteren oder seitlichen Pole des Bauchsackes spricht gegen die Theorie des Zuges, die anomale Lage des Embryo ist eine bis jetzt unbewiesene Hypothese, und nur die Theorien über Anomalien der Amnionentwickelung, über das Liegenbleiben des Darms in der Nabelschnurscheide verdienen eine genauere Betrachtung, weil sie sich auf wirkliche beobachtete embryonale Vorgänge stützen. Für die eigentliche Nabelschnurtheorie ist gerade die letztere am häufigsten angewandt, und ich will auf sie zunächst etwas näher eingehen.

Minot[1]) spricht sich darüber in seinem Lehrbuche zusammenfassend dahin aus (S. 785).

„Ein vorübergehendes Austreten des Darmrohres in den Nabelstrang kommt, so viel ich weiss, normaler Weise nur beim Menschen vor: Es beginnt bei menschlichen Embryonen von 10 mm damit, dass der Theil des Darms, welcher mit dem Dotterstiele in Verbindung steht, in den Nabelstrang eintritt; ihm folgt allmählich der übrige Darm nach, bis schliesslich der ganze Darmkanal im Cölom des Nabelstranges liegt. Hier bleibt er etwa bis zur 10. Woche, dann zieht er sich allmählich wieder in die Bauchhöhle zurück. Die Ursache dieses temporären Nabelbruches bildet, wie man glaubt, der Zug, welchen der Dotterstiel auf den Darm ausübt."

Es konnte wohl verständlich erscheinen, dass durch ein Liegenbleiben des Darms ein Nabelschnurbruch entstehe, und es galt nun, die Ursache für dieses Liegenbleiben zu finden. Leider wissen wir nicht, warum normaler Weise der Darm aus der Nabelschnurscheide zurücktritt; um so schwieriger ist die Erklärung für das Nichtzurücktreten zu geben.

Oken sagt, die Schlaffheit der Därme, welche bei einer

[1]) Minot, Lehrbuch der Entwickelungsgeschichte des Menschen. Deutsche Uebersetzung. Leipzig, Veit, 1894.

Schwächung des mütterlichen Körpers auch für den Fötus anzunehmen ist, bedinge das Liegenbleiben.

Thudichum und Kraemer glaubten, dass eine Erschlaffung des Mesenterium schuld daran sei; Ahlfeld behauptete dagegen, dass eine abnorm lange Persistenz des Ductus omphalo-mesaraicus das Zurücktreten des Darms verhindere. Die Verbindung zwischen Darm und Dotterblase zerreisst wegen besonderer Festigkeit des Ductus gar nicht oder erst spät, die ursprüngliche embryonale Lage der Eingeweide bleibt also erhalten, ein normaler Schluss des Bauchnabels findet nicht statt.

An diese Hypothese anschliessend hat Ahlfeld auch die übrigen secundären Erscheinungen, welche bei Nabelschnurbruch beobachtet werden, zu erklären versucht. Verdünnung, ja Zerreissung des Enddarms, das Ausbleiben der normalen Aftermündung, Missbildungen der Genitalorgane u. s. w. Hervorheben möchte ich nur folgende Sätze:

S. 200: „Durch den Nabelschnurbruch wird der Raum der Bauchhöhle bald unwesentlich, bald wesentlich vergrössert. Die Folge hiervon ist, dass um diesen vergrösserten Raum zu füllen, die Organe der Bauchhöhle sich entweder vergrössern, oder Organe aus der Nachbarschaft nach dem Nabelschnurbruche hingezogen werden.

Vor Allem ist es die Leber, welche mit ihrem unteren Rande in den Nabelschnurbruch hineinwuchert, oder wenn der Bruch sehr gross angelegt war, in denselben hineinsinkt. Man findet daher bald nur partielle Wucherungen der Leber, bald Vergrösserungen des Organs in toto mit oder ohne Ortsveränderung. ...

Das Zwerchfell zeigt sich stark nach unten geschoben und convex in die Bauchhöhle hineinragend (Otto*, Neue seltene Beobachtungen. Heft 2. S. 48) oder es ist sogar defect, so dass das Herz in die Bauchhöhle wandert (Otto*, Seltene Beobachtungen. Heft 1. S. 64).

Bei grösseren Nabelschnurbrüchen ist auch das Skelet an der Verbildung betheiligt. Schon in sehr früher Zeit der Bildung kann durch den Zug der Dotterblase die Wirbelsäule eine Einbuchtung nach innen erfahren, ... Die Fälle sind gar nicht so selten, in denen eine so bedeutende Einknickung der Wirbelsäule entstanden ist, dass der Steiss in die Nähe der Schultern zu liegen kommt. Gewöhnlich geht diese Einknickung mit Spaltung, Verkümmerung und Torsion der Wirbelsäule einher. Man sieht dann die unteren Extremitäten scheinbar auf der Hinterseite des Fötus entspringen.

Diese Theorie von Ahlfeld hat unter den neueren Autoren die weiteste Verbreitung gefunden, sie gilt als die allgemein anerkannte.

Ein Umstand, der noch besondere Erwähnung verdient, ist die Verwachsung der in dem Bruchsacke liegenden Organe mit der Wand desselben. Sie werden auch von den jüngsten Autoren, Tribukait[1]), Hertzfeld[2]), auf Amnionverwachsungen und sogenannte fötale Peritonitis zurückgeführt. In einer letzterschienenen Arbeit zur Casuistik der Bauchspalten spricht sich der Verfasser [Klautsch[3])] sogar dahin aus, dass die gesammten Missbildungen des betreffenden Falles nur auf amniotische Verwachsungen zurückzuführen sind.

Da für die Hypothese von Oken, Thudichum und Kraemer handgreifliche Beweise nicht vorliegen, so bliebe allerdings nur die Ahlfeld'sche Theorie zur Discussion übrig.

Gegen diese sind nun schon von anderer Seite gewichtige Bedenken erhoben worden. Buschan[4]) bemerkt, dass Persistenz des Ductus omphalo-mesaraicus oder Reste desselben in Gestalt von Divertikeln doch nur selten bei den Nabelschnurbrüchen nachgewiesen sind, dass die Nabelschnur meist am Rande des Sackes und nicht auf der Höhe desselben entspringt. Pütz weist darauf hin, dass doch nur eine Schlinge, an der sich gerade der Dottergang ansetzt, in der Nabelschnurscheide liegen bleiben dürfte, nicht aber der gesammte Darm.

Dem möchte ich als wichtigste Thatsache noch hinzufügen, dass in der Mehrzahl der sogenannten Nabelschnurbrüche nicht der Darm allein, sondern auch die Leber, seltener andere Bauchorgane, in vielen Fällen sogar die Leber allein in dem Sacke liegt.

Verschiedene Zusammenstellungen ergaben folgende Resultate:

Hertzfeld unter 16 Fällen: Leber 13 — Darm 12;

Thörner[5]) unter 13 Fällen: Leber 11 — Darm 10;

[1]) F. Tribukait, Zwei Fälle von Hernia funiculi umbilicalis. Inaug.-Diss. Königsberg 1893.

[2]) M. Hertzfeld, Ein Fall von Nabelschnurbruch. Inaug.-Diss. Königsberg 1892.

[3]) Klautsch, Zur Casuistik der Bauchspalten. Centralbl. f. allgem. Pathol. u. pathol. Anatomie. 1895. VI. S. 385.

[4]) Buschan, Ueber Hernia funiculi umbilicalis. Inaug.-Diss. Breslau 1887.

[5]) Thörner, Dreizehn Fälle von Nabelschnurbruch. Inaug.-Diss. Marburg 1873.

Kraemer[1]) unter 29 Fällen: Leber 22 — Darm 23;
Tribukait unter 77 Fällen aus der Literatur: Leber 55 — Darm 62;
Aus Buschan's Literaturangabe: Leber 47 — Darm 53.

Daraus geht wohl genügend hervor, dass die Leber fast ebenso oft wie der Darm als Inhalt gefunden wird. Schon Cruveilhier nennt die Organe, welche in den Brüchen vorkommen, in dieser Reihenfolge Leber, Magen und Darm und betont ausdrücklich, dass oft die Leber allein den Inhalt bildet.

Wie ist diese Thatsache zu erklären? fallen diese Eingeweide in den Bruchsack vor und kommt es nachträglich zu den Verwachsungen mit der Wand, wie die allgemeine Annahme lautet, oder liegt eine Entwickelung der Organe an abnormer Stelle vor?

Die letzte Anschauung hat vor langer Zeit bereits ihren Vertreter gefunden. Neugebauer[2]) betont, dass es viele Fälle von Ektopie der Leber giebt, welche nicht schlechthin durch ein blosses Ausgewichensein der Leber aus ihrer normalen Lage erklärt werden können und die nothwendig die Annahme einer anderen Entstehungsweise für sich in Anspruch nehmen. Es sind dies diejenigen Fälle, wo die Leber schon in Folge der ersten Bildung als Inhalt eines angebornen Nabelbruches auftritt. Neugebauer spricht sich folgendermaassen aus:

„Möge es mir gestattet sein, eine Erklärung dieser auffallenden Erscheinung zu versuchen.

Wenn es sich bei derselben vor Allem um die Erkenntniss der nächsten Ursache dieser Art von Leberektopie handelt, so glaube ich, dass wir in dieser Beziehung unser Augenmerk zunächst auf die Entwickelungsgeschichte des venösen einmal, und andererseits des galleführenden Gefässapparates der Leber zu richten haben.

Da die Bildung des venösen Blutstromes der Leber nehmlich nicht von der unteren Hohlvene, sondern von den schon frühzeitig mit einander in Verbindung tretenden Stämmen der Nabel-Gekrös- oder besser Dotter-Gekrösvene und der Nabelvene ausgeht, zu deren ursprünglichen, gemeinschaftlichen Ausgangsstamme sich die Hohlvene ja bekanntlich Anfangs nur wie ein Zweig verhält, so ergiebt sich hieraus auch eine gewisse nothwendige Beziehung der Oertlichkeit der Leber zu dem Orte des Zusammentritts dieser beiden Venenstämme, d. h. die Leber wird, da sie sich denselben hier anbildet, auch ihre Localität von diesem Orte der Vereinigung dieser Gefässe

[1]) Kraemer, Citirt nach Hertzfeld, Inaug.-Diss. Königsberg 1892.
[2]) Neugebauer, a. a. O.

abhängig machen. So kann es sich ereignen, dass sie, wenn die Dotter-Gekrös- und Nabelvene schon tiefer unten im Bauche oder schon innerhalb der Nabelschnurscheide, in welcher, wie wir wissen, der Darmkanal ursprünglich zu grossem Theile enthalten ist, mit einander in Verbindung treten, eine entsprechend grosse Strecke an ihnen, und insbesondere an dem überwiegend grösseren Nabelvenenstamme tiefer herab und nach vorn rückt und wohl schon innerhalb der Nabelschnurscheide zur Entstehung kommt.

Was aber wieder das Tieferherabsteigen des Vereinigungspunktes der gedachten beiden Venen betrifft, so ist wohl nicht zu leugnen, dass eine dem Nabel ungewöhnlicher Weise sehr genäherte Lage des Zwölffingerdarms mehr, als alles Andere geeignet sein wird, dasselbe herbeizuführen, da dieser Darm, wenn er sich dem Nabel nähert, auch zugleich den an ihn gehefteten Dotter-Gekrösvenen- oder Pfortaderstamm mit sich dahin zieht und ihn dadurch zur schnelleren Vereinigung mit dem Nabelvenenstamme veranlasst, und es wäre mithin die nächste Ursache dieser Erscheinung in einer Senkung des Zwölffingerdarms zu suchen. Nun ist aber dieser Darm gerade derjenige Darmtheil, von dem andererseits der galleführende Theil der Lebermasse auf dem Wege einer Ausstülpungsbildung seinen Ursprung nimmt, und es muss daher seine gedachte Lageabweichung die Localisirung auch dieses zweiten Hauptbildungselementes der Leber an dem Orte des Zusammentritts der Dotter-Gekrös- und Nabelvene, an deren Leberverzweigung dasselbe angeknüpft ist, bewirken.

Geschieht nun die Annäherung des Zwölffingerdarms an den Nabel in einem Grade, dass jener Gefässzusammentritt schon innerhalb des Nabelschnurausgangs erfolgen kann, so ist hiermit auch die nächste Bedingung zur Entstehung der Leber im Nabel gegeben, und es bliebe jetzt nur noch zu fragen übrig, ob jene Lageabweichung des Zwölffingerdarms für sich allein, d. h. ohne gleichzeitige Lageabweichung anderer Darmtheile vorkommen kann, oder ob sie nicht vielmehr nothwendig ein untergeordnetes Moment einer allgemeineren Lagestörung des Darmkanals überhaupt sein muss.

Bei der Art und Weise, wie dieser Darmtheil durch den ihn kreuzenden Grimmdarm an die Wirbelsäule befestigt wird, möchte das letztere das Wahrscheinliche sein, da es nehmlich begreiflich ist, dass sich der Zwölffingerdarm nicht wohl von der Wirbelsäule entfernen kann, wenn er nicht des Haltes, der ihm daselbst durch den queren Grimmdarm gegeben wurde, beraubt ist. Dieses aber findet namentlich dann statt, wenn der Verlauf des Darmkanals im Ganzen statt, wie gewöhnlich, eine Spirallinie zu beschreiben, ein solcher ist, dass der rechte Theil des Dickdarms nach der linken Bruchseite hinübergerückt und dadurch der Dünndarm gezwungen ist, seinen Verlauf ausschliesslich in der rechten Bauchseite zu nehmen, d. h. wenn die von der Totalität des Darmkanals beschriebene Verlaufslinie eine S-förmige ist.

Es würde sich somit dieser S-förmige Verlauf des Darmkanals als die erste oder Grundbedingung zur Entstehung der Leber im Nabel herausstellen.“

Er beschreibt nun einen Fall von Nabelschnurbruch, in welchem folgende Abweichungen gefunden werden.

„1) Transposition des rechten Theiles des Dickdarms nach der linken und ausschliesslicher Verlauf des ganzen Dünndarms in der rechten Seite der Bauchhöhle, daher S-förmiger Verlauf der Totalität des Darmkanals, als hiermit zusammenhängend.

2) Verlegtsein des Endtheils der Nabelvene von der linken Seite der Gallenblase nach der rechten, und

3) Herabgesenktsein des Zwölffingerdarms zum Nabel; als Folge hiervon

4) stattgehabte Entwickelung und Fixirung der Leber in dem dieserhalb offen gebliebenen Ende der Nabelschnurscheide; und als hierdurch herbeigeführt endlich

5) Einmündung sämmtlicher abführenden Lebervenen in den Ductus venosus Arantii statt in die von der Leber gänzlich getrennt gebliebene untere Hohlvene."

Mag diese Erklärung auch im Einzelnen nicht zulässig sein, so bleibt doch die Behauptung wichtig, dass die Leber an abnormer Stelle, d. h. im Bruchsack gebildet ist. Ob diese Behauptung auch richtig ist, mögen die folgenden Zeilen zeigen.

Verfolgen wir die entwickelungsgeschichtlichen Vorgänge, so sehen wir, dass bei Embryonen von 11,5 mm (Embryo Rg von His), 12,5 mm (S 1 von His), von 14 mm (Coste's Embryo von 35 Tagen) die Leberanlage sich an den seitlichen und den bereits geschlossenen Theil der vorderen Bauchwand ausbreitet, mithin zu einer Zeit, wo der Austritt des Darms in die Nabelschnurscheide erst beginnt, dass also bei Embryonen von 10 Wochen, wo die Darmschlingen wieder in die Bauchhöhle zurücktreten, ein Liegenbleiben derselben auf die Lage der Leber keinen Einfluss ausüben kann. Man vergleiche Fig. 8 der neuesten Arbeit von Fr. Merkel, Menschliche Embryonen verschiedenen Alters (Abh. d. Königl. Gesellsch. d. Wissensch. z. Göttingen. Band XL. 1895). Dieselbe stellt den Querschnitt eines Fötus vom Anfang des 3. Monats dar, wo also die Darmschlingen eben erst zurückgetreten sind.

Wäre dies aber möglich, so müsste in Fällen, wo die ganze Leber mit Ausschluss kleiner Reste, aus der Bauchhöhle heraus- und in den Sack eingetreten ist, die Lage der Umbilicalvene uns die ursprünglich richtige Lage angeben. Die secundäre Verwachsung der Leber mit dem Bruchsack könnte sie wohl an denselben stellenweise anheften, aber nicht in die Wand

selbst verlagern. Was sehen wir nun aber in unseren Fällen? Ueberall, wo die Leber mit dem Bruchsack innig verbunden ist, sowohl in den Nabelschnurbrüchen wie in den Bauchbrüchen, verläuft die Umbilicalvene in der linken Wand des Sackes und tritt von links her in die Leber ein und wiederholt uns daher genau das Bild, welches uns His von seinem Embryo Rg entworfen hat (III. S. 209).

In einem Falle gelang es mir sogar, auf der entsprechenden rechten Seite ebenfalls einen rundlichen Verbindungsstrang, der von der Bauchwand in die Leber eintrat, nachzuweisen, der also der verkümmerten rechten Umbilicalvene entsprach. Und in anderen Fällen war statt der linken die rechte Umbilicalvene allein ausgebildet und verlief demgemäss in entgegengesetzter Richtung. Es handelt sich hier natürlich nicht um die ursprünglichen Umbilicalvenen, welche ja durch das Septum transversum zu dem Sinus reuniens treten, sondern um die secundär entwickelten Anastomosen mit den Lebervenen (vergl. Hochstetter, Beiträge zur Entwickelungsg. des Venensystems der Amnioten. III. Säuger. Morph. Jahrb. XX. 1893. S. 549. Textfigur 4).

Und noch ein Umstand ist bemerkenswerth: Das Verhältniss der abführenden Lebervenen zu der Vena cava. Schon Neugebauer bemerkt bei seinem Falle ausdrücklich, dass die Lebervenen in den Ductus Arantii und nicht in die Hohlvene münden, welche von der Leber gänzlich getrennt geblieben ist. In nicht weniger als 7 unter meinen 18 Fällen konnte ich bei genauerer Präparation ebenfalls ein ähnliches Verhältniss feststellen. Es war hier gar nicht zur normalen Entwickelung des Venensystems gekommen, sondern die ursprüngliche, zur Abführung des Lebervenenblutes bestimmte Vena revehens communis, das proximale Ende der Vena omphalo-mesaraica dextra, in welche sich der Ductus Arantii ergiesst und aus welcher die Vena cava hervorspriesst, war in ihren ursprünglichen Beziehungen zu den genannten Gefässen erhalten geblieben.

Was müssen wir daraus schliessen? Dass die Leber an der Stelle, wo wir sie finden, gebildet worden ist. Die sogenannten Verwachsungen sind keine Entzündungsfolgen, sondern die Leber befindet sich noch in dem ursprünglichen Zusammenhange mit der Bauchwand, die Abspaltung derselben ist theilweise unterblieben.

Damit fällt meiner Meinung nach die Ahlfeld'sche Erklärung für die Mehrzahl der sogenannten Nabelschnurbrüche fort. Die secundären Verbindungen der Nabelvenen mit der Leber sind bereits bei dem Embryo Rg von His deutlich ausgeprägt, also in einem Stadium, wo das Austreten der Darmschlingen erst begonnen hat, so dass wir annehmen müssten, die ganzen seitlichen Bauchwände, wo die Anastomosen sich ausbilden, seien secundär in Bruchsackwand umgewandelt worden. Ist das an und für sich schon unwahrscheinlich, so muss der Grund, der solche gewaltige Umwandlung herbeiführen soll, nehmlich das Liegenbleiben des Darms in der Nabelschnurscheide in einer viel späteren Periode, ganz von der Hand gewiesen werden.

Ich komme also zu dem Resultate: die Leber ist nicht secundär in den Nabelschnurbruchsack oder den Bauchbruchsack hineingerathen, sondern primär dort angelegt worden. Die durch die Schwere der Leber bedingten Zugwirkungen sind dem gegenüber verschwindender Art.

Es kann sich ferner in allen diesen Fällen von sogenanntem Nabelschnurbruch nicht um eine abnorme Weite der Nabelschnurscheide im engeren Sinne handeln, sondern der Bruchsack wird von der ganzen vorderen Bauchwand gebildet. Nur die Kleinheit derselben, die Bekleidung mit einer Decke, wie sie die Hülle der Nabelschnur bildet, täuscht die Annahme vor, dass die Nabelschnurscheide trichterförmig erweitert wäre. Wenn wir aber bedenken, dass bei den gewöhnlichen Formen von Nabelschnurbruch — ich sehe von den ganz kleinen Ausstülpungen der Nabelgegend ab — das Gebiet zwischen dem Processus ensiformis und dem Nabelgefässansatz, der sich überwiegend an der unteren Ringhälfte der Bruchpforte befindet, das erweiterte ist, so müssen wir jeden Antheil der eigentlichen Nabelschnur zurückweisen und erklären, die obere Hälfte der Bauchwand, zwischen Brustgrenze und Nabel gelegen, ist der Sitz des Bruches. Es handelt sich aber, wie bekannt, nicht um die herniöse Vorstülpung einer Peritonäaltasche mit Eingeweideinhalt, denn die Bauchwände gehen allmählich in den Bruchsack über, auch nicht um mangelhafte Anlage der Abdominalmusculatur, da sie oft nachgewiesen ist, sondern um eine zu weite Anlage der Bauchwand. Es wird sich also fragen, wodurch kommt diese zu weite

Anlage der Bauchwand zu Stande? Leider giebt uns die Anatomie menschlicher Embryonen noch keinen genaueren Bericht über den Schluss der Bauchhöhle, und wir müssen versuchen, mit dem bisher Bekannten die Erklärung zu finden.

Nach der Ansicht von Minot, der sich auch Ravn[1]) in seiner letzten Arbeit anschliesst, wird die Embryonalanlage nicht, wie die landläufige Meinung ist, von dem Ei, bezw. dem Dottersack abgeschnürt, sondern die Embryonalanlage erhebt sich über das Ei und wächst über dasselbe hinaus. Der Umfang des Darmnabels bleibt also ungefähr der gleiche, die Abschnürung wird durch das Wachsthum des Embryo vorgetäuscht. Freilich ist das nur für die Entwickelung kopf- und schwanzwärts völlig zutreffend, dagegen nicht ganz für die seitliche Begrenzung. Ich folge hier den Angaben von His[2]), Strahl und Carius[3]), Ravn[4]). Nach der Anlage des Embryonalschildes beginnt die Entwickelung des Mesoderms einmal im ausserembryonalen Bereiche des Eies (Bildung des extraembryonalen Coeloms) und innerhalb der Embryonalanlage (Bildung des embryonalen Coeloms). Während nun in dem vorderen Abschnitte die beiden Coelomhöhlen sich nicht mit einander vereinigen, geschieht das schwanzwärts. Der vordere, mithin seitwärts geschlossene Abschnitt des embryonalen Coelom wird zur Parietalhöhle, indem die beiderseitigen Abschnitte des embryonalen Coeloms sich ventralwärts einstülpen und durch Verschmelzung zur Anlage des Kopfdarms führen. Hier sehen wir also eine Abschnürung von dem Dotter vor sich gehen. Die Präcardialplatte, wie die ventrale Wand der Parietalhöhle genannt wird, besteht also aus

[1]) Ravn, Ueber das Proamnion, besonders bei der Maus. Archiv für Anat. und Physiol. Jahrg. 1895. Anat. Abth. S. 189.

[2]) W. His, Mittheilungen zur Embryologie der Säugethiere und des Menschen. Archiv f. Anat. und Physiol. Anat. Abth. 1881. S. 303.

[3]) Strahl und Carius, Beiträge zur Entwickelungsgeschichte des Herzens und der Körperhöhlen. Archiv f. Anat. und Physiol. Anat. Abth. 1889. S. 231.

[4]) Ravn, a. a. O. — Ueber die Bildung der Scheidewand zwischen Brust und Bauchhöhle in Säugethierembryonen. Archiv f. Anat. und Entwickelungsgeschichte. 1889. S. 123. — Untersuchungen über die Entwickelung des Diaphragmas und der benachbarten Organe bei den Wirbelthieren. Ebendaselbst S. 142 und Supplement 1889. S. 270.

Entoderm und Mesoderm, und ist ein Theil der Dottersackwand. In den sich ventral- und medianwärts vereinigenden Mesodermschichten der Kopfdarmhöhle liegen die Herzanlagen: Das Herz selbst kann also erst gebildet werden, wenn die Präcardialplatte zum Verschlusse gekommen ist. Schon His betonte, dass nicht, wie immer noch irrthümlich angegeben wird, das Herz frei zu Tage liegt, sondern stets eine, wenn ich sagen darf, vordere Brustwand existirt (Mittheilungen zur Embryologie der Säugethiere u. s. w. Archiv für Anat. und Entwickelungsgesch. 1881. S. 311).

Die Begrenzung der Embryonalanlage bildet nun bekanntlich die Abgangsstelle der Amnionfalte; dieselbe entsteht durch Bildung des extraembryonalen Coeloms zwischen der gespaltenen Mesodermplatte durch Emporhebung der beiden äusseren Blätter. Bei der Mehrzahl der Säuger bleibt jedoch die Bildung eines extraembryonalen Mesoderms in einen halbmondförmigen Bereich der Kopfgegend aus. Hier bleiben Ektoderm und Entoderm verbunden und bilden das sogenannte Proamnion. Für einige Säuger und für den Menschen ist dasselbe zwar noch nicht nachgewiesen. Doch macht die Arbeit von Ravn es wahrscheinlich, dass es sich auch in diesen Fällen noch finden lassen wird. So dürfen wir wohl bei der weiteren Betrachtung die an Thieren gewonnenen Erfahrungen zum Vergleich heranziehen.

Der Ansatz des Amnion liegt, auch bei den frühesten menschlichen Embryonen kopfwärts von der Herzanlage; die Strecke vom Hals bis zu dem Darmnabel, also die Präcardialplatte wird noch von Entoderm und Mesoderm bedeckt, also noch nicht von äusserer Haut.

An späteren Embryonen finden wir aber eine solche Bedeckung, denn das Amnion entspringt nun schwanzwärts von der Herzanlage, in der Höhe des Darmnabels. Damit ist ein Theil der vorderen Körperwand definitiv gebildet. Wie kommt diese Verlagerung des Amnion zu Stande?

Ich kann auf diese strittige und noch wenig bearbeitete Frage nicht näher eingehen, möchte nur erwähnen, dass Strahl und Carius für das Kaninchen annehmen, dass von dem Ansatze des Proamnion aus das Ektoderm sich zwischen Mesoderm und Entoderm der Präcardialplatte einschiebt und so den Em-

bryo vom Dottersacke abhebt und zugleich mit Amnion weiter umhüllt.

Ravn glaubt dagegen nicht, dass eine solche Abspaltung statt hat, oder dass noch complicirtere Vorgänge, wie sie Strahl und Carius für das Meerschweinchen beschreiben, Platz greifen, sondern behauptet, dass durch Entwickelung des Embryo die ursprüngliche ventrale, nur von Entoderm und Mesoderm bekleidete Brustwand zur ventralen wird und die Anlage des Zwerchfells mitbilden hilft, und dass die ursprünglich von Ektoderm und Mesoderm gebildete craniale Wand zur Vorderwand wird. Das Proamnion entspringt also jetzt an dem Winkel der caudalen und ventralen Brustwand. Durch die Entwickelung der ursprünglichen ventralen, jetzt den Boden der Parietalhöhle bildenden Wand, der sogenannten Präcardialplatte, entstehen sowohl an der Seite gegen die Brusthöhle, wie auch nach dem Dottergange zu zahlreiche Fältchen, die bekannten Dottergangszotten.

Wie dem auch sei, die Brusthöhle ist von Anfang an geschlossen, hat jetzt eine Ektodermbedeckung, und nun bleibt nur noch der Schluss der Bauchhöhle übrig. Darüber existiren nun leider keine speciellen Untersuchungen, besonders nicht für den Menschen. Das Amnion entspringt jetzt von dem Bauchstrang (Allantoisstrang) der seitlichen Bauchwand und der Brustwand in der Höhe des Zwerchfells. Diese Linie umgrenzt den Hautnabel, der nunmehr geschlossen werden soll. Ich finde bei Minot darüber folgende Angaben S. 376:

„Bei der Umwandlung des Bauchstiels zum Nabelstrang faltet sich die Somatopleura jederseits nach unten ein und schliesst sich ventral unterhalb der Allantois; auf diese Weise geräth ein Stück des Coeloms in's Innere des Stranges, und die Somatopleura trennt sich vom Amnion. Das Amnion trennt sich zuerst vom Embryo, dann vom embryonalen (proximalen) Ende des Bauchstiels und schliesslich vom distalen Ende des Bauchstiels: wenn der Schluss der Somatopleura vollendet ist, entspringt daher das Amnion nicht mehr vom Ende des Stranges an der Stelle, wo dieser mit dem Chorion in Verbindung steht. Durch den Schluss des Bauchstiels entsteht ein langes Rohr, welches vom Embryo nach dem Chorion zieht: der Hohlraum des Rohres bildet einen Theil

der Leibeshöhle; das ganze Rohr wird als Nabelstrang bezeichnet.

Der Schluss des Nabelstranges geschieht in der Weise, dass der lange und dünne Stiel des Dottersackes, der sogenannte „Dotterstiel", mit in den Strang einbezogen wird, vergl. Fig. 45 v. s. Ermöglicht wird dies durch die Aufrollung des Embryo, in Folge deren Bauchstiel und Hals des Dottersackes einander unmittelbar berühren. Aus der Bildungsweise des Nabelstranges geht hervor, dass derselbe niemals vom Amnion bedeckt wird; ich erwähne dies ausdrücklich, weil in den meisten Lehrbüchern irrthümlicher Weise am Nabelstrange eine Amnionhülle beschrieben wird."

Indem also der Embryo sich über seinen Bauchstiel ausserordentlich stark krümmt, Kopf und Schwanztheil gegen einander gebogen werden, kommt die eigentliche Bauchwand, und das ist nur der Theil, welcher zwischen dem späteren Nabel und dem Zwerchfell liegt — denn die untere Hälfte ist eigentlich ein dorsaler Abschnitt — zu Stande.

Mit der Frage der Bildung der vorderen Körperwand hängt diejenige nach der Trennung der beiden grossen Höhlen nahe zusammen. Schon oben wurde bemerkt, dass der Boden der Paricardialhöhle von dem Uebergangstheile des Kopfdarms in den Urdarm gebildet wird; dieser Boden bildet ein mediales Septum, während seitwärts die Pericardialhöhle mit der Bauchhöhle durch Spalten communicirt. Besteht die Anschauung von Ravn zu Recht, so würden diese seitlichen Oeffnungen durch Einbiegung der Präcardialplatte wohl etwas verengt, das mittlere Septum verstärkt werden, aber ein Verschluss findet nicht statt. Die Untersuchungen von Kölliker[1]), His, Uskow[2]), Ravn u. A. haben gezeigt, dass eine weitere Verengung dieser Communicationsräume stattfindet, indem die in der Splanchnopleura verlaufenden Venae omphalo-mesaraicae gegen das Lumen der Oeffnungen vorspringen und mit der Somatopleura verwachsen.

[1]) Kölliker, Entwickelungsgeschichte des Menschen und der höheren Thiere.

[2]) Uskow, Ueber die Entstehung des Zwerchfells, des Pericardiums und des Coeloms. Archiv für mikroskopische Anatomie. Bd. XXII. 1883. S. 143.

Diese Verwachsungsbrücken Uskow's, Septa transversa von Ravn, Mesocardia lateralia von Kölliker treten nun mit dem ursprünglichen mittleren Bodentheile der Parietalhöhle, dem primären Diaphragma von Ravn, zusammen und bilden eine zusammenhängende, die ventrale Hälfte der Parietalhöhle caudalwärts völlig abschliessende Scheidewand, das Septum transversum von His. Dorsalwärts bestehen jedoch immer noch zwei Communicationsöffnungen mit der Bauchhöhle. Ich werde mich weiterhin, um Irrthümer zu vermeiden, nur an die Nomenclatur von Ravn halten. Das primäre Diaphragma ist das mittlere, die Septa transversa sind die seitlichen Abschnitte der Scheidewand. Die neuen Untersuchungen von Brachet[1]) bestätigen uns die Angaben von Ravn, dass das primäre Diaphragma die Leberanlage, die Septa transversa, in welche die Cuvier'schen Gänge mit den Cardialvenen und Umbilicalvenen vereint in den Saccus reuniens eintreten, durch allmähliche Verlagerung der Cuvier'schen Gänge, das Pericardium bilden und so das Herz von der Pleuroperitonäalhöhle trennen. Die nun noch vorhandene dorsale Communicationsöffnung zwischen der Pleura und Bauchhöhle wird durch Faltenbildungen geschlossen, die in der Höhe der ursprünglichen Anlage der Septa transversa einerseits lateral durch die mediale Verlagerung der Cuvier'schen Gänge, andererseits medial vom Mesenterium posterius aus gebildet werden. Wir sehen daraus, dass die Entwickelung der Leber mit der Bildung des Zwerchfells eigentlich nur in Bezug auf den Boden der Pericardialhöhle in Verbindung gebracht werden kann. Die Hauptabschnitte des Zwerchfells entwickeln sich unabhängig von der primären Leberanlage, die Vergrösserung des ursprünglich kleinen Zwerchfells geschieht durch Abspaltung des musculösen Theils von der Bauchwand und Verdrängung des Pericardialblattes nach vorn in Folge der Lungenentwickelung. Die Leber, welche sich in dem vorderen seitlichen Abschnitte des Zwerchfells, den Septa transversa, ausbreitet und an der Bauchwand entlang wächst, wird secundär von ihr und dem Zwerchfell getrennt.

[1]) Brachet, Recherches sur le développement du diaphragme et du foie chez le lapin. Journal de l'anatomie. 1895. p. 511.

Das wären in ganz kurzen Umrissen die Vorgänge, welche für unsere Fragen in Betracht kommen. Können wir aus ihnen ein Urtheil über die Genese der sogenannten Nabelschnurbrüche, oder richtiger gesagt, der zu weiten Anlage der vorderen Bauchwand herleiten?

Ich glaube, dass wir noch zwei Erscheinungen berücksichtigen müssen, welche bei der Körperbildung eine besondere Rolle spielen. Bekanntlich zeigen menschliche Embryonen mit zwei Kiemenspalten eine tiefe lordotische Krümmung der Wirbelsäule, wie sie bei Säugethieren sonst nicht gefunden wird (nach Minot). Es ist klar, dass die spätere Zusammenkrümmung des Bauchstieles und Kopftheiles, die Entwickelung der Nackenbeuge, Vorgänge, welche, wie wir oben gesehen haben, die Bildung der vorderen Körperwand erst ermöglichen, nur dann normal verlaufen können, wenn diese lordotische Rückenkrümmung ausgeglichen ist. Kommt nun ein solcher verspäteter Ausgleich vor? Nach der Angabe Minot's findet sich die Rückenkrümmung noch bei Embryonen mit 4 Kiemenspalten. Wir sehen daraus, dass der Zeitpunkt, in dem die Umkehr der Rückenkrümmung statt hat, ein wechselnder ist, und ich halte es nicht für ausgeschlossen, dass ein Ausgleich überhaupt unterbleiben kann. Wenn das Bestehenbleiben der Rückenkrümmung wirklich die Zusammenkrümmung des Embryo hindert, so muss in allen solchen Fällen, wo sich bei reifen Früchten eine Persistenz der Rückenkrümmung zeigt, ein grosser Bauchbruch die Folge sein. Ich glaube, dass No. 6, 7 und 14 meiner Fälle auf solcher Persistenz der Rückenkrümmung beruhen. Hier wäre also die Rückenkrümmung das Primäre; sie ist nicht, wie Ahlfeld annimmt, durch den Zug der Eingeweide an der Wirbelsäule entstanden. Es kann aber auch die Rückenkrümmung länger als normal bestehen und doch noch späterhin völlig oder theilweise ausgeglichen werden. Ehe dieser Ausgleich aber stattfindet, entwickeln sich natürlich die Baucheingeweide weiter. Nehmen wir den Durchschnitt eines Embryo mit Rückenkrümmung, wie ihn die Figuren 6, 7, 9, 10 aus der Tafel IX von His zeigen, und denken wir uns die Leberanlage sich weiter vergrössernd, so wird ihre Anlage weiter nach vorn an der seitlichen Bauchwand erfolgen, als wenn mit dem Zurückschnellen

des Rückens eine Rückwärtsverlagerung des Leberganges statt hätte. Da zugleich die Zusammenfaltung der Präcardialplatte, wie Ravn es behauptet, oder die Ektodermbekleidung nach Strahl und Carius ausbleibt, so würden die Wandflächen der Brusthöhle grösser als normal. Erfolgt nun der Prozess der definitiven Brustwandbildung, so wird das eingefaltete Zwerchfell, das primäre Diaphragma Ravn's, an welchem sich die Leberanlage entwickelt hat, zu lang sein, ebenso die endgültig vordere Brustwand, d. h. das Zwerchfell wird vorn tiefer stehen als normal. Ein normaler Schluss der Bauchhöhle wird durch die eingelagerte Wirbelsäule und die sich zu weit nach vorn entwickelnde Leber verhindert werden. Strebt die Somatopleura dennoch zur Vereinigung, so wird die Krümmung eine grössere, die Bauchwand zu weit.

Ein ähnlicher Effekt muss auch, trotz ausgeglichener Rückenkrümmung durch Ausbleiben der Nackenbeugung und Lordose der Brustwirbelsäule hervorgerufen werden, da auch hier, wenn wir der Ravn'schen Theorie folgen, die Einfaltung des primären Zwerchfells und damit die Rückverlagerung der Leber erschwert wird.

Eine Durchsicht der in der Literatur bezeichneten Fälle und der eigenen zeigt nun, dass Lordose der Wirbelsäule, Verkürzung der Wirbelsäule mit Cranio- und Rhachischisis sehr häufig mit mehr oder minder stark ausgeprägten Bauchbrüchen verbunden sind.

Freilich finden wir typische Fälle von Anencephalie, Wirbelsäulenverkürzung und Verkrümmung der Brustwirbelsäule, bei denen kein Nabelbruch existirt. So fand ich unter 20 derartigen Fällen unserer Sammlung nur 3 mit Nabelschnurbruch (No. 2, 3 und 5). In anderen war wenigstens der Bauch unförmlich dick, anscheinend zu weit für die Länge der Frucht und bei der Section zeigten sich zuweilen Abweichungen in der Leberanlage oder dem Verlauf der Nabelvene (No. 1 und 4). Die Anencephalie begünstigt also nur die Nabelschnurbrüche, hat sie aber nicht unbedingt zur Folge. Bemerkenswerth bleibt, dass die Fälle mit Bauchbruch eine besonders starke Rückwärtsbiegung des Kopfes zeigten.

Das isolirte Vorkommen von Nabelschnurhernien ohne

sonstige Missbildungen liesse sich dadurch erklären, dass ein völliger Ausgleich der primären Störung möglich ist, während die secundären erhalten bleiben.

Indess soll mit meiner Behauptung, dass eine zu lange Persistenz der Rückenkrümmung oder ein Ausbleiben der Nackenbeugung Störungen der Bauchwandentwickelung, der Zwerchfells- und Leberanlage zur Folge hat, nicht gesagt sein, dass sie die einzigen oder häufigsten Ursachen sind.

Denn wenn wir uns in der Thierpathologie umsehen, so finden wir auch dort, wenn auch selten (vergl. Pütz, Zur Differentialdiagnose der Nabelbrüche und Nabelschnurbrüche in der Veterinärpraxis. Oesterreichische Zeitschrift für wissenschaftliche Veterinärkunde 1892. Bd. IV. S. 69) Fälle von Nabelschnurbruch. Hier sind aber physiologische Rückenkrümmungen (nach Minot) gar nicht bekannt, also kann es auch keine Persistenz derselben geben, wie sie Rebecca Halperin bereits für gewisse thierische Missbildungen mit Bauchbrüchen herangezogen hat. Aber es giebt auch keinen physiologischen Darmaustritt, so dass die Ahlfeld'sche Theorie ebenfalls hinfällig wird. Immerhin wäre es möglich, dass pathologische Krümmungen der Wirbelsäule auftreten, welche die weiteren Entwickelungsstörungen veranlassen.

Für diejenigen Fälle aber, wo wir keine der erwähnten mechanischen Ursachen auffinden können oder annehmen wollen, kommen andere Erklärungen in Betracht. In erster Linie die von Marchand betonte primäre Entwickelungsstörung des Amnion. Ist es doch möglich, dass manche Fälle von Verhinderung der Nackenbeuge auf Wachsthumsstörungen des Amnion beruhen, so dass hier Wechselwirkungen zu Stande kämen, und für die grossartigen Bauchbrüche mit vollständigem Mangel einer Nabelschnurscheide liegt die reine Entwickelungshemmung des Amnionschlusses klar zu Tage. Welches aber hier wieder die primären Ursachen sind, ob sie in der Keimanlage vorhanden waren, das entzieht sich noch unserer Kenntniss.

Auch für diese Fälle, wo das Amnion aus unbekannten Ursachen, in Folge von Verwachsungen zu langsam, zu spät oder zu unvollkommen sich ventralwärts schliesst, bleibt die

Thatsache bestehen, dass die Leberanlage eine gleichzeitige Störung erfährt und an falscher Stelle gebildet wird.

Neben den beiden genauer besprochenen Möglichkeiten, einer primären Wirbelsäulenkrümmung mit secundärer Hinderung des Bauchschlusses, und einer primärer Störung des Amnionschlusses, muss die Annahme, dass eine primäre Störung der Leberanlage selbst vorliegt, als dritte zugelassen werden.

Nachdem ich nachzuweisen versucht habe, dass auf Grund der anatomischen Verhältnisse eine abnorme Anlage, keine Verlagerung der Leber in den Bruchsack angenommen werden muss, dass die häufig beobachtete Krümmung der Lendenwirbelsäule keine secundäre sein muss, sondern eine primäre sein kann, will ich mit kurzen Worten auf die bislang wenig beachtete regelwidrige Lage des Zwerchfells eingehen. Von den in der Literatur erwähnten Fällen will ich nur folgende herausgreifen: Prochaska[1]), Klein[2]), Voigtel[3]), Fleischmann[4]), Hertzfeld[5]), Follin[6]), Hecker und Buhl[7]), W. Otto[8]).

Vergleiche ich dieselben mit den meinigen (No. 6, 9, 10, 14, 16), so ergiebt sich die übereinstimmende Thatsache, dass es in erster Linie der Herzbeutel, also die Pars sternalis des Zwerchfells ist, welche nach abwärts gerückt wird. Dieselbe entspricht, wie oben gezeigt, dem primären Diaphragma Ravn's, dem medialen vorderen Boden der Parietalhöhle.

[1]) Prochaska, Adnotationes academicae. Fasc. III. Pragae 1784. p. 172. Cit. nach C. Weese, De cordis ectopia. Inaug.-Diss. Berlin 1818.

[2]) Klein, Meckel's Deutsches Archiv f. d. Physiol. III. Heft 1. S 391. Tab. VI.

[3]) Voigtel, Citirt nach J. F. Meckel, De cordis conditionibus abnormis. Hal. 1802. p. 6.

[4]) Fleischmann, De vitiis congenitis circa thoracem et abdomen. Erl. 1811. p. 2, 17, 24. Tab. I. Fig. 1.

[5]) Hertzfeld, a. a. O.

[6]) Follin, Archives générales de médecine. T. 24. 1850. p. 101.

[7]) Hecker und Buhl, Klinik der Geburtskunde. II. 1864. S. 231.

[8]) W. Otto, Seltene Beobachtungen zur Anatomie, Physiologie und Pathologie gehörig. Breslau 1816. II. Theil. S. 48. — Monstrorum sexcentorum descriptio anatomica. Vratislaviae 1841. No. 525 p. 298.. No. 521 p. 297. etc.

Nun ist die Frage, ob das Zwerchfell an der vorderen Bauchwand wirklich tiefer steht als normal, schwer zu entscheiden, da ein anderer Anhaltspunkt als der Rippenbogen nicht existirt. Leider ist auf denselben kein Verlass, da bei vielen dieser Missbildungen die Zahl der vorhandenen Rippen, die Anlage des Brustbeins vielfache Defecte aufweist. Sicher ist ja, dass der knorplige Thorax erst entsteht, wenn die Zwerchfellsanlage bereits gebildet ist. Bei den Anencephalen (No. 1—5) wo der Brustkorb meist sehr kurz ist, finde ich immer normalen Ansatz des Zwerchfells an den unteren Grenzen des knöchern-knorpligen Thoraxgerüstes.

In den anderen Fällen dagegen (No. 6, 10, 16) sehen wir bei normalem Ansatz des seitlichen Zwerchfells an den Rippenbögen den sternalen Antheil, also das Pericardium sich abwärts bis in den Bruchsack selbst erstrecken. Da nun dabei oft der Proc. xyphoideus fehlt, so könnte man sagen, dass sein Fehlen Ursache des tiefen Herabrückens wäre, dass nur ein besonders grosses Larrey'sches Dreieck vorläge, dass die schwere Leber das Pericardium herabgezogen hätte. Das ist möglich. Aber es giebt Fälle, z. B. No. 9 und 14, wo trotz gut gebildeten Brustkorbs auch das rechte seitliche Zwerchfell um $\frac{1}{2}$—1 cm unterhalb des Rippenbogens und in gleicher Höhe mit dem Sternalantheil steht. Hier kann der Zug der Leber keinen Ausfluss ausgeübt haben und ich muss eine abnorm tiefe Anlage des primären Diaphragma annehmen. Der Tiefstand des seitlichen Antheiles ist durch eine abnorm tiefe Abspaltung von der Bauchwand zu erklären. Ob bei diesen Abspaltungen, wie die Theorie lautet, die Lungenentwickelung mitspielt, scheint mir in Hinsicht auf die Fälle 3 und 7, wo trotz geringer Entwickelung der Lunge die normale Abspaltung des Pericards vor sich gegangen ist, zweifelhaft.

Auffälligerweise verlief in den beiden oben erwähnten Fällen 9 und 14 das rechte Zwerchfell normal.

Wenn der Herzbeutel tiefer steht, sich womöglich bis in den Bruchsack erstreckt, zeigt auch das Herz oft anomale Lagen, entweder völlig quer oder senkrecht, so dass die Spitze in den abdominalen Herzbeutelfortsatz hineinsieht.

Fälle von ausgedehnten Herzverlagerungen (17 und 18) waren es ja, welche den Anstoss zu dieser Untersuchung gegeben hatten. Sie verdienen noch eine kurze Erwähnung.

Ueber den ersten (17) fehlen leider alle genaueren Angaben. Das Präparat zeigt eine grosse Ausstülpung des Pericards nach der Bauchhöhle. In der Ausstülpung liegt ein grosser Theil des Herzens, oberhalb des Nabels an die vordere Bauchwand befestigt. Also auch hier ein abnormer Tiefstand der Pars sternalis. Bei dem Mangel näherer Angaben, besonders über die Lage der Leber, fühle ich mich nicht versucht, eine Erklärung zu geben.

Noch merkwürdiger ist Fall 18, dem andere Beobachtungen in der Literatur gleichen [W. Otto[1]), Sandifort[2]), Pinellus[3]), J. Haan[4])]. Hier liegt das Herz frei in der Bauchhöhle in einer von der Leber gebildeten Rinne. Es fehlt also das primäre Diaphragma, soweit es nicht von der oberen Fläche der Leber dargestellt wird. Es fehlt die normale Verbindung desselben mit den Septa transversa, aus denen ja die auch hier vorhandenen seitlichen Pericardialblätter gebildet werden. Es giebt nur zwei Möglichkeiten. Entweder hat die Verwachsung der Septa transversa mit dem primären Diaphragma nicht stattgefunden oder sie ist nachträglich wieder geschwunden bei der Abspaltung der Leber vom Zwerchfell. Die merkwürdige Anpassung der Leber an die Herzform spricht mehr für die erstere Annahme.

Endlich muss ich noch eines Befundes gedenken, der Verwachsungen der Herzspitze mit der Brust-, bezw. Bauchwand. Die oben erwähnte Arnold'sche Arbeit über angeborne Herzdivertikel bringt die genaueren Literaturangaben über die beobachteten Fälle. Arnold spricht sich, wie gesagt, im Allgemeinen für die Theorie aus, dass es sich bei solchen Strangbildungen am Herzen um amniotische Verwachsungen handle, lässt aber

[1]) W. Otto, Seltene Beobachtungen zur Anatomie, Physiologie und Pathologie gehörig. Breslau 1816. I. Theil. S. 63.

[2]) Sandifortus, Acta helvetica. Vol. VII. 1772. Obser. de foetu monstroso. p. 56.

[3]) Pinellus, Giornale di letterati d' Italia. Tomo 36. Anno 1724. p. 138.

[4]) J. Haan, De ectopia cordis casu illustrata. Inaug.-Diss. Bonn 1825.

die Möglichkeit zu, dass auch Störungen in der embryonalen Entwickelung die Ursache sein könnten. Ich habe bereits oben auseinandergesetzt, dass nach den neueren Arbeiten von His, Ravn u. A. ein Freiliegen des Herzens nicht vorkommt, die Entstehung amniotischer Verwachsungen daher schwer denkbar ist. Ich muss bekennen, dass ich aus diesen Gründen einen Theil der Strangbildungen für Reste des Mesocardium anterius halte.

Meine Ergebnisse fasse ich dahin zusammen:

1. Der fast regelmässige Befund der Leber als Inhalt der Nabelschnur- und Bauchbrüche ist nicht auf einen Vorfall der Leber in den Bruchsack, sondern auf eine abnorme Anlage derselben im Bruchsack zurückzuführen.

2. Den Beweis dafür liefert der Verlauf der Lebergefässe, welche ihre ursprüngliche embryonale Anordnung zum Theil behalten haben. So verläuft die Nabelvene meist in der linken Bruchsackwand und tritt dann direct in die Leber ein. Sämmtliche Lebervenen bilden einen gemeinsamen, direct zum Herzen ziehenden Stamm, die Vena revehens communis, in welchen die Vena cava inferior als Seitenast einmündet.

3. An Stelle der linken Nabelvene ist oft die rechte allein ausgebildet und verläuft dann in der entsprechenden entgegengesetzten Richtung.

4. Die Verbindungen der Leber mit dem Bruchsack sind nicht auf sogenannte fötale Peritonitis, sondern auf zu geringe Abspaltung zurückzuführen.

5. Die abnorme Anlage der Leber kann primär sein; ein Beweis dafür liegt nicht vor. In der überwiegenden Mehrzahl der Fälle ist sie auf die Störung in der Bauchwandanlage als primäre Ursache zurückzuführen.

6. Die bei den Nabelschnur- und Bauchbrüchen beobachtete Einziehung der Lendenwirbelsäule kann das ursächliche Moment für die übrigen Entwickelungsstörungen bilden und ist dann auf eine Persistenz der Rückenkrümmung bei Embryonen mit zwei Kiemenspalten (His) zurückzuführen.

7. Der mit abnormer Leberanlage zuweilen verbundene Tiefstand des Bodens der Herzbeutelhöhle ist nicht durch die erstere bedingt, sondern beruht auf einer anomalen Anlage des

primären Diaphragma (Ravn), mit welcher eine abnorm tiefe Abspaltung des seitlichen Zwerchfells verbunden sein kann, aber nicht muss.

8. Fälle von Ectopia cordis ventralis nuda (vorderer Zwerchfelldefect) sind auf ein Unterbleiben der Verwachsungen der Septa transversa mit dem primären Zwerchfell (Ravn) oder einen secundären Schwund desselben bei der Abspaltung der Leber vom Zwerchfell zurückzuführen.

XXII.

Beitrag zur Involution der Thymusdrüse.

Von Dr. G. Sultan,
Privatdocenten und Assistenzarzt der Kgl. chirurg. Universitäts-Klinik zu Göttingen.

(Hierzu Taf. XIII.)

Wenige Organe des menschlichen Körpers sind trotz umfangreicher und gründlicher Untersuchungen uns so fremd geblieben, wie die Thymusdrüse, deren Function uns noch heute gerade so unverständlich ist, wie ihr ebenso räthselhaftes Verschwinden. Ja sogar über die histologischen Veränderungen im Verlauf dieser Involution, zu denen die vorliegende Arbeit einen Beitrag liefern soll, hat sich bislang eine Einigung der differirenden Anschauungen nicht erzielen lassen.

Im Jahre 1890 erschien eine interessante Abhandlung Waldeyer's[1]), in der er auf Grund eines grossen Leichenmaterials nachweisen konnte, dass die Thymusdrüse bis in's späteste Alter hinein ihre äussere Form in Gestalt eines „retrosternalen oder thymischen Fettkörpers" constant beibehält, in welchem sich bei mikroskopischer Untersuchung immer noch deutliche Reste von Thymusgewebe mehr oder minder reichlich vorfinden. Hatten alle die früheren histologischen Arbeiten über die Involution schon bei jugendlichen menschlichen Thymusdrüsen Halt gemacht, so durfte man hiernach vielleicht erwarten, durch vergleichende mikroskopische Untersuchungen dieses thymischen Fettkörpers in den verschiedenen Altersstufen über die feineren histologischen Vorgänge bei der Rückbildung der Thymus näheren Aufschluss zu erlangen. Auf Anregung des Herrn Geheimrath Neumann in Königsberg i. Pr., dem ich auch an dieser Stelle meinen ergebensten Dank auszusprechen nicht unterlassen will, unterzog ich mich im dortigen pathologischen Institut

[1]) Waldeyer, W., Die Rückbildung der Thymus. Sitzungsber. der Kgl. preuss. Akad. der Wissensch. Berlin 1890. S. 433.

diesen Untersuchungen, die vor längerer Zeit bereits abgeschlossen waren und deren Publication nur aus äusseren Gründen bisher unterblieben war. Ohne Auswahl, wie das Material zufällig sich darbot, konnte ich über 20 Fälle verfügen, die sich auf folgende Altersstufen vertheilen:

2 Leichen im Alter von 20—30 Jahren
4 - - - - - 30—50 -
7 - - - - - 50—60 -
1 Leiche - - - 72 -

ausserdem 3 Kindesleichen im Alter von 2—3 Monaten und 3 menschliche Embryonen im Alter von etwa 7, 12 und 20 Wochen. Gewöhnlich wurde die ganze Thymus, bezw. der thymische Fettkörper exstirpirt und theils in Alkohol, theils in Müller'scher Flüssigkeit gehärtet; nach Zerlegung in kleinere Stücke wurden diese in Celloidin eingebettet und die Schnitte mit Hämatoxylin-Eosin oder mit Pikrocarmin gefärbt.

Bis auf einen Fall konnten in dem exstirpirten Fettgewebe stets Thymusreste nachgewiesen werden; dass der „thymische Fettkörper" sich nicht immer in der angegebenen typischen Form herausschälen liess, findet wohl dadurch seine Erklärung, dass mir fast ausschliesslich Leichen zur Verfügung standen, bei denen die vollständige Brustsection bereits gemacht war, und so liegt auch die Möglichkeit nahe, dass für die eine negativ ausgefallene Untersuchung benachbartes mediastinales Fettgewebe entnommen worden war.

Bevor ich auf die Ergebnisse meiner Untersuchungen eingehe, möchte ich kurz über die hier in Frage kommende Literatur referiren. Eingehendere histologische Beschreibungen des Involutionsvorganges der Thymus auf Grund genauer mikroskopischer Untersuchung finden wir zuerst bei Ecker[1]) und bei Friedleben[2]), während die Angaben früherer Autoren, als deren Hauptvertreter wir Astley Cooper[3]) und Simon[4]) zu betrachten haben, über

[1]) Ecker, Blutgefässdrüsen. Handwörterbuch der Physiol. von R. Wagner. Bd. IV. 1853.

[2]) Friedleben, A., Die Physiologie der Thymusdrüse in Gesundheit und Krankheit. Frankfurt a. M. Literarische Anstalt. 1858.

[3]) Astley Cooper, The anatomy of the thymus gland. London 1832.

[4]) Simon, A physiological essay of the thymus gland. London 1845.

die Afanassiew[1]) und Watney[2]) des näheren berichten, für uns nur noch historischen Werth besitzen. Ein grosser Theil der späteren Untersucher wandelt in dieser Frage vollständig in den Spuren Friedleben's und Watney's, ohne eigene neue Gesichtspunkte geltend zu machen.

Nach Ecker verwandelt sich die Thymus nach der Periode ihrer Blüthe unter Abnahme des Volumens und Gewichtes in Fett und Bindegewebe. „Der gewöhnliche Gang (der Involution) ist wohl der, dass die um die Drüsenkerne gebildeten Zellen sich mit Fett füllen, das sich entweder in Form von Körnchen oder als flüssiger Inhalt in denselben ansammelt. Die auf diese Weise gebildeten Fettzellen, welche man secundäre nennen kann, da sie erst aus Drüsenzellen hervorgehen, persistiren wohl theils als solche, theils gehen sie zu Grunde und lassen das enthaltende Fett austreten." „Die Umwandlung in Bindegewebe lässt sich namentlich in einzelnen Fällen, wo sie auf grössere Strecken ohne Fettbildung auftritt, verfolgen. Man sieht dann einzelne Läppchen und Acini, die der Form nach noch ganz deutlich sind, aber aus länglichen Kernen bestehen, welche in eine strukturlose Masse eingebettet sind und sich nur schwer von einander isoliren lassen."

Friedleben sieht die Ursache der Involution in einer Degeneration der vasomotorischen Nerven, als deren Folge Verengerungen der Arterien und dadurch immer mehr um sich greifende Ernährungsstörungen des ganzen Organs sich geltend machen. Nach ihm spielt sich der Vorgang der normalen Veränderungen und des normalen Schwundes der Thymus folgendermassen ab: „Die schon im Kindesalter vortretende Zunahme der bindegewebigen Grundlage der Thymus steigt langsam aber stetig bis zum Mannesalter. Sie kann streng genommen nur als eine Einleitung, als eine Vorbereitung zu späteren Veränderungen betrachtet werden; sie ist nicht einmal eine der Thymus ausschliesslich zukommende Erscheinung, denn sie findet sich wieder

[1]) Afanassiew, B., Weitere Untersuchungen über den Bau und die Entwickelung der Thymus und der Winterschlafdrüse der Säugethiere. Archiv für mikroskop. Anat. Bd. XIV. 1877. S. 343.

[2]) Watney, The minute Anatomy of the Thymus. Physiol. Transactions London. Vol. 173. P. III. 1883.

in allen Drüsengeweben, von der Leber, Milz, Pankreas, Speicheldrüsen bis herab zu den Lymphdrüsen. In der Thymus wird sie nur deshalb erfolgreicher, weil unmittelbar an sie die Umwandlung des Drüsengewebes sich anreiht, so dass beide sozusagen in einander aufgehen. Die eigentliche Umänderung ihres Gefässsystems, welche eine Verengerung der Arterien, Erweiterung und Varicositäten der Venen, also verlangsamten Kreislauf und trägen Stoffwechsel zur nächsten Folge hat und weiterhin zu Veränderungen der Gestalt des Organs, zur Obliteration seiner Gefässe, zu vermehrter Ausscheidung von Fett führt, diese eigentliche Umänderung beginnt von dem Augenblicke an, wo die Nerven anfangen, sich zu verändern, wo sie aufhören, Leiter centraler Erregung zu sein; dies geschieht aber gegen die Mannesjahre hin."

Nach His[1]) ist die physiologische Form der Involution „die allmähliche Verödung oder besser Verdrängung des Drüsengewebes durch eine auf der Oberfläche der Acini und in den Scheidewänden zwischen ihnen auftretende Fettablagerung".

Eine sehr eingehende Schilderung des Involutionsvorganges liefert Watney (l. c.): den ersten Anfang, den er bereits in das fötale Leben verlegt, sieht er in dem Auftreten von epitheloiden und „Granular"-Zellen, während sich später eine Verdickung des reticulären Netzwerkes der Rinde entwickelt, dessen Züge ebenso breit oder noch breiter als die Maschen werden; zu derselben Zeit verbreitere sich die Adventitia der Gefässe und unter allmählicher Zunahme dieser Veränderungen seien schliesslich die Lymphkörperchen in ein neues Gewebe eingeschlossen, in dem sich dann auch Fibrillen bilden. Ein weiterer wichtiger Factor bei der Involution sei ferner die Zunahme des Bindegewebes zwischen den Follikeln; hier finde eine Ablagerung von sogenannten Plasmazellen statt, deren jede um den ovalen Kern eine beträchtliche Zone Protoplasma besitze. Dies Protoplasma enthalte Granula, die in mancher Beziehung Hämoglobinkörnchen[2]) ähneln. Durch dieses Wachsthum des interfolliculären

[1]) His, Beiträge zur Kenntniss der zum Lymphsystem gehörigen Drüsen. Zeitschr. f. wissensch. Zoologie von v. Siebold und Kölliker. Bd. X. Leipzig 1860. S. 333.

[2]) Wahrscheinlich, wie auch Schaffer hervorhebt, eine Verwechselung mit eosinophilen Granulationen.

Gewebes und Fettes werde die Involution offenbar unterstützt und der Follikel gleichsam zusammengedrückt. So nehme die Drüse stetig an Umfang ab, obgleich die Blutgefässe sich vermehren und werde in Bindegewebe, bei den Säugern schliesslich in Fettgewebe verwandelt.

Waldeyer (a. a. O.) unterscheidet 3 Entwickelungsstadien und spricht von einer epithelialen, lymphoiden und verfetteten Thymus. Was die Art der Fettumbildung anlangt, so schliesst er sich den Ansichten von Friedleben, His und Watney an.

Einen grundsätzlich anderen Standpunkt nimmt Afanassiew (a. a. O.)[1]) ein, über dessen Ausführungen ich etwas eingehender berichten muss. Ausgehend davon, dass die concentrischen oder Hassal'schen Körperchen durch Endothelwucherung — besonders venöser Gefässe und Capillaren — entstünden, glaubt er, wie vor ihm schon Cornil und Ranvier[2]), „dass die Gefässe und die in ihnen sich entwickelnden concentrischen Körper als Ausgangspunkt für alle weiteren extrauterinen Veränderungen der Thymus anzusehen sind". ... „An einigen Stellen, besonders an den Capillaren, kommt ein vollständiger Verschluss durch die endothelialen Pfröpfe zu Stande. In diesem Stadium infiltrirt sich das neben den Gefässen und der Adventitia liegende Gewebe mit rothen und weissen Blutkörperchen und als Folge dieser Infiltration kommt in einer späteren Periode eine Vermehrung des Bindegewebes in der Richtung der Gefässe und eine Verdickung der Adventitia der venösen Stränge zu Stande." „Bei längerer Existenz der concentrischen Körper verfallen die endothelialen Elemente einer regressiven Metamorphose. Zuerst werden die Plättchen homogen, die Kerne bekommen ein granulirtes Aussehen, dann verschwinden letztere gänzlich, sehr oft an ihrer Stelle Lücken in den Plättchen hinterlassend, so dass man physalidenartige Gebilde bekommt. Zuletzt schmelzen diese kernlosen Plättchen des Endothels zusammen und stellen eine homogene Masse ohne jede Spur von Contouren der einzelnen Zellen dar." „Nachdem die concentrischen Körper einer solchen regressiven Metamorphose unterworfen waren, schrumpfen sie

[1]) Afanassiew, B., Ueber die concentrischen Körper der Thymus. Archiv für mikr. Anat. Bd. XIV. 1877. S. 1.

[2]) Cornil et Ranvier, Manuel d'histologie patholog. Paris 1869. p. 135.

allmählich ein und werden von dem wuchernden Bindegewebe verdrängt. Dieses Verschwinden der concentrischen Körper erklärt vollständig den Umstand, dass in den letzten Stadien der Involution der Thymusdrüse die Anzahl derselben geringer ist, und dass hauptsächlich Bindegewebe und Fett prävaliren." „Der Untergang der Gefässe und der interstitielle Prozess sind die Hauptmomente, die die Involution der Drüse verursachen; die concentrischen Körper aber repräsentiren, wie wir oben gesagt, nur den Ausdruck der Ursache, durch deren Vermittelung die Verödung der Gefässe zu Stande kommt." „Der Untergang der Thymusgefässe und die Veränderungen der Intima derselben bringen ausser der Bildung der concentrischen Körper Störungen in der Blutcirculation zu Stande, die sich durch das Auswandern einer grossen Zahl weisser und rother Blutkörperchen manifestiren. Das Auftreten dieser Elemente in dem Gewebe der Thymusdrüse führt wiederum eine andere Reihe von Veränderungen nach sich, die hauptsächlich eine Wucherung des Bindegewebes und eine Bildung von Pigment zur Folge haben. Die Intensität beider Prozesse ist eine verschiedene; so prävalirt bei einigen Thieren die Bindegewebswucherung, bei anderen die Pigmentbildung." „Die Wucherung des Bindegewebes fängt in der Nachbarschaft der Gefässe an, und verbreitet sich nachher über alle Theile des Follikels; die fest neben einander eingelagerten drüsigen Elemente der Follikel werden durch das neugebildete Bindegewebe aus einander gedrängt und zusammengepresst, in Folge dessen verkleinern sie sich, und nehmen eine unregelmässige Form an; noch später tritt in den drüsigen Elementen eine Fettkörnchenbildung auf, und sie zerfallen. Im Verhältniss zum Untergang der Lymphelemente wird die Quantität des Bindegewebes immer grösser und an vielen Stellen, besonders an der Peripherie der Follikel nimmt es den Charakter des Fettgewebes an." „Die Bildung der concentrischen Körper geht, wie wir oben gesehen haben, diesem Prozesse voran; sobald aber die Bindegewebswucherung eine bedeutende Grösse erreicht hat, gehen die concentrischen Körper unter dem Einfluss verschiedener regressiver Metamorphosen ihrer Elemente zu Grunde und die Entwickelung von neuen Körpern in den verödeten Follikeln findet nicht mehr statt."

So verlockend diese Vorstellung der Involution auch ist, so sind doch wichtige Bedenken dagegen erhoben worden und besonders Stieda[1]) war es, der die Deutung der concentrischen Körper als aus obliterirten Gefässen hervorgegangene Gebilde auf's Entschiedenste zurückwies und somit auch den von Afanassiew angenommenen Einfluss auf die ganze Involution leugnete. Er hält vielmehr die concentrischen Körper mit His[2]) für Reste der ursprünglichen Epithelanlage der embryonalen Thymus und sieht in der Thatsache, dass die genannten Körper sich bereits bei Embryonen finden, einen Beweis gegen die Deutung derselben als obliterirte Gefässe. Des weiteren konnte Stieda, entgegen der Annahme Afanassiew's, niemals an Injectionspräparaten einen Zusammenhang zwischen den concentrischen Körpern und den injicirten Gefässen sehen und betont schliesslich, dass neben den aus Zellaggregaten bestehenden geschichteten Körpern auch noch vereinzelte Zellen derselben Beschaffenheit im Thymusgewebe vorkommen, deren Abstammung von Gefässendothelien vollends unerklärlich sei.

Amann's[3]) Untersuchungen betreffen hauptsächlich Studien über die Natur der concentrischen Körper, deren Abstammung er vom Bindegewebe herleitet und über das von einigen Autoren angenommene Vorhandensein eines Centralkanals.

Unter den in der neueren Zeit erschienenen Arbeiten finden wir für die uns interessirenden Fragen weder bei Trisethau[4]), noch bei Hennig[5]) — die überdies von Schaffer[6]) scharf kritisirt werden — einen Beitrag. Schaffer[7]) selbst erwähnt

[1]) Stieda, L., Untersuchungen über die Entwickelung der Gland. thymus, Gl. thyreoidea und Gl. carotica. Leipzig 1881.

[2]) His, Menschliche Embryonen. I. S. 56. Leipzig 1880.

[3]) Amann, A., Beiträge zur Anatomie der Thymusdrüse. Diss. Zürich 1882.

[4]) Trisethau, W., Die Thymusdrüse in normaler und pathologischer Beziehung. Diss. Halle 1893.

[5]) Hennig, C., Die Krankheiten der Thymusdrüse. Gerhardt's Handbuch der Kinderkrankheiten. Tübingen 1893.

[6]) Schaffer, J., Kritische Bemerkungen über einige neuere Thymusarbeiten. 1894. Internationale Monatsschr. f. Anat. u. Physiol. Bd. XI.

[7]) Schaffer, J., Ueber den feineren Bau der Thymus und deren Beziehungen zur Blutbildung. (Vorläufige Mittheilung.) Sitzungsber. der

nur kurz, dass er in dem Waldeyer'schen thymischen Fettkörper stets Thymusreste hat nachweisen können und kündigt eine genaue Analyse der zelligen Elemente der Thymus für eine spätere Mittheilung an, die bisher jedoch nicht erschienen ist[1]). Im Uebrigen kann ich auf das zusammenfassende Referat von Hermann und Tourneux[2]) verweisen.

Meine eigenen Untersuchungen beginnen mit Thymusdrüsenresten vom 20. Lebensjahr an und setzen somit da ein, wo die bisherigen Forschungen aufgehört haben.

So fand ich bei einem 21jährigen, im epileptischen Anfall gestorbenen Soldaten (Fall I) eine in Form und Aussehen noch wohlerhaltene Thymusdrüse, die mikroskopisch nur wenig regressive Veränderungen aufweist. Die einzelnen Läppchen sind durch spärliche Fettgewebszüge von einander getrennt, die sich zuweilen auch in die Läppchen selbst hinein fortsetzen. Concentrische Körper sind in grosser Menge vorhanden, doch haben sie zumeist ihre ursprüngliche Struktur verloren und stellen rundliche, in ihrer Grösse sehr variirende Haufen von kernlosen Schollen und Schüppchen dar, während in nur geringer Anzahl noch wohlerhaltene, kernreiche Schichtungskörperchen sichtbar sind. Solche Schollen und Schüppchen findet man nicht selten auch vereinzelt innerhalb des lymphoiden Gewebes. Die grösseren, schollig zerfallenen Körper sind stellenweise von Wanderzellen durchsetzt, andere wieder zeigen beginnende Verkalkung, wie sie von Amann (a. a. O.) beschrieben worden ist. Auffallend an diesen Präparaten ist, dass einzelne Hassal'sche Körperchen von lymphoidem Gewebe in unregelmässiger Weise durchwachsen sind, welches die dann stets auch zerfallenen Zellelemente derselben nach allen Seiten aus einander gedrängt hat; an einigen auf einander folgenden Präparaten sieht man sehr schön, wie Züge lymphoider Zellen mitten durch ein grösseres, ovales, in Zerfall begriffenes Hassal'sches Körperchen hindurchgewachsen sind und es in zwei Hälften getrennt haben[3]). Veränderungen an den Gefässen sind nicht zu constatiren.

Kais. Akad. der Wissensch. in Wien. Mathem.-physik. Klasse. Bd. CII. Abth. III. 1893. S. 336.

[1]) Auch in einem anderen Bericht werden die uns interessirenden Punkte nicht berührt: Schaffer, J., Ueber die Thymusanlage bei Petromyzon Planeri. Zweite vorläufige Mittheilung über den feineren Bau der Thymus. Sitzungsber. der Kais. Akad. der Wissensch. Math.-naturw. Klasse. 1894. Abth. III.

[2]) Hermann, G., et Tourneux, F., Thymus anatomie, histologie, developpement, physiologie. Dictionnaire encyclopédique des sciences medicales. Paris. Serie III. T. XVII.

[3]) Dies Verhalten wird man als einen weiteren Beweis gegen die von Afanassiew den concentrischen Körpern zugewiesene Entstehungs-

Ein von diesem wesentlich verschiedenes Bild bietet bereits der Fall II, eine 27jährige Frau betreffend, die an Verblutung gestorben ist. Hier findet man mitten in dem retrosternalen Fettgewebe zerstreut kleine und grössere Gruppen von Thymusparenchym, welches noch alle seine Characteristica erhalten hat. Es trennt sich noch deutlich die Rinden- von der Marksubstanz und neben wohlerhaltenen concentrischen Körpern finden sich schollig zerfallene und zahlreiche vollständig verkalkte. Rings herum um die Thymusnester sieht man eine Anhäufung von etwas grösseren, mit blasigen, chromatinärmeren, ovoiden Kernen versehenen Zellen, welche besonders die kleinen im Fettgewebe liegenden Thymusreste kranzförmig umschliessen und zu erdrücken scheinen (Fig. 1). In dünnen Schnitten kann man an einer Reihe von kleinen Gefässen und Capillaren dieser umgebenden Zellschicht eine deutliche Endothelwucherung wahrnehmen, die zuweilen zum vollständigen Verschluss derselben geführt und anscheinend die Hauptmasse der peripherischen Zellzone geliefert hat (Fig. 2). Ob daneben auch, wie es mir wahrscheinlich ist, eine peritheliale Zellwucherung stattfindet, habe ich an diesen Präparaten mit Sicherheit nicht feststellen können.

Die Thymusreste eines 34jährigen, an Miliartuberculose gestorbenen Mannes (Fall III) haben nur noch wenig Aehnlichkeit mit dem Bau der Drüse. Es finden sich zwar zahlreiche, der Hauptsache nach aus lymphoiden Zellen zusammengesetzte, grössere und kleinere Parenchymgruppen zerstreut im Fettgewebe, dieselben zeigen aber keine Andeutung einer Thymusstruktur mehr, denten eine Sonderung in Mark und Rinde nicht einmal an und lassen eigentlich nur durch die relativ zahlreichen concentrischen Körper, die auch hier häufig verkalkt sind, ihren Ursprung erkennen. Diese Nester setzen sich aus kleinen, runden, intensiv tingirten, einkernigen, mit schmalem, kaum sichtbarem Protoplasmasaum umgebenen Zellen und solchen mit länglichen, spindelförmigen, ebenfalls stark gefärbten Kernen zusammen und zwar sieht man nicht selten, dass die letzteren Züge und Stränge bilden, welche sich scharf gegen das übrige Gewebe abgrenzen. Innerhalb einiger dieser Zellgruppen nimmt man rundliche Gebilde wahr, die man auf den ersten Blick für Querschnitte eines Drüsenschlauchs zu halten geneigt sein könnte. Sie stellen einen aussen anscheinend von einem Endothelsaum umgrenzten Ring von dicht radiär gestellten, dunkel gefärbten Kernen dar, der im Centrum ein deutliches Lumen aufweist. An zahlreichen Uebergangsformen erkennt man jedoch, dass es sich auch hier um kleine Gefässe mit starker endothelialer Wucherung handelt, wie überhaupt die erwähnten Züge und Stränge spindelförmiger Zellen nur den die Thymusnester überaus zahlreich durchziehenden und häufig dicht bei einander liegenden Gefässchen ent-

weise betrachten müssen; denn wenn im Beginn der Involution, wie in diesem Fall, die concentrischen Körper bereits zerfallen und überdies von lymphoidem Gewebe direct durchwachsen sind, so dürfte auch aus diesem Grunde die ihnen für die Involution zugeschriebene Rolle fragwürdig erscheinen.

sprechen. Die Peripherie der in das Fettgewebe eingelagerten kleinen Zellgruppen wird ganz ähnlich, wie in Fall II, von einer Zone grösserer, mit blassen, ovalen Kernen ausgestatteten Zellen gebildet, die sich aber nicht so scharf, wie in jenem Fall abgrenzen. Hier haben ausserdem die peripherischen Zellen durch Aufnahme kleiner Fetttropfen das Bild bereits verändert, und das so entstandene jugendliche Fettgewebe besteht aus dicht bei einander liegenden, grossen, rundlichen Zellen mit einem oder zwei hell gefärbten Kernen, die sich meist bogenförmig einem kleinen, von Protoplasma umschlossenen Fetttropfen anschmiegen. Der Raum zwischen diesen jugendlichen Fettzellen wird von einem dünnen und zarten, fibrillären Bindegewebe gebildet. An den grösseren Gefässen, besonders den Arterien, ist die Media in ausgedehntem Maasse verkalkt, häufig in sehr zierlicher Weise in Form der halskrausenähnlichen Faltung der elastischen Intima, die an diesen Stellen denn auch mit in den Bereich der Verkalkung gezogen ist.

In dem thymischen Fettkörper einer 40jährigen, an allgemeiner Carcinomatose gestorbenen Person (Fall IV) finden sich zahlreiche Zellnester, die der Hauptsache nach aus spindligen Zellen mit intensiv gefärbten Kernen wie in Fall III bestehen. Viele dieser Gruppen bestehen fast ausschliesslich aus dicht bei einander liegenden Gefässchen. Lymphoide Zellen sind nur spärlich noch vorhanden, meist vereinzelt zwischen die erwähnten Gewebszüge verstreut und nur an ganz wenig Stellen bilden sie noch kleine Gruppen und beherbergen hie und da ein zerfallenes concentrisches Körperchen. Im Uebrigen verhalten sich sowohl das umgebende Fettgewebe, wie besonders einzelne Gruppen spindelförmiger Zellen ganz wie im vorigen Fall, und nehmen auch hier durch Bildung scharf abgegrenzter, zuweilen noch mit einem Lumen versehener, drüsenschlauchähnlicher Formen einen vollkommen epitheloiden Charakter an. In einem Präparat sieht man mitten im lymphoiden Gewebe liegend und sich dort scharf abgrenzend eine rundliche, von dichtgestellten, radiär angeordneten, länglichen Kernen umsäumte Gruppe solcher epitheloiden Zellen, in die hinein ein aus den gleichen Zellen bestehender, schmaler Strang — oder zusammengefaltetes Rohr — führt (Fig. 3).

Bei einem 44 Jahre alten Menschen (Fall V) enthält der thymische Fettkörper nur wenige und kleine Reste zellreichen Gewebes mit ganz vereinzelten, gut erhaltenen Hassal'schen Körperchen. Die fast ausschliesslich aus spindelförmigen Zellen zusammengesetzten Nester zeigen eben so wenig, wie das sie umgebende Fettgewebe etwas Besonderes; nur an einer Stelle sieht man auch hier wieder einen sich scharf abhebenden, aus grossen epitheloiden Zellen gebildeten Zellhaufen, ohne dass ein Zusammenhang mit den Gefässen erkennbar wäre.

Die Rückbildung in einem anderen Fall (VI), der auch einen 44jährigen, an Blasentumor gestorbenen Mann betrifft, ist hier noch nicht bis zum vollständigen Schwund des lymphoiden Gewebes gediehen, welches, wie in den anderen Fällen, in kleinen, unregelmässig gestalteten Gruppen das Fettgewebe durchsetzt. Doch lässt sich an ganz dünnen Schnitten eine sehr starke endotheliale Wucherung der kleinen Venen und Capillaren inmitten der

Thymusnester mit aller Deutlichkeit constatiren, wie die zahlreichen, theilweise fast ganz verschlossenen Lumina im Quer- und Längsschnitt in der diesem Fall entnommenen Abbildung (Fig. 4) es sehr schön zeigen. Im Gegensatz zu Fall II, III und IV, wo diese Endothelproliferation und der damit in Zusammenhang stehende Ersatz des Thymusgewebes durch epitheloide und Spindelzellen hauptsächlich in der Peripherie der Nester vor sich geht, sehen wir hier die gleichen Vorgänge im Innern sich abspielen; auch in diesen Präparaten fehlen nicht jene schon im Fall IV und V beschriebenen und nun typisch wiederkehrenden, sich scharf abgrenzenden Häufchen grosser, mit blass gefärbten, ovalen Kernen versehenen, epitheloiden Zellen, die mit den ursprünglichen Zellelementen der Thymusdrüse nichts mehr gemein haben (Fig. 5). Die nur spärlich vorhandenen concentrischen Körperchen sind meist zerfallen.

Auch in Fall VII, einem 50jährigen, an Arteriosklerose gestorbenen Menschen entnommen, begegnen wir wieder, wie bei dem zuletzt beschriebenen, innerhalb kleiner, vereinzelt im Fettgewebe liegender Zellgruppen, die zu einem guten Theil noch aus lymphoiden Zellen bestehen, relativ häufig jenen rundlichen, aus grossen ephitheloiden Zellen zusammengesetzten, scharf umschriebenen Zellcomplexen, während ein Zusammenhang mit Gefässen nicht mit Sicherheit festgestellt werden kann. Sehr auffallend und nicht ohne weiteres zu erklären ist ein Gebilde, welches sich an zwei Stellen ein und desselben Präparates dieses Falles vorfindet und einen aus einer einfachen Zelllage gebildeten Ring darstellt, der sich von dem ihn umschliessenden Fettgewebe abgelöst hat und mit klumpigen, colloiden Massen erfüllt ist (Fig. 6). Ob das wahrscheinlich als Querschnitt eines cylindrischen Rohres aufzufassende Gebilde in loco entstanden, oder ob es als ein Rest der embryonalen, epithelialen Anlage aufzufassen ist, oder ob man es für den versprengten Keim eines drüsigen Organs — vielleicht Schilddrüse? — halten muss, wage ich nicht zu entscheiden.

Bei der Beschreibung der übrigen noch von mir untersuchten Fälle werde ich mich kurz fassen können, da sich die Befunde mit denen der zuletzt beschriebenen grossentheils decken. Besonders markant und deutlich sind die in den späteren Stadien der Involution fast nie zu vermissenden epitheloiden Zellgruppen in Fall VIII — 51jähriger, an Cardiacarcinom gestorbener Mann, wo stellenweise, wie Fig. 7 zeigt, der grösste Theil des spärlichen, lymphoiden Gewebes durch dieselben ersetzt ist. An anderen Stellen, da wo die gruppenförmige Abgrenzung epitheloider Zellen nicht so scharf hervortritt, finden wir nur noch unregelmässig zackige Zellzüge, die hauptsächlich aus dichtgestellten Spindelzellen sich zusammensetzen. In Fall III und IV sahen wir, wie die peripherisch gelagerten epitheloiden Zellen sich in Fettzellen verwandelten; hier können wir den gleichen Vorgang im Centrum eines der beschriebenen epitheloiden Zellhaufen wahrnehmen, genau, wie es auch in dem unten zu erwähnenden Fall X geschildert und abgebildet ist. Hassal'sche Körperchen sind in nur geringer Zahl und meist verkalkt vorhanden.

Fall IX — 60jährige, an Vitium cordis gestorbene Frau — zeigt kleine lymphoide Zellnester mit zerfallenen und verkalkten concentrischen Körpern, deren Peripherie, analog dem Fall II, von einer breiten Zone grösserer, mit hell gefärbten, blasigen Kernen versehenen Zellen gebildet wird. An den Uebergangsstellen der centralen zur peripherischen Zellzone sieht man mehrfach jene wiederholt beschriebenen epitheloiden Zellhaufen.

Fall X — 60jähriger, an croupöser Pneumonie gestorbener Mann — zeigt die gleichen Gebilde; das eine derselben, welches an einem Theil seiner Peripherie von hohen, radiär gestellten Kernen pallisadenartig umsäumt ist, hat sich im Centrum in Fettgewebe verwandelt, ringförmig, wie die Abbildung Fig. 8 zeigt, etwa 4—5 Fettzellen umschliessend (vergl. Fall VIII). Daneben liegt ein kleiner, compacter, epitheloider Zellhaufen. Die Hassalschen Körperchen sind theilweise wohlerhalten, meist zerfallen und verkalkt.

Fall XI — über 60 Jahre alte, an Vitium cordis gestorbene Frau — bietet ein ähnliches Bild, wie die vorhergegangenen: sehr kernreiches Spindelzellengewebe, in kleinen, unregelmässig gestalteten Gruppen zerstreut innerhalb des Fettgewebes liegend, hie und da ein vereinzeltes, concentrisches, schollig zerfallenes Körperchen, kleine epitheloide Zellgruppen mehrfach an der Peripherie der einzelnen Thymusnester.

In zwei Fällen (XII, 54 Jahre und XIII, 72 Jahre) fanden sich zwar deutliche, mit verkalkten concentrischen Körpern versehene Thymusreste, vermisst wurden jedoch sowohl Epitheloidzellenhaufen als auch Veränderungen an den Gefässen.

In einem in der Einleitung bereits erwähnten Fall (XIV) wurden gar keine Thymusreste gefunden, doch kann ich, wie gesagt, nicht mit Bestimmtheit behaupten, ob die entnommenen Fettgewebsstücke genau dem retrosternalen Fettkörper entsprachen.

Von den Untersuchungen mehrerer Kinder im ersten Lebensjahre und einiger menschlicher Embryonen, die mir im Alter von ungefähr 7, 12 und 20 Wochen zur Verfügung standen, mag erwähnt werden, dass sich bei dem 7 Wochen alten Fötus, von dessen Halsgegend ich Serienschnitte angefertigt hatte, hinter dem Manubrium sterni zwei, die Thymusanlage darstellende parallele, grosszellige Gewebszüge ohne concentrische Körper finden, die in ihrem ganzen Verlauf nicht mit einander anastomosiren und deren jeder nach oben zu drüsenschlauchförmig endet. Solch' einen Drüsenschlauch, der aus einer einschichtigen Lage hoher Cylinderzellen mit basal gestellten Kernen umgrenzt ist (Fig. 9), fand ich auffallender Weise in der wohlentwickelten Thymus eines 9 Wochen alten, mit congenitaler Lues behafteten Kindes. Der epitheliale Schlauch, der auf einer Reihe von auf einander folgenden Schnitten im Querschnitt getroffen ist und

schliesslich blind endet, liegt in dem die einzelnen Thymusläppchen trennenden interstitiellen Bindegewebe, rings umschlossen von Thymussubstanz. Wahrscheinlich stellt dieser Gang einen Rest der ursprünglichen drüsigen Anlage dar, wie es vielleicht auch für das in Fall VII beschriebene und in Fig. 6 wiedergegebene Gebilde zutrifft.

Ein anderer Nebenbefund betrifft das Vorkommen eosinophiler Zellen in jugendlichen Thymusdrüsen, wie ich es besonders zahlreich in der Peripherie der Acini bei einem zweimonatlichen Kind und einem 5 Monate alten Embryo constatiren konnte. Schaffer[1]) hatte auf die Anwesenheit dieser Zellen in einer kurzen Mittheilung bereits hingewiesen.

Ueberblicken wir nun kurz die hier gewonnenen Befunde, so können wir zuerst bestätigen, dass sich bis in's hohe Alter stets in dem an Stelle der Thymus liegenden Fettgewebe Thymusreste mikroskopisch nachweisen lassen. In diesen Thymusresten bilden sich im Verlauf der Involution ganz bestimmte und wohlcharakterisirte Veränderungen aus, die darin bestehen, dass das Thymusgewebe seine ursprüngliche Struktur vollständig verliert und durch unregelmässige Gruppen von aus lymphoiden und Spindelzellen zusammengesetztem Gewebe ersetzt wird. Diese Umwandlung wird durch die Bildung epitheloider, zum Theil einer Endothelwucherung entstammenden Zellen bewirkt, welche sich bei älteren Leuten in beinahe allen Fällen theils zu drüsenschlauchförmigen, theils zu compacten, scharf von der Umgebung abgegrenzten Zellhaufen in typischer Weise gruppiren. In diesem Stadium sind die concentrischen Körper fast immer zu strukturlosen Schollen zerfallen, häufig verkalkt. Besonders betonen möchte ich, dass nirgend ein Zusammenhang derselben, weder mit den epitheloiden Zellhaufen, noch mit Gefässen im Sinne Afanassiew's hat festgestellt werden können.

Die ursprüngliche Anlage der Thymus, welche Kölliker[2]) sowohl wie Stieda (a. a. O.) als einen epithelialen Kanal schildern, soll nach ersterem zwischen dem 20. und 23. Tage ihren epithelialen Charakter verlieren, während er nach Stieda bei

[1]) Schaffer, J., Ueber das Vorkommen eosinophiler Zellen in der menschlichen Thymus. Centralbl. f. d. med. Wiss. 1891. S. 401 und 417.

[2]) Kölliker, Entwickelungsgeschichte des Menschen. Leipzig 1879.

Embryonen von 50—60 mm Länge verschwindet. In unserem einen Fall wurde ein Rest dieser embryonalen Anlage in Gestalt eines mit hohem Cylinderepithel ausgekleideten Schlauchs noch bei einem 9 Wochen alten Kinde gefunden. Möglicherweise hat sich solch' ein Rest bis in's 50. Lebensjahr hinein noch erhalten (Fall VII).

Der ganze Vorgang der Involution dürfte sich nach alledem etwa folgendermaassen gestalten:

Relativ frühzeitig treten sowohl in der Peripherie, wie im Centrum der Acini epitheloide Zellen auf, welche einer Wucherung des Endothels kleiner Gefässe und Capillaren einerseits, des adventitiellen Gewebes (Watney l. c.) andererseits entspringen. Während diese Zellen an die Stelle der Thymuszellen treten, findet gleichzeitig durch Fettaufnahme in das Protoplasma sowohl von der Peripherie, wie vom Centrum her eine directe Umwandlung der epitheloiden in Fettzellen statt. In den späten Stadien der Involution werden schliesslich die lymphoiden Zellen ganz durch Spindelzellen verdrängt und es bilden sich in überaus markanter Weise epitheloide Zellgruppen, welche zuweilen das ganze Bild beherrschen und ihm ein drüsenähnliches Aussehen verleihen. Hiernach stellt also das letzte der drei von Waldeyer (a. a. O.) unterschiedenen Entwicklungsstadien, die er als epitheliale, lymphoide und verfettete Thymus bezeichnet, keine einheitliche Gruppe dar, denn von den ursprünglich die verfettete Thymus durchsetzenden lymphoiden Zellresten sind die im weiteren Verlauf epitheloid umgewandelten Thymusreste zu sondern, welche damit die Reihe der Involutionsvorgänge beschliessen.

Erklärung der Abbildungen.

Tafel XIII.

Fig. 1. Kleine, innerhalb des thymischen Fettkörpers gelegene Gruppe lymphoider Zellen, die rings von einer Zone grösserer, mit blass gefärbten Kernen versehener Zellen eingeschlossen werden. Schwache Vergrösserung.

Fig. 2. Ein der Fig. 1 analoges Bild mit Endothelwucherung in der peripherischen Zone. a durch Endothelwucherung verschlossenes Gefäss. Starke Vergrösserung.

Fig. 3. Inmitten lymphoider Zellen liegt ein scharf abgegrenzter epitheloider Zellhaufen, in den ein aus den gleichen Zellen gebildeter Strang mündet. Schwache Vergrösserung.

Fig. 4. An fast sämmtlichen, innerhalb der lymphoiden Zellgruppe liegenden Capillaren und kleinsten Venen ist eine theilweise sehr erhebliche Endothelwucherung bemerkbar. Starke Vergrösserung.

Fig. 5. a scharf abgegrenzter Epitheloidzellenhaufen. b concentrisches Körperchen. Schwache Vergrösserung.

Fig. 6. Drüsenschlauchähnliches Gebilde, in dessen Centrum colloide Massen liegen. Starke Vergrösserung.

Fig. 7. Mehrere circumscripte Epitheloidzellengruppen innerhalb des nur noch spärlichen lymphoiden Gewebes. Schwache Vergrösserung.

Fig. 8. Zwei Epitheloidzellengruppen; die grössere zeigt im Centrum eine Umwandlung in Fettgewebe. Starke Vergrösserung.

Fig. 9. Restirender Epithelschlauch der embryonalen Thymusanlage. Starke Vergrösserung.

XXIII.

Ueber Ammoniakausscheidung.

Vorläufige Mittheilung und Erwiderung an Herrn Hallervorden.

Von Th. Rumpf in Hamburg.

Hallervorden hat in dem 3. Heft des 143. Bandes dieses Archivs eine Arbeit von mir über Ammoniakausscheidung zum Gegenstand einer Erörterung gemacht und dabei einige Irrthümer als der Aufklärung bedürftig bezeichnet.

Er geht dabei von dem Gedanken aus, dass ich die Säuren, an welche das NH_3 gebunden ist, völlig ausser Acht gelassen habe und citirt demgegenüber eigene frühere Resultate, durch welche er die Frage der NH_3-Ausscheidung für ziemlich erledigt hält.

Die Ergebnisse von Hallervorden waren mir keineswegs unbekannt, und sind auch grösstentheils von mir citirt worden. Ich halte aber Hallervorden's Auffassung in dem allgemeinen Sinne, dass das NH_3 die Function der Säureneutralisation im Körper zu üben hat, für falsch.

In meiner ersten, in diesem Archiv erschienenen Arbeit habe ich mich absichtlich recht zurückhaltend bezüglich der gleichzeitigen Säureausscheidung ausgedrückt. Der Grund lag keineswegs in den fehlenden Säurebestimmungen, sondern in der Thatsache, dass meine Resultate sich mit den Anschauungen der früheren Autoren nicht deckten.

Was mir bei meinen mehrjährigen Untersuchungen vor Allem auffiel, war der Umstand, dass die Ausscheidung des NH_3 und die der Schwefelsäure und Phosphorsäure nicht parallel ging; an dem einen Tage erreichte die Ausscheidung beider Säuren häufig den Höhepunkt, während an demselben Tage wenig NH_3 ausgeschieden wurde; an einem anderen Tage war die NH_3-Ausscheidung sehr hoch und diejenige der Phosphorsäure und Schwefelsäure sehr gering. Auch die Chlorausscheidung kann z. B. für die Pneumonie kaum in Betracht kommen.

Diese Befunde mussten den Gedanken nahe legen, dass die Verhältnisse viel complicirter sind, als Hallervorden annahm. — Dass anorganische Säuren zu einer Vermehrung der NH_3-Ausscheidung führen, wie es Hallervorden zuerst für die Salzsäure nachgewiesen hat, konnte auch nach meinen Versuchen mit Phosphorsäure und Schwefelsäure nicht zweifelhaft sein. Aber auch hier fand sich die überraschende Thatsache einer Incongruenz der Ausscheidung beider.

So erhielt ein in Stickstoffgleichgewicht befindlicher 41jähriger Mann zuerst im Laufe von 3½ Tagen 1,8112 P_2O_5.

Diese erfordern zur Bildung von saurem phosphorsauren Ammonium 0,867 NH_3. Durch diese Phosphorsäureeinfuhr erfolgte nun eine Mehrausscheidung von Ammoniak, welche in 7 Tagen nur 0,1 im Harn betrug, also der erwarteten Menge nicht entsprach. Aber die gleichzeitige Bestimmung der Phosphorsäure vor und während dieser Zeit ergab, dass in 5 Tagen 2,80 = 154 pCt. der Einfuhr wieder ausgeschieden wurden. Bei einem zweiten Versuch, in welchem die gleiche Menge Phosphorsäure in kaum zwei Tagen gegeben wurde, betrug die Vermehrung der NH_3 - Ausscheidung 2,42 g, während nur 1,29 P_2O_5 = 71 pCt. der Einfuhr wieder im Harn erschienen. Es ist also hier weit mehr NH_3 ausgeschieden, als der eingeführten P_2O_5 entsprach, während von letzterer ein beträchtlicher Theil im Körper verblieben ist.

Weiterhin habe ich Einfuhr und Ausscheidung verschiedener Ammoniumsalze bei Hunden und Menschen, sowohl mit Bezug auf das Ammoniak, als auf die zugehörige Säure, mit meinem Assistenten Herrn Dr. Kleine einer eingehenden Untersuchung unterworfen. Ueber die erhaltenen Befunde habe ich auf dem Congress für innere Medicin in Wiesbaden Mittheilung gemacht; für die Leser dieses Archivs und Herrn Hollervorden gestatte ich mir einen kurzen Auszug hier mitzutheilen. Es erscheint mir das auch aus dem Grunde zweckmässig zu sein, weil die ausführliche Publication bis zur Erledigung einiger weiteren Fragen noch längere Zeit ausstehen dürfte.

Der erste Versuch wurde an einem 41jährigen Manne ausgeführt, bei welchem die Bestimmungen des N, des NH_3, des P_2O_5 und theilweise der gesammten SO_3 über 68 Tage mit dazwischenliegenden Versuchstagen ausgedehnt wurden.

Es ergiebt sich aus diesen Versuchen, dass von dem

ameisensauren	NH_3	1,76 pCt.
essigsauren	-	5,07 -
phosphorsauren	-	29,98 -
sshwefelsauren	-	35,86 -
salzsauren	-	43,25 -

des Ammoniakcomponenten durch den Harn zur Ausscheidung gelangten.

Dieser Ausscheidung des Ammoniakcomponenten gegenüber ergiebt die Untersuchung der Säurecomponenten, dass von der eingeführten Phosphorsäure 70,43, von der eingeführten Schwefelsäure 56,39 pCt. im Harn wieder ausgeschieden sind. Es ist also in beiden Fällen weit weniger vom Ammoniakcomponenten zur Ausscheidung gekommen, als vom Säurecomponenten.

Bei dem Vergleich der Ausscheidungstage ergiebt sich aber, dass die Ausscheidung der Säuren viel schneller vor sich geht, als diejenige des Ammoniaks.

Die zweite Versuchsreihe wurde an einem Hunde von 18 kg Gewicht

angestellt, bei welchem ebenfalls N, NH_3 und P_2O_5 untersucht wurden. Hier führten wir die Ammonsalze Anfangs per os, später subcutan ein.

Dabei ergab sich, dass von dem subcutan eingeführten kohlensauren Ammoniak 0,37 pCt. zur Ausscheidung kamen, ein Resultat, welches so gering ist, dass man dasselbe gegenüber 99,63 pCt., welche nicht wieder ausgeschieden wurden, als ein negatives betrachten kann. Dagegen wurden von dem subcutan eingeführten citronensauren Ammonium 23,88 pCt. und von dem subcutan eingeführten Ammonium phosphoricum 87,43 pCt. wieder durch den Harn ausgeschieden. Ueberraschender Weise führte die anfängliche Einführung von phosphorsaurem Ammonium per os zu einer Ausscheidung, welche die Einfuhr übertraf. Die Untersuchung der Phosphorsäureausscheidung ergab aber bei diesem Versuch, dass von dem subcutan eingeführten Säurecomponenten 52,86 pCt. zur Ausscheidung gelangten, während von dem eingeführten Ammoniakcomponenten 87,43 pCt. ausgeschieden wurden.

Etwas anders war das Ergebniss bei einem Phthisiker, bei welchem von dem eingeführten essigsauren, ameisensauren, phosphorsauren und schwefelsauren Ammonsalz nur von dem letzteren 31,47 pCt. des Ammoniakcomponenten zur Ausscheidung gelangten, während sich von dem Schwefelsäurecomponenten nur 5,79 pCt. wiederfinden liessen.

Nach Einfuhr von 6,424 g NH_3 und 13,46 P_2O_5 fand sich keine Ammoniakvermehrung, wohl aber 9,65 pCt. des Phosphorsäurecomponenten im Urin.

Ein weiterer eingehender Versuch wurde bei einem Hunde mit gleichzeitiger Bestimmung der Schwefel- und Phosphorsäureausscheidung durch Harn und Koth angestellt.

Derselbe schied in der Norm (11 Tage) pro Tag 5,46 N, 0,8084 NH_3, 0,6377 SO_3 und 0,688 P_2O_5 durch den Harn, 0,2759 SO_3 und 1,235 P_2O_5 durch den Stuhl aus.

Vom 12. Untersuchungstage ab erhielt er in 6 Tagen 45 g NH_4SO_4 = 11,59 NH_3 und 27,274 SO_3. In dieser Zeit, sowie in weiteren 7 Tagen schied derselbe 65,99 N, 27,783 NH_3, 17,375 SO_3 durch den Harn, 6,243 SO_3 und 28,816 P_2O_5 durch den Koth aus. Es ergiebt sich daraus, dass 5,685 g NH_3 mehr ausgeschieden als eingenommen sind = 149 pCt. der Einnahme. Von der Schwefelsäure wurden im Ganzen durch Harn und Stuhl 23,6182 ausgeschieden. Da die Normalausscheidung in dieser Zeit im Harn und Stuhl 11,8755 g betragen hätte und 27,274 eingegeben sind, so bleibt ein Verlust von 15,53 g SO_3. Es sind somit nur 43,0 pCt. der eingeführten Schwefelsäure wieder zur Ausscheidung gelangt.

Allerdings wird gleichzeitig durch den Harn und vor Allem durch den Koth wesentlich mehr Phosphorsäure ausgeschieden, als normal.

Während die Normalausscheidung dieser **1,928** pro die beträgt, steigt diese Zahl während der Einnahme von SO_3 auf **2,99**. Es hat somit die

Zurückhaltung von SO_3 gleichzeitig eine vermehrte Ausscheidung von P_2O_5 bewirkt.

Interessant ist auch, dass die Ausscheidung des gesammten N durch den Harn in dieser Periode beträchtlich geringer ist, als in der normalen Zeit. Da von diesem 34,6 pCt. auf NH_3 entfallen, so muss, in Folge der Ueberschwemmung des Körpers mit schwefelsaurem Ammonium, die Bildung der normalen Harnstoffmenge eine wesentliche Beeinträchtigung erlitten haben.

Fassen wir das Resultat dieser Untersuchungen kurz zusammen! Es ergiebt sich zunächst, dass das an schwächere Säuren gebundene Ammoniak leichter im Körper verschwindet, als dasjenige festerer Bindung. So verschwindet das an Kohlensäure gebundene NH_3 fast völlig, wie das auch die Untersuchungen von Münzer und Neustatt aus der Klinik von v. Jacksch vor Kurzem gezeigt haben. Ameisensaures und essigsaures Ammonium lassen das NH_3 theils völlig verschwinden, theils werden nur geringe Mengen desselben wieder ausgeschieden. Von phosphorsaurem Ammonium verschwindet das NH_3 ebenfalls einmal im Körper, während in den meisten Versuchen von diesem, sowie von schwefelsaurem und salzsaurem Ammonium ein mehr oder weniger grosser Antheil des Ammoniakcomponenten im Harn zur Ausscheidung gelangt.

Aber diese Ausscheidung kann unmöglich in Bindung an den Säurecomponenten des eingeführten Salzes erfolgen.

Die Untersuchung der ausgeschiedenen Säurecomponenten lässt vielmehr nur den Schluss zu, dass im Körper das betreffende Ammoniumsalz zu einem mehr oder weniger grossen Theil in seine Bestandtheile zerlegt wird. In einzelnen Fällen scheint die Phosphorsäure rasch eliminirt zu werden, während das Ammoniak in anderweitiger Bindung noch im Körper zurückbleibt; in anderen Fällen wird die eingeführte Säure zurückgehalten. Bezüglich des Chlorammoniums hat übrigens Feder eine ähnliche Zurückhaltung des Chlor im Körper gefunden.

Wenn nun dem Körper die Fähigkeit innewohnt, alle diese Ammonsalze zu zersetzen und je nach augenblicklichem Bedarf die eingeführten Quotienten der Säure auszuscheiden oder zurückzuhalten, so dürfte Hallervorden's Anschauung, dass das NH_3 im Körper die Function der Säureneutralisation zu üben hat, in dieser einseitigen Fassung nicht gültig sein. Denn da beispielsweise die Phosphorsäure des phosphorsauren NH_3 in einzelnen Fällen in grösserer Menge und viel rascher aus dem Körper ausgeschieden wird, als das Ammoniak, so kann das Resultat des Prozesses nur in einer gesteigerten Na-Ausfuhr aus dem Körper bestehen.

Bei dem zuletzt angeführten Stoffwechselversuch beim Hunde bleiben aber 60 pCt. der eingeführten Schwefelsäure im Körper, während die Ammoniakausfuhr durch den Harn die Einfuhr um 50 pCt. übersteigt.

Wo bleibt da Hallervorden's Bindung der Säuren durch NH_3?

Viel verwickelter gestaltet sich nach diesen Versuchen die Ausscheidung der Ammoniaksalze. Ausserordentlich rasch müssen sich die Wege des NH_3 und der zugehörigen Säure im Körper trennen.

Nach den Untersuchungen von v. Schröder dürfen wir wohl mit Recht annehmen, dass diese Trennung zum Theil in der Leber vor sich geht, zumal sich in dieser für die Schwefelsäure einige Gelegenheit zu anderweitiger Bindung findet. Ich erinnere nur an diejenige mit den aromatischen, zum Theil hochgradig giftigen Verbindungen, weiterhin an das schwefelsäurehaltige Taurin, den Componenten der in der Leber gebildeten Taurocholsäure.

Uebrigens dürfte auch ein kleiner Theil des Ammoniaks in der Leber zur Bildung von Glykocoll Verwendung finden.

Die freiwerdende Phosphorsäure könnte eben so gut zum Aufbau des Lecithins dienen, wie sie mit einer anderen Base weiter im Blute kreisen kann, um hier in mannichfache Wechselwirkungen zu treten oder auch ausgeschieden zu werden.

Denkbar wäre es auch, dass das phosphorsaure Natron sich dem in den Geweben bei dem Zerfall von Eiweiss freiwerdenden NH_3 unter Freigabe des Na an Kohlensäure zur Verfügung stellt, um nach Passage der Leber den gleichen Kreislauf von Neuem zu beginnen. Naturgemäss würde das nicht hindern, dass die Phosphorsäure theilweise durch Chlor aus ihrer Verbindung mit NH_3 ausgetrieben wird. Das Chlorammonium aber, welches der Umwandlung in Harnstoff grossen Widerstand entgegen zu setzen scheint, würde dadurch schon länger im Körper kreisen. Dass aber auch dieses Salz in seine Componenten zerlegt und diese nicht gleichmässig und gleichzeitig ausgeschieden werden, lehren Feder's Untersuchungen.

In welcher Form kreist nun die grössere Menge von Ammoniak im Körper?

In dieser Beziehung sind vielleicht die toxischen Erscheinungen bei der Einfuhr von Ammoniumsalzen von Interesse. Alle Verbindungen des Ammonium, insbesondere die lockeren Bindungen entfalten toxische Wirkungen. Dieselben treten vor Allem nach mehrfach wiederholten subcutanen Injectionen auf. Am stärksten sind dieselben bei kohlensaurem Ammonium, bestehend in Erbrechen, Speichelfluss, grosser Hinfälligkeit, Tremor u. s. w.

Weiterhin war die subcutane Einführung von grösseren Mengen kohlensauren Ammoniaks von einer Nekrose der Haut an der Injectionsstelle gefolgt. Bei solchen Wirkungen des kohlensauren NH_3 ist kaum zu denken, dass dasselbe als wesentlichste Vorstufe des Harnstoffs im Körper kreist.

Aber diese toxischen Eigenschaften der Ammoniumsalze lassen doch daran denken, dass denselben in einzelnen Krankheitszuständen eine Bedeutung zukommt. Ob dabei die Anschauung von Frerichs in der Weise modificirt wird, dass nicht der Zerfall des Harnstoffs in Ammoniumverbindungen, sondern die mangelnde Umwandlung dieser in Harnstoff zu toxischen Erscheinungen führt, muss die Zukunft lehren.

In dieser Hinsicht erscheint es mir von Wichtigkeit, dass eine gewisse Ueberschwemmung des Körpers mit Ammoniumverbindungen selbst die Bildung der **normalen** Harnstoffmenge hemmt.

Da diese Bildung nach v. Schröder's Untersuchungen in der Leber statt hat, so ergiebt sich aus obigen Befunden die weitere Frage, ob nicht auch in Krankheiten diese Function der Leber leidet.

Es wird naturgemäss noch vieler Untersuchungen bedürfen, ehe diese Fragen sich befriedigend beantworten lassen. Aber Hallervorden wird aus dem Mitgetheilten ersehen, dass die Frage der NH_3-Ausscheidung weit entfernt von dem Abschlusse ist, welchen er anzunehmen geneigt ist.

Ich erkenne aber gern die grossen Verdienste an, welche sich die Schüler Naunyn's und Schmiedeberg's um die Frage der NH_3-Ausscheidung erworben haben.

Aber neue Befunde stellen neue Fragen, wenn dabei auch liebgewordene Anschauungen fallen müssen.

Eine voreilige Zufriedenheit muss zum Stillstand führen.

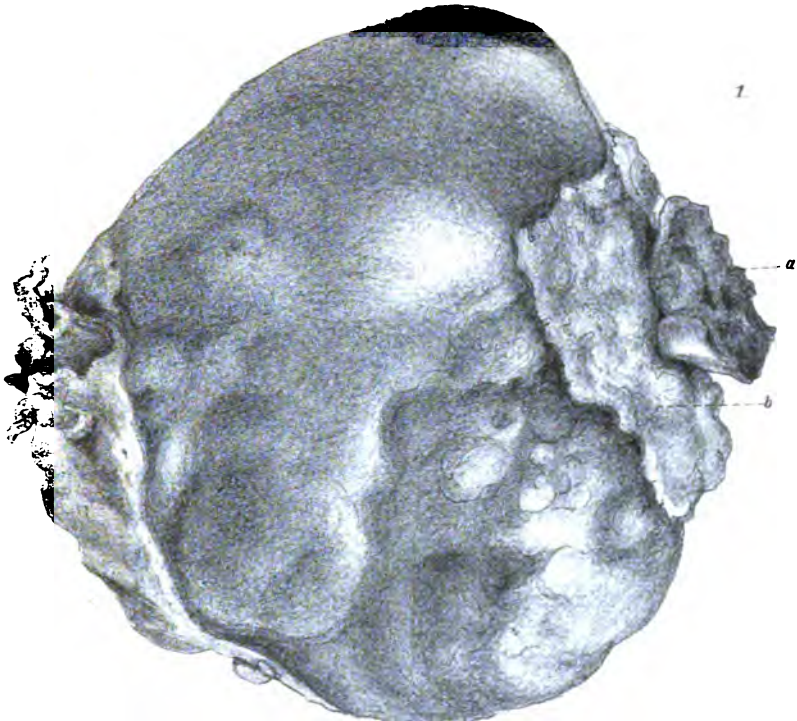

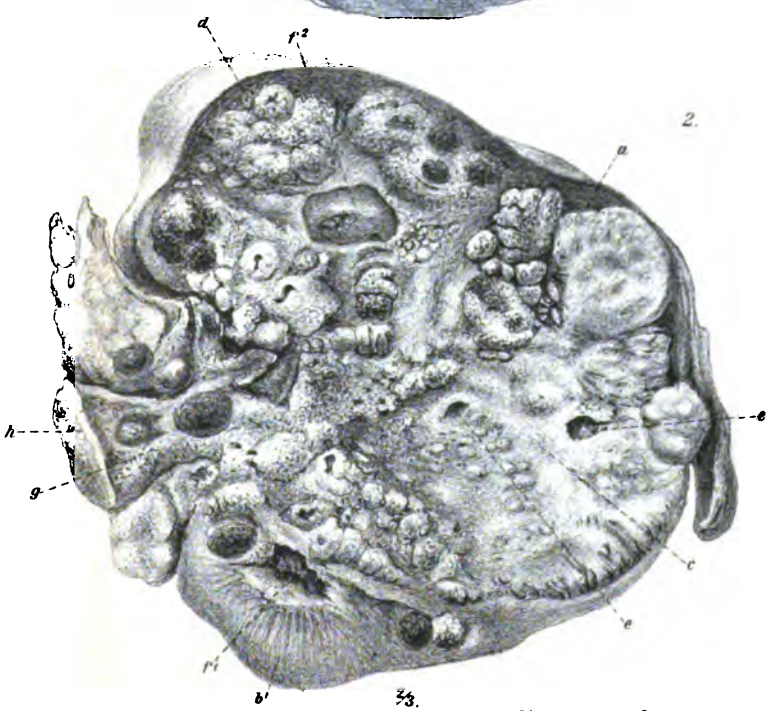

2/3.

Fil. Schütze Lith. Inst. Berlin

5.

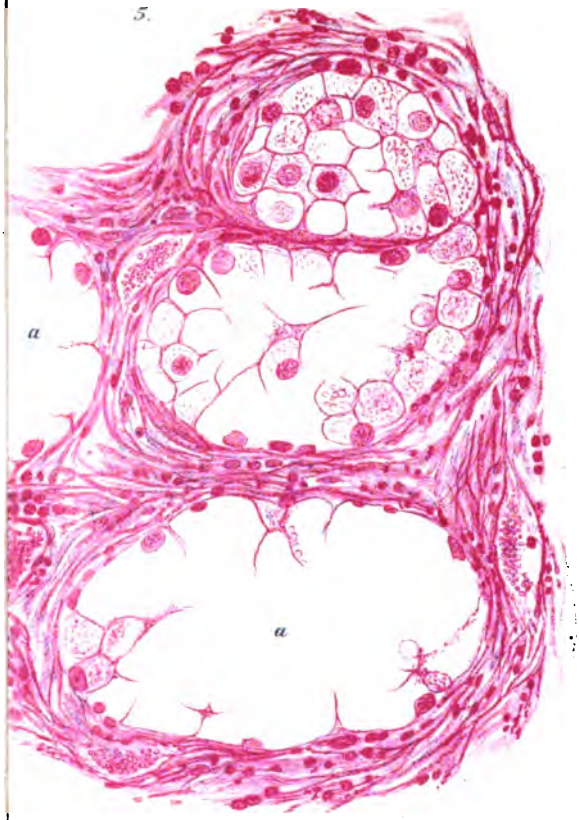

6.

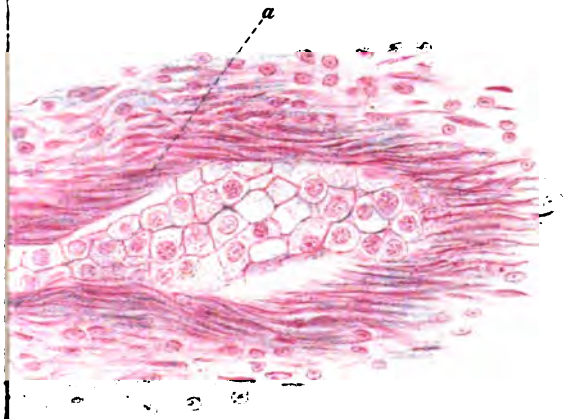

Taf. XIII.

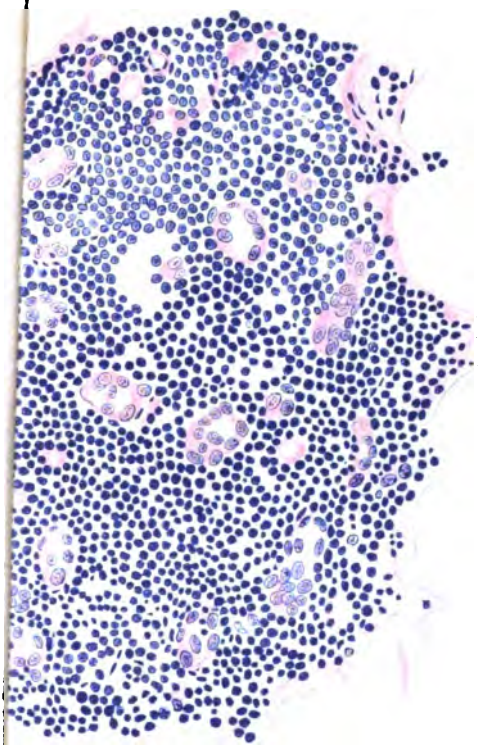

9.



W. A. Meyn, Lith. Inst. Berlin S.

Date Due

Demco 293-5

3 2044 103 038 733